

Geschlossene Therapiemethode bei Schädelimpression

Vakuum-Reposition einer Ping-pong-Fraktur beim Neugeborenen

Dr. med. Sara Schnyder^{a,*}, Dr. med. Benjamin Liniger^{b,*}

^a Universitätsklinik für Kinderheilkunde, Inselspital Bern; ^b Universitätsklinik für Kinderchirurgie, Inselspital Bern

* Beide Autoren haben zu gleichen Teilen zum Artikel beigetragen.



Hintergrund

Schädelimpressionen beim Neugeborenen können pränatal oder perinatal, dann meist im Rahmen einer instrumentell-assistierten Geburt, entstehen und sind insgesamt selten. Traditionell werden solche Frakturen operativ versorgt. Wir machen mit diesem Fall auf eine einfache und sichere Methode der geschlossenen Reposition aufmerksam.

Fallbericht

Anamnese

Der Knabe wurde uns am ersten Lebenstag aus einer Geburtsklinik der Region bei Verdacht auf Schädelfraktur zugewiesen.

Die Schwangerschaft war problemlos verlaufen, insbesondere konnte sich die Mutter an kein Trauma erinnern, und die üblichen Routine-Ultraschalluntersuchungen waren unauffällig gewesen.

Die Mutter ist in der 38 6/7 SSW mit spontanen Wehen ins Spital eingetreten. Bei protrahiertem Geburtsverlauf im Rahmen eines Kopfbeckenmissverhältnisses wurde am Folgetag die Indikation zur sekundären Sectio caesarea gestellt. Bei intraoperativ schwieriger Kindsentwicklung aus II. Schädelage wurde ein Löffel der Forceps zur Hilfe genommen.

Die Primäradaptation des Neugeborenen gestaltete sich problemlos (APGAR 9/9/10) und die Geburtsmasse waren normwertig. Direkt postnatal fiel eine Delle im Schädel parietal rechts auf, was zur Verlegung ins Universitätsspital führte.

Status

Bei Eintritt auf unsere Abteilung für pädiatrische Intensivbehandlung waren der restliche klinische Status und die Vitalparameter unauffällig. Das Kind präsentierte sich in bestem Allgemeinzustand. Die Delle in der Schädelkalotte parietal rechts hatte einen Durchmesser von ca. 4 cm und eine Tiefe von ca. 1 cm und war sowohl palpabel als auch gut sichtbar. Die Haut darüber zeigte weder ein Hämatom noch eine Schürfung, es gab keine Schwellung oder Druckdolenz. (Abb. 1).

Befunde

Die Sonographie des Schädels im Alter von vier Lebensstunden bestätigte die Eindellung der Schädelkalotte im Bereich des Os parietale rechts. Der Durchmesser betrug 3,8 cm. Am tiefsten Punkt der Konkavität fand sich sowohl eine minime Abhebung des Periosts mit angrenzender kleiner hypoechogener Flüssigkeitskollektion von 5 mm Durchmesser, am ehesten einem kleinen Kephal- oder Subgalealhämatom entsprechend, als auch eine gewisse Unregelmässigkeit der Kalotte. Es zeigten sich normale zerebrale Strukturen ohne Hirndruckzeichen und keine intrakranielle Blutung (Abb. 2).

Diagnose

Die Sonographie bestätigte damit den klinischen Verdacht einer Schädelimpression. Ob sie auf die Anwendung der Zange zurückzuführen ist, kann nicht abschliessend beurteilt werden. Die kleine extrakranielle Blutung ist jedoch ein Indiz dafür.



Sara Schnyder



Benjamin Liniger

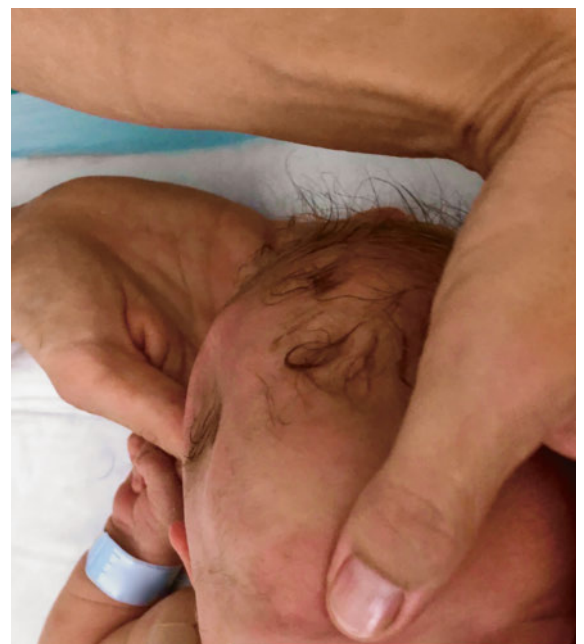

Abbildung 1: Schädelimpression rechts parietal vor der Reposition; die Haare wurden für die Reposition rasiert (die Publikation erfolgt mit dem Einverständnis der Eltern).

Therapie

Nach interdisziplinärer Diskussion zwischen dem behandelnden Team der Kinderintensivstation und der Kinderchirurgie haben wir uns für eine geschlossene Reposition der Impressionsfraktur entschieden. Dazu

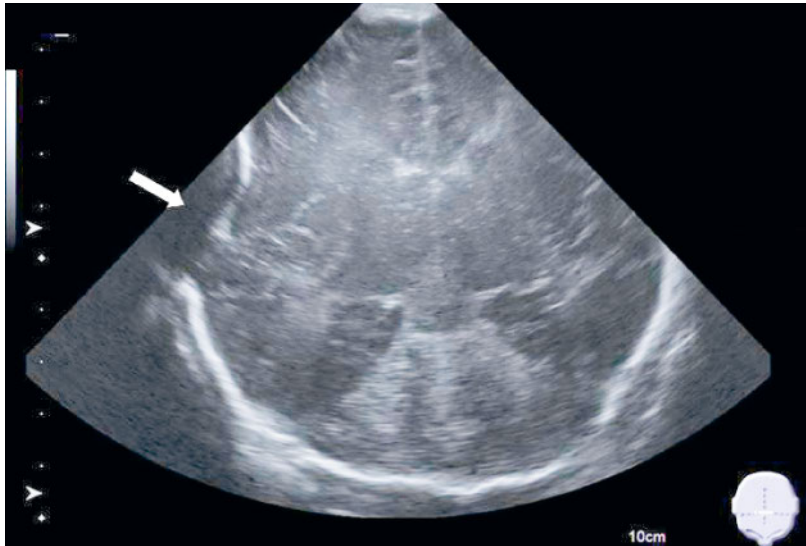


Abbildung 2: Schädel-Sonographie vor der Reposition mit Impression rechts parietal (Pfeil).

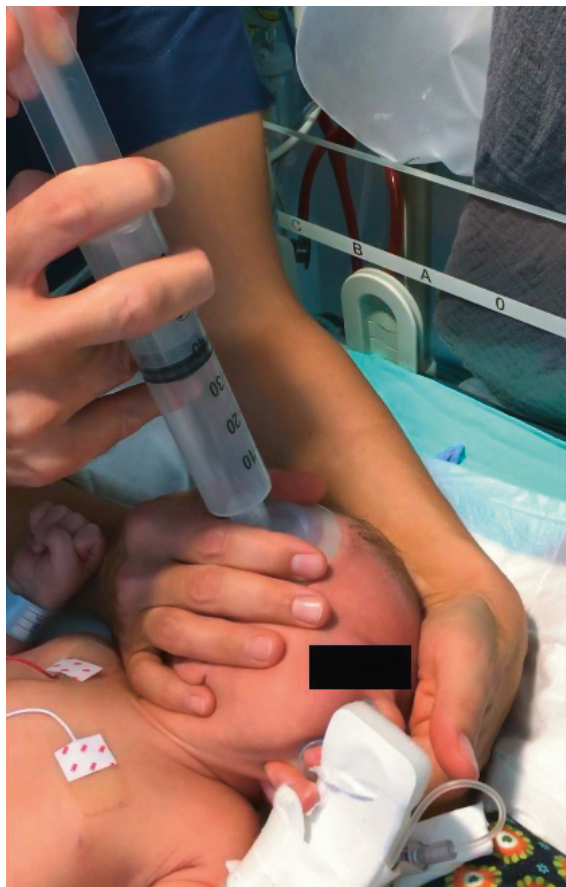

Abbildung 3: Während der Reposition mittels Beatmungs- maske und konnektierter 50-ml-Spritze (die Publikation erfolgt mit dem Einverständnis der Eltern).

bewegt haben uns das Ausmass und die Lokalisation der Impression, wobei man insbesondere bei Betrachtung des Gesichtes von vorne von einem auch später kosmetisch störenden Ausmass ausgehen musste.

Wir haben eine Methode der Reposition gewählt, bei der von aussen über der Impressionsfraktur ein Vakuum generiert wird, um die Kalotte wieder in die ursprüngliche Form zu bringen. Hierfür benutzten wir eine transparente pädiatrische Beatmungs- maske mit einer konnektierten 50-ml-Spritze (Abb. 3). Die Reposition wurde auf der Kinderintensivstation in Analgo- sedation mit Ketamin i.v. durchgeführt. Vorbereitend wurde die Kopfhaut lokal rasiert, um die Beatmungs- maske luftdicht aufsetzen zu können. Periinterventionell wurde das Kind mittels EKG- und Sättigungsmoni- tor überwacht.

Ein erster, mit einer kleinen Maske durchgeführter Versuch musste aufgrund einer Apnoe mit konsekuti- vem kurzem Sättigungsabfall abgebrochen werden. Die Apnoe war selbstlimitierend, eine Maskenbeat- mung war nicht nötig. Für den zweiten Versuch wurde die nächst grössere Maske gewählt, mit welcher ein kontinuierliches Vakuum über zwei Minuten aufge- baut werden konnte. Anschliessend zeigte sich die Im- pression vollständig reponiert. Die Haut in der Umge- bung war gerötet, Hinweise auf eine Verletzung der Haut durch das Vakuum gab es aber keine (Abb. 4).

Verlauf

Die kardiopulmonale und neurologische Überwachung des Kindes auf der Kinderintensivstation über sechs Stunden war unauffällig. Die postinterventionelle So- nographie bestätigte die Reposition der Impression. Im Bereich der reponierten Fraktur liess sich ein schmales Epi- oder Subduralhämatom ($15 \times 16 \times 3$ mm) darstellen. Es konnte kein subgaleales oder kephales Hämatom nachgewiesen werden. Klinisch ging es dem Kind sehr gut, es schien auch nach Abklingen der Ketaminwir- kung keine Schmerzen zu haben und der neurologi- sche Status war unverändert unauffällig.

Anschliessend wurde das Kind zur weiteren Überwa- chung auf die kinderchirurgische Abteilung verlegt. Am Folgetag zeigte die Verlaufssonographie des Schä- dels eine vollständige Regredienz des kleinen Epi- oder Subduralhämatoms. Wir haben den Knaben am ersten postinterventionellen Tag in bestem Allgemeinzus- tand zurück ins Geburtsspital verlegt. Nach weiteren fünf Tagen konnte er mit seiner Mutter nach Hause entlassen werden.

Während der ersten zehn Tage nach erfolgter Repo- sition wurde der Kopf ausschliesslich auf die nicht betroffene Seite gelagert. Im Anschluss bewegte der Knabe den Kopf selber auf beide Seiten.

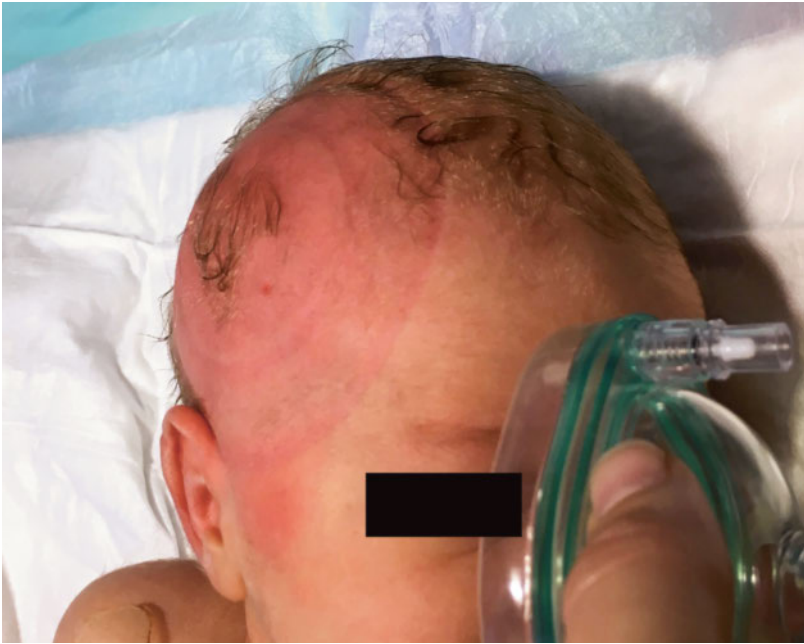

Abbildung 4: Befund direkt nach der Reposition (die Publikation erfolgt mit dem Einverständnis der Eltern).

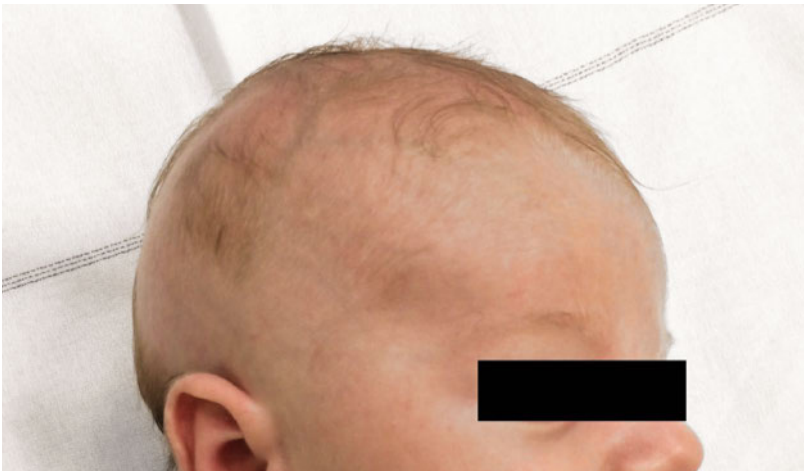

Abbildung 5: Verlauf vier Wochen nach der Reposition (die Publikation erfolgt mit dem Einverständnis der Eltern).

Anlässlich der ambulanten Verlaufskontrollen im Alter von vier Wochen und sechs Monaten konnte ein erfreulicher Verlauf verzeichnet werden (Abb. 5). Es persistierte einzig eine sehr diskrete Prominenz im Bereich der ehemaligen Impression parietal rechts im Vergleich zu links. Das Haarwachstum war symmetrisch unauffällig.

Es zeigte sich also sowohl direkt postinterventionell wie auch im weiteren Verlauf ein sehr schönes kosmetisches Resultat. Zudem verlief die psychomotorische Entwicklung des Knaben bis zu diesem Zeitpunkt völlig regelrecht und er zeigte keine neurologischen Auffälligkeiten.

Diskussion

Schädelimpressionen beim Neugeborenen sind selten. Man geht von einer Inzidenz von 4–10/100 000 Lebendgeburten aus [1]. Man unterscheidet zwischen pränatal entstandenen und perinatal erworbenen Schädelimpressionen.

Der Schädel des jungen Kindes ist weich, elastisch und verformbar. So kann es durch Druck von aussen zu einer plastischen Verformung ohne Unterbrechung der Kontinuität des Knochens kommen. Diese Verletzung wird Pingpong-Fraktur genannt, in Anlehnung an einen eingedrückten Pingpong-Ball.

Die intrauterin erworbenen Impressionen kommen selten durch Abdomnaltraumata der Schwangeren, Uterusfehlbildungen und -raumforderungen wie Fibrome und Myome zustande [1]. Häufiger ist ein Anstehen des kindlichen Kopfes an einer harten Struktur wie dem Becken, der Wirbelsäule und insbesondere dem Promontorium die Ursache. Eigene Gliedmassen oder jene eines Zwilings können ebenfalls zu Einbuchtungen der Schädelkalotte führen. Als Risikofaktoren gelten Fehl- und Zwangslagen, Oligohydramnion, Makrosomie und Kraniotabes. Klinisch finden sich bei diesen Impressionen typischerweise weder Schwellung, Hämatom noch Druckdolenz. Intrakranielle Läsionen kommen kaum vor.

Perinatal entstandene Impressionen sind in der Regel mit einer traumatischen Geburt und mehrheitlich mit dem Einsatz einer Forceps vergesellschaftet [1]. Häufig wird dann im Bereich der Impression eine Schwellung, ein Hämatom und eine Druckdolenz beobachtet. Das Risiko einer intrakraniellen Verletzung ist in diesen Fällen deutlich höher, insbesondere wenn eine Zange angewendet wurde.

Es gibt keine einheitlichen, allgemein anerkannten Therapierichtlinien für Pingpong-Frakturen des Neugeborenen. Traditionell werden Schädelimpressionen operativ versorgt [2]. Sofern keine behandlungsbedürftige intrakranielle Verletzung vorliegt, ist bei gering ausgeprägten Impressionen von weniger als 0,5 cm Tiefe, welche ästhetisch nicht stören, keine Intervention notwendig. Bei einer grossen Anzahl von Pingpong-Frakturen kommt es in einem Zeitraum von wenigen Tagen bis acht Monaten zu einer spontanen Reposition [2, 3]. Zumindest wird dies in vielen Fallberichten beschrieben. Es fehlen bislang aber Studien mit grösseren Fallzahlen. Allerdings sind auch Fälle dokumentiert, bei denen bis ins Erwachsenenalter eine sichtbare, ästhetisch störende Eindellung persistierte. Einst befürchtete Komplikationen wie lokal erhöhter Druck, verminderte Durchblutung von Hirnarealen, sensomotorische Ausfälle oder epileptische Anfälle sind aber nicht damit vergesellschaftet [2].

Korrespondenz:
 Dr. med. Benjamin Liniger
 Facharzt für Kinderchirurgie
 Universitätskinderklinik
 für Kinderchirurgie
 Inselspital Bern
 Freiburgstrasse 8
 CH-3010 Bern
 benjamin.liniger[at]insel.ch

Das offene operative Vorgehen sollte gewählt werden in sehr ausgeprägten Fällen mit Impressionen von >2 cm Tiefe und bei dislozierten Fragmenten, intrakraniellen Blutungen, Hirnläsionen, Duraverletzungen, assoziierten neurologischen Auffälligkeiten, bei erhöhtem intrakraniellen Druck und falls eine andere Behandlungsart nicht erfolgreich war.

Die geschlossene Reposition ist eine Therapieoption, welche bei leichten bis moderaten Impressionen bis 2 cm Tiefe in Frage kommt. Das dazu notwendige Vakuum kann mit Hilfe einer Saugglocke aus der Geburtshilfe [2], einer Milchpumpe [4], oder einer Beatmungsmaske [5] aufgebaut werden. Die Prozedur ist schmerzhaft und sollte unter einer adäquaten Analgesedation durchgeführt werden. Eine geschlossene Re-

position sollte nach Möglichkeit in den ersten drei Lebenstagen stattfinden, da zu diesem Zeitpunkt noch keine Konsolidationsprozesse die Erfolgchancen mindern [2, 5]. Die Methode der geschlossenen Reposition ist als nachhaltig wirksam und sicher beschrieben. Selten kommt es zu einem kleinen subgalealen Hämatom [4, 5], bisher sind jedoch keine Fälle von schweren Komplikationen oder relevanten Rezidiven bekannt. Hingegen können so später ästhetisch störende Dellen beziehungsweise Operationen zu deren Beseitigung verhindert werden. Fachpersonen, die Neugeborene perinatal betreuen, sollten also diese Therapieoption kennen und Kinder mit Pingpong-Frakturen an ein Zentrum zuweisen, wo dieses Repositionsmanöver durchgeführt werden kann.

Disclosure statement

Die Autoren haben keine finanziellen oder persönlichen Verbindungen im Zusammenhang mit diesem Beitrag deklariert.

Literatur

- 1 Dupuis O, Silveira R, Dupont C, Mottolese C, Kahn P, Dittmar A, et al. Comparison of «instrument-associated» and «spontaneous» obstetric depressed skull fractures in a cohort of 68 neonates. *Am J Obstet Gynecol.* 2005 Jan;192(1):165–70.
- 2 Hung KL, Liao HT, Huang JS. Rational management of simple depressed skull fractures in infants. *J Neurosurg.* 2005;103(1 Suppl):69–72.
- 3 Basaldella L, Marton E, Bekelis K, Longatti P. Spontaneous resolution of atraumatic intrauterine ping-pong fractures in newborns delivered by cesarean section. *J Child Neurol.* 2011;26(11):1449–51.
- 4 Mastrapa TL, Fernandez LA, Alvarez MD, Storrs BB, Flores-Urueta A. Depressed skull fracture in Ping Pong: elevation with Medeva extractor. *Childs Nerv Syst.* 2007;23(7):787–90.
- 5 López-Elizalde R, Leyva-Mastrapa T, Muñoz-Serrano JA, Godínez-Rubí M, Preciado-Barón K, Velázquez-Santana H, et al. Ping pong fractures: treatment using a new medical device. *Childs Nerv Syst.* 2013;29(4):679–83.

Das Wichtigste für die Praxis:

- Pingpong-Frakturen können pränatal oder perinatal, dann meist bei instrumentell-assistierter Geburt, entstehen.
- Bei einer Grosszahl dieser Frakturen kommt es zu einer spontanen Reposition.
- Bei isolierter Pingpong-Fraktur ohne intrakraniellen Verletzungen oder neurologischen Auffälligkeiten stellt die Ästhetik die einzige Therapieindikation dar.
- In den ersten 72 Stunden nach der Geburt ist die geschlossene Reposition mittels Vakuum eine einfache, sichere und kostengünstige Therapieoption mit sehr guten kosmetischen Resultaten.
- Fachpersonen, die Neugeborene perinatal betreuen, sollten diese Therapieoption kennen und Kinder mit Pingpong-Frakturen an ein Zentrum zuweisen, wo dieses Repositionsmanöver durchgeführt werden kann.