

Eine seltene Komplikation

Stent-Infekt

Dr. med. Sandra Münchow^a, Dr. med. Salome Weiss^a, Dr. med. Daniel Becker^a, Dr. med. Thomas R. Wyss^a, Prof. Dr. med. Iris Baumgartner^b, Prof. Dr. med. Jürg Schmidli^a

^a Universitätsklinik für Herz- und Gefässchirurgie, Inselspital, Bern

^b Universitätsklinik für Angiologie, Inselspital, Bern



Fallbericht

Die Zuweisung des 44-jährigen Patienten mit arterieller Hypertonie, Dyslipidämie, aktivem Nikotinkonsum und positiver Familienanamnese erfolgte aufgrund einer alltagslimitierenden Waden- und Oberschenkel-Claudicatio links ab einer Gehstrecke von 500 Metern. Es fand sich ein links verminderter Knöchel-Arm-Index (ABI) von 0,53 mit duplexsonographisch nachweisbaren Stenosen der A. iliaca communis und externa sowie einem Verschluss der A. femoralis superficialis auf Höhe des mittleren Oberschenkels. Es erfolgte eine perkutane transluminale Angioplastie (PTA) mit Stent-Implantation im Bereich der Beckenarterien sowie Rekanalisation der A. femoralis superficialis mittels PTA und langstreckigem Stenting über einen Crossover-Zugang von rechts inguinal.

Nach anfänglich gutem Ergebnis trat vier Monate post-interventionell erneut eine Waden-Claudicatio links auf. Die Duplex-Sonographie zeigte eine relevante In-Stent-Stenose am Abgang der A. femoralis superficialis links. Diese konnte erfolgreich mittels Crossover-PTA und Stent-in-Stent-Implantation eines drug-eluting Stents behandelt werden. Der periinterventionelle Verlauf war, wie bereits beim Ersteinriff, unauffällig. Sieben Tage nach dem Eingriff klagte der Patient jedoch

erstmalig über dumpfe Schmerzen in der linken Leiste ohne weitere Begleitsymptome, weshalb innert weniger Tage die zweimalige Vorstellung erfolgte. Die Duplex-Sonographie zeigte sowohl im Bereich der Beinarterien und des frisch implantierten Stents am Abgang der A. femoralis superficialis in der linken Leiste als auch im Bereich der ehemaligen Punktionsstelle in der rechten Leiste unauffällige Verhältnisse, so dass eine symptomatische Therapie erfolgte.

Schliesslich wurde der Patient am 16. postinterventionellen Tag aufgrund von wiederholten Schmerzexazerbationen sowie einmalig subfebrilen Temperaturen erneut zugewiesen. In der klinischen Untersuchung fand sich eine Verhärtung in der linken Leiste mit ausgeprägter Druckdolenz über der proximalen A. femoralis superficialis ohne Rötung oder Überwärmung. Laborchemisch fielen eine ausgeprägte Leukozytose von 19 G/l und ein CRP von 235 mg/l auf. Die Duplex-Sonographie zeigte offene Stents in der A. femoralis superficialis mit einem deutlich hypoechogenen Saum um den proximalen Stent in der Leiste (Abb. 1A, 1B), welcher retrospektiv bereits in der Untersuchung einige Tage zuvor zu vermuten war. Computertomographisch bestätigte sich in diesem Bereich eine abszessverdächtige Kollektion (Abb. 2) mit begleitender inguinale Lymphadenopathie.

In Anbetracht dieser Befunde wurde die Verdachtsdiagnose eines Stent-Infektes gestellt. Nach sonographisch gesteuerter Punktion der Kollektion und Abnahme von Blutkulturen wurde eine intravenöse antibiotische Therapie begonnen. In dem durch die Punktion gewonnenen Material zeigte sich bereits am Folgetag das Wachstum von grampositiven Kokken und es wurde die Indikation zur operativen Infektsanierung gestellt. Intraoperativ zeigte sich ein Abszess im Bereich der Femoralisbifurkation und der proximalen A. femoralis superficialis, umgeben von stark entzündlich verändertem und brüchigem Gewebe, so dass die A. femoralis superficialis mit den Stents ab Abgang auf einer Strecke von 10–15 cm reseziert werden musste. Die Gefässrekonstruktion erfolgte mittels Venenbypass mit ipsilateral entnommener V. saphena magna von der A. femoralis communis (End-zu-End) auf die A. poplitea Pars 1 (End-zu-Seit) mit einem zusätzlichen kurzen Veneninterponat



Sandra Münchow

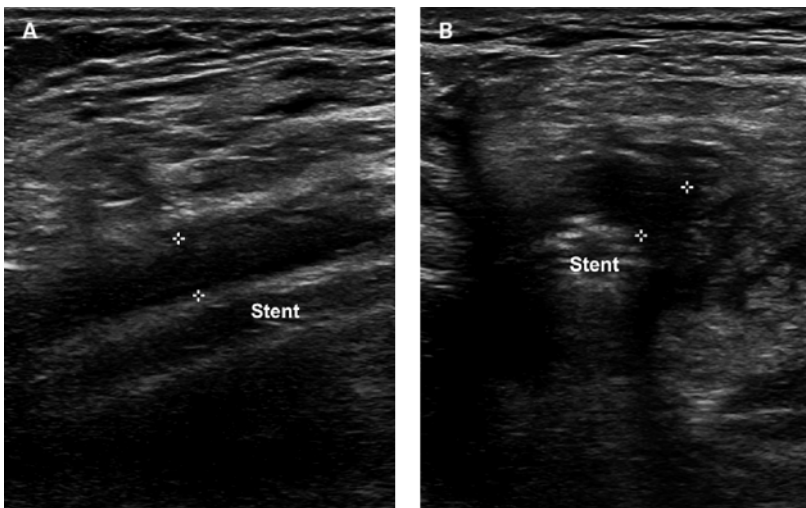


Abbildung 1: Duplex-Sonographie mit hypoechogenem Saum um den Stent (+ +); längs (A) und quer (B) dargestellt.

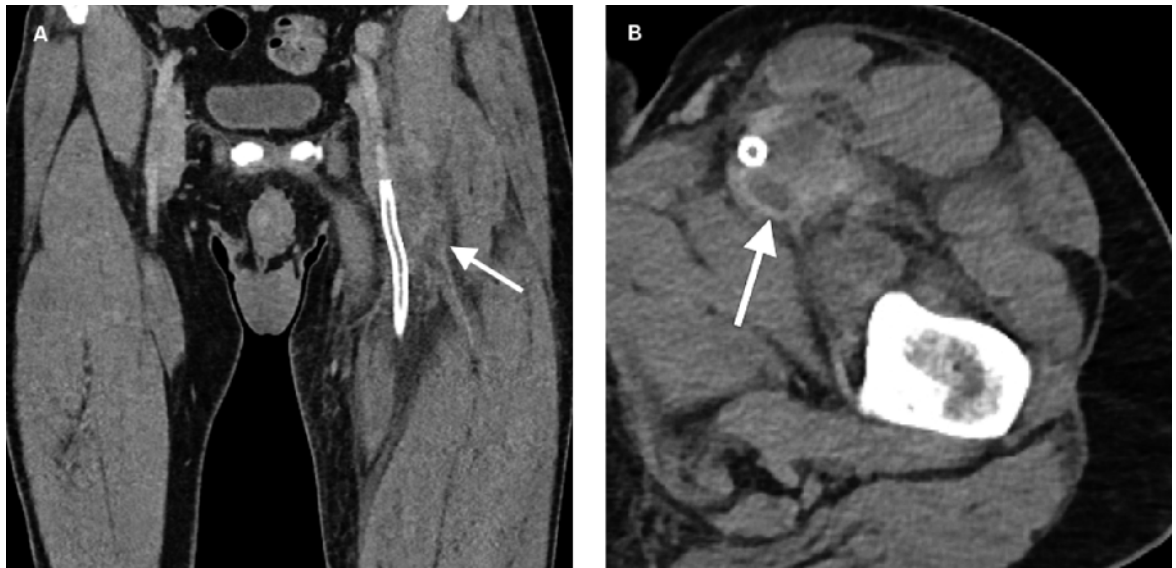


Abbildung 2: Computertomographie mit Kollektion um den proximalen Stent in der linken Leiste (Pfeil); koronar (A) und axial (B).

auf die A. profunda femoris. Aufgrund des Weichteilddefektes nach grossflächigem Débridement musste nach Verschluss der Gefässloge in der Leiste ein Vakuum-Verband angelegt werden. Der definitive Wundverschluss konnte neun Tage später mit einer Lappenplastik des M. sartorius erfolgen.

In den Blutkulturen sowie in sämtlichen prä- und intraoperativ entnommenen Proben inklusive dem Stent konnte *Staphylococcus aureus* nachgewiesen werden. Die antibiotische Therapie wurde für insgesamt sechs Wochen postoperativ fortgeführt. Der postoperative ABI betrug 0,92 und der Patient konnte beschwerdefrei und mit reizlosen Wundverhältnissen nach Hause entlassen werden.

Diskussion

Ein Stent-Infekt ist eine seltene Komplikation nach interventioneller Behandlung von Gefässstenosen und -verschlüssen. In einem 2014 erschienenen Review-Artikel [1] wurden insgesamt 77 publizierte Fälle identifiziert, darunter 29 Infekte von Koronarstents und 48 periphere Stent-Infekte. Unter den nicht-koronaren Stent-Infekten waren die Beckenarterien (52%) und die Femoralarterie (17%) am häufigsten betroffen.

Pathophysiologisch wird angenommen, dass der Stent durch das mit der Implantation einhergehende Trauma der Gefässwand, insbesondere der Endothelschicht, ein idealer Vektor darstellt [2]. Im späteren Verlauf scheint die Ausbildung einer Neointima mit Inkorporation des Stents protektiv gegen eine Infektion zu sein [3], wobei die Rolle von drug-eluting Stents, wel-

che ebendiese neointimale Proliferation hemmen, noch nicht vollständig geklärt ist. Die hohe Rate an frühen Stent-Infekten (58% <1 Monat nach Implantation) und das Überwiegen von Hautkeimen (77% mit *Staphylococcus aureus*) [1] sprechen jedoch dafür, dass die Infektion mehrheitlich bereits periinterventionell erfolgt. Als Risikofaktoren gelten das Nicht-Einhalten der Asepsis, wiederholte Punktionsversuche, die Hämatombildung im Punktionsbereich, lange Interventionszeiten und multiple Interventionen (Ballondilatationen/Stenting) an gleicher Lokalisation [1, 3].

Im erwähnten Review-Artikel mit 48 Fällen peripherer Stent-Infekte war das häufigste Symptom lokalisierter Schmerz (75%), gefolgt von Fieber (73%); lokale Hautveränderungen im Sinne eines Erythems, Petechien oder einer Cellulitis waren in 44% der Fälle vorhanden [1]. Im Rahmen der pathophysiologischen Vorgänge des Entzündungsprozesses mit fortschreitender Zerstörung der Gefässwand kann es im weiteren Verlauf zudem zu Stent-Thrombosen, septischen Embolien oder zur Gefässruptur kommen [2]. Besonders häufig wird das Auftreten eines Pseudoaneurysmas beschrieben (in 77% der Fälle [1]). Im geschilderten Fall klagte der Patient einzig über lokalisierte Schmerzen ohne Fieber, Hautveränderungen oder Verminderung des Allgemeinzustandes. Die Leistenschmerzen wurden daher nach initial unauffälliger Duplex-Sonographie nicht sofort in Zusammenhang mit der Intervention gebracht. Richtungsweisend waren schliesslich die wiederholte Bildgebung mittels Duplex-Sonographie und CT sowie die laborchemischen Befunde, welche mehr als eine Woche nach Symptombeginn zur Verdachtsdiagnose führten. Die späte Diagnosestellung ist nicht ungewöhnlich; so

Korrespondenz
Dr. med. Salome Weiss
Universitätsklinik für Herz-
und Gefässchirurgie
Inselspital Bern
Freiburgstrasse
CH-3010 Bern
salome.weiss[at]insel.ch

wurde bei peripheren Stent-Infekten eine durchschnittliche (nicht-patientenverschuldete) Verzögerung von 41,5 Tagen vom Erstsymptom bis zur Diagnosestellung gefunden [1]. Im vorliegenden Fall konnte die Diagnose durch die sonographisch gesteuerte Punktion der perivaskulären Kollektion rasch gesichert und sofort mit einer antibiotischen Therapie begonnen werden. Je nach Lokalisation und Ausprägung des Infektes ist dieses Vorgehen jedoch nicht praktikabel. Das PET-CT kann hier eine wichtige zusätzliche diagnostische Möglichkeit darstellen [1, 4].

Neben der möglichst zielgerichteten antibiotischen Therapie muss die definitive Therapie, ähnlich wie bei Gefässprotheseninfekten, ein radikales chirurgisches Débridement mit Entfernung des infizierten Gewebes und Fremdmaterials umfassen. Die Gefässrekonstruktion erfolgt idealerweise mit autologem Venenmaterial. Sollte solches nicht zur Verfügung stehen, hat sich in Infektsituationen die Verwendung von sogenannten biologischen Gefässprothesen etabliert, wie beispielsweise mit Schafskollagen beschichtete (Omniflow® II, LeMaitre Vascular) [5] oder aus Rinderperikardpatches selbst angefertigte Prothesen [6].

Die Folgen eines Stent-Infektes können schwerwiegend und mit relevanter Morbidität und Mortalität verbunden sein [1]. Die Frage nach einer prophylaktischen Antibiotikagabe bei Stent-Implantationen liegt daher nahe. Im vorliegenden Fall wurde, wie es für solche Routine-Interventionen üblich und in Guidelines [7] empfohlen ist, keine Antibiotikaphylaxe verabreicht. Nur bei erhöhtem Infektrisiko, wie bei sehr lan-

gen Interventionen oder mehrfachen, kurz aufeinanderfolgenden Eingriffen wird empfohlen, eine Prophylaxe zu verabreichen [7]. Manche Autoren empfehlen, dies auch bei patientenspezifischen Risikofaktoren wie Niereninsuffizienz, Diabetes mellitus oder anderweitiger Immunsuppression zu erwägen [1]. Der Patient des vorliegenden Falles wies keine dieser Risikofaktoren auf; es handelte sich um einen elektiven Rezidiveingriff ohne Besonderheiten und mit kurzer Eingriffszeit. Die Punktion erfolgte sowohl beim Erstschnitt als auch beim Rezidiveingriff in der rechten Leiste, jedoch lagen dazwischen mehr als vier Monate – mit nach dem Ersteingriff reizloser Punktionsstelle ohne Hämatombildung. Ebenso wurde während des Eingriffes kein zusätzliches (katheterbedingtes) Gefässstrauma im Stent-Bereich bemerkt, welches durch eine lokale Intima-Läsion oder Perforation mit Hämatom eine Infektion hätte begünstigen können. Die Ursache für den ausgedehnten Infekt in diesem jungen, immunkompetenten Patienten bleibt unklar. Am ehesten muss von einer periinterventionellen Kontamination beim Zweiteingriff ausgegangen werden, insbesondere da die Symptome bereits eine Woche postinterventionell auftraten und als Erreger *Staphylococcus aureus* nachgewiesen werden konnte. Trotz der tiefen Inzidenz von Stent-Infekten muss daher den beeinflussbaren Faktoren, wie dem Einhalten einer sterilen Arbeitsweise bei der Implantation sowie der sorgfältigen Evaluation einer Antibiotikaphylaxe, die grösste Aufmerksamkeit gelten, um das Infektionsrisiko soweit wie möglich zu reduzieren.

Verdankung

Die Autoren bedanken sich beim Universitätsinstitut für Diagnostische, Interventionelle und Pädiatrische Radiologie des Inselspitals für das radiologische Bildmaterial (CT).

Disclosure statement

Die Autoren haben keine finanziellen oder persönlichen Verbindungen im Zusammenhang mit diesem Beitrag deklariert.

Literatur

Die vollständige Literaturliste finden Sie in der Online-Version des Artikels unter www.medicalforum.ch.

Das Wichtigste für die Praxis

- Trotz des minimal-invasiven Charakters und dem niedrigen periinterventionellen Risiko der Kathethertherapien können manchmal unerwartete Komplikationen auftreten.
- Im Falle von lokalisierten Schmerzen, Hautveränderungen oder Fieber ohne anderen Fokus, insbesondere im zeitlichen Zusammenhang mit einer Stent-Implantation, muss an einen Stent-Infekt gedacht werden.