

Bovine dilatative Kardiomyopathie: Altbekannt und dennoch gegenwärtig

A.-K. Riedi¹, C. Drögemüller², C. Gurtner³, M. Meylan¹

¹Wiederkäuferklinik, ²Institut für Genetik und ³Institut für Tierpathologie der Vetsuisse-Fakultät, Universität Bern

Zusammenfassung

Nach einer Häufung von Fällen der bovinen dilatativen Kardiomyopathie (BDCMP) in den 1980er-Jahren nahm deren Prävalenz dank klassischer zuchtthygienischer Ausschlussmassnahmen stetig ab. Die hier beschriebenen Fälle zeigen, dass die rezessiv vererbte Krankheit in der Schweizer Rinderpopulation, wenn auch selten, nach wie vor vorhanden ist. Mittels eines vor einigen Jahren entwickelten direkten Gentests kann eine klinische Verdachtsdiagnose eindeutig bestätigt werden. Seit Ende 2016 werden Anlageträger in der Schweiz offiziell gekennzeichnet. Zur Zeit tragen rund 2% aller Besamungsstiere der Rassen Holstein, Red Holstein und Swiss Fleckvieh die ursächliche Mutation im *OPA3*-Gen. Durch eine erhöhte Aufmerksamkeit und einen vermehrten Einsatz des Gentests stehen heute die nötigen Instrumente zu Verfügung, um die Krankheit in der Schweizer Rinderpopulation zu eliminieren.

Schlüsselwörter: Herzinsuffizienz, Rind, Gendefekt, Diagnostik, Zuchtthgiene

Bovine dilated cardiomyopathy: Almost forgotten but still present

Numerous cases of bovine dilatative cardiomyopathy (BDCMP) were registered in the nineteen-eighties, but the prevalence decreased steadily thanks to classical selection measures, i.e. excluding putative carrier animals from breeding. The cases described here show that the recessively inherited disease is still present in the Swiss cattle population. By use of a direct gene test developed a few years ago, a clinical tentative diagnosis can be confirmed. Since the end of the year 2016, carriers are officially labelled as such in Switzerland. Currently, about 2% of the insemination sires of the Holstein, Red Holstein and Swiss Fleckvieh breeds carry the causative mutation in the *OPA3* gene. A combination of increased awareness of the disease and use of the gene test should allow for complete elimination of the disease from the Swiss cattle population.

Keywords: heart failure, cattle, genetic defect, diagnostics, breeding hygiene

<https://doi.org/10.17236/sat00158>

Eingereicht: 28.12.2016
Angenommen: 05.12.2017

Einleitung

Ende der 1970er-Jahre wurden in der Schweiz gehäuft Rinder mit Rechtsherzinsuffizienz beobachtet (Martig et al., 1982). Es handelte sich dabei hauptsächlich um Fleckviehrinder nach Einkreuzung von Red Holstein-Stieren in die Schweizer Simmental Rasse, die heute als Swiss Fleckvieh bezeichnet werden. Die postmortale Untersuchung erkrankter Tiere zeigte typische Befunde mit Rechtsherzdilatation und -hypertrophie, Myokardfibrose, Stauungsleber und Veränderungen der Nieren. Aufgrund dieser Befunde und da keine genaue Ursache für die beobachteten Veränderungen bestimmt werden konnte, wurde die Krankheit als bovine dilatative Kardiomyopathie (BDCMP) bezeichnet (Martig et al., 1982). Die Anzahl der Fälle ist weiter stark angestiegen, es gab in jener Zeit in der Schweiz jährlich schätzungsweise 100 Notschlachtungen aufgrund von BDCMP

(Martig und Tschudi, 1985). Schon bei den ersten Fallbeschreibungen wurde aufgrund des ausschliesslichen Vorkommens bei Simmental-Red Holstein Kreuzungen eine genetische Ursache vermutet und vermerkt, dass in der Abstammung aller bisher beobachteten Fälle von BDCMP der 1946 geborene US Holstein-Stier ABC Reflection Sovereign zu finden war. Die Bedeutung dieser Beobachtung blieb jedoch unter anderem aufgrund des verbreiteten Einsatzes dieses Stieres und seiner Nachfahren in der Holstein Zucht unklar (Martig et al., 1982). Nach gezielten Anpaarungsversuchen wurde später ein rezessiv-autosomal Erbengang mit unvollständiger Penetranz vermutet und ABC Reflection Sovereign als potentiell Gründertier bestimmt (Dolf et al., 1998). Daraufhin wurde hauptsächlich in der Fleckviehzucht weniger mit Bullen aus dieser Linie gezüchtet, woraufhin die Häufigkeit der Krankheit deutlich zurückging. Nachdem die Mutation auf dem Rinderchromosom 18

Zum 80. Geburtstag von Herrn Prof. J. Martig

Bovine dilatative Kardiomyopathie: Altbekannt und dennoch gegenwärtig

A.-K. Riedi et al.

lokalisiert wurde (Owczarek-Lipska et al., 2009) und eine kausale nonsense Mutation im Optic-Atrophy 3 (*OPA3*)-Gen gefunden wurde, konnte ein direkter Gentest für die BDCMP entwickelt werden (Owczarek-Lipska et al., 2011). Zudem wurde kürzlich gezeigt, dass in der Holstein Population Japans aufgetretene BDCMP-Fälle mit genau dieser Mutation zu erklären sind (Horiuchi et al., 2015).

Anfänglich wurde die Diagnose der Kardiomyopathie ausschliesslich aufgrund der klinischen Symptome gestellt und mittels intrakardialen Druckmessungen bestätigt (Tschudi und Martig, 1989). Signifikante Unterschiede für verschiedene Blutbestandteile zwischen gesunden und an BDCMP erkrankten Tieren wurden beobachtet, obwohl die gemessenen Werte mehrheitlich im Normalbereich lagen (Martig und Tschudi, 1985). Diese Unterschiede wurden durch die Herzinsuffizienz, die Stauungsleber sowie mit der verminderten Durchblutung der Niere und der damit assoziierten Niereninsuffizienz erklärt. Aufgrund dieser Befunde wurde anhand einer Studie bei Kühen mit und ohne BDCMP eine Diskriminanzanalyse durchgeführt (Graber und Martig, 1993), welche in Kombination mit dem Glutaldehydtest (Glutal-Test) ermöglichte, eine BDCMP von anderen entzündlichen Herzerkrankungen wie Endocarditis valvularis oder Pericarditis abzugrenzen.

Da die Prävalenz der BDCMP infolge zuchtthygenischer Massnahmen in den vergangenen 30 Jahren stark zurückgegangen ist, sollen jüngere Tierärztinnen und Tierärzte daran erinnert werden, dass diese genetisch bedingte Form der Kardiomyopathie vereinzelt nach wie vor in der Schweizer Rinderpopulation anzutreffen ist.

Fallbericht

Im November 2013 wurde eine 2-Jahre und 10-Monate alte Swiss Fleckvieh Kuh 1 Monat post partum wegen einer längeren Vorgeschichte von reduziertem Allgemeinzustand und Inappetenz zur Abklärung eines Verdauungsproblems an die Wiederkäuerklinik der Vetsuisse-Fakultät Bern überwiesen. Die Kuh befand sich

bereits in der zweiten Laktation nach einem Abort der ersten Trächtigkeit nach 8 Monaten. Die Kuh wurde bereits wegen Mastitis, Endometritis, Fremdkörperverdacht und Pansenazidose vorbehandelt, und ihre Milchleistung war nie über 8 Liter Tagesleistung gestiegen.

An der Wiederkäuerklinik präsentierte sich die Kuh in leicht reduziertem Allgemeinzustand, die Atemfrequenz (40/min) und die Herzfrequenz (88/min) waren leicht erhöht. Die Schleimhäute erschienen leicht blass. Im Trielbereich und vor dem Euter konnte ein subkutanes Ödem festgestellt werden (Abb. 1). Die Auskultation der Lunge war unauffällig, und nach dem Atemhemmtest fiel eine verlängerte Erholungszeit ohne pathologische Lungengeräusche auf. Bei der Herzauskultation fiel ein Galopprrhythmus auf, die Herztöne waren auf der rechten Seite weniger deutlich auskultierbar als links und es konnte ein systolisches Herzgeräusch (Intensität II/IV) mit Punctum Maximum auf der rechten Seite im dritten Interkostalraum auskultiert werden. Die Jugularvenen waren beidseits gestaut (Abb. 1), aber noch staubar, und es fiel ein deutlich sicht- und spürbarer ventrikulärer Venenpuls auf. Bei den Euterven konnte ebenfalls eine Pulsation gespürt werden. Die periphere Wärme und die kapilläre Füllungszeit waren im Normbereich. Die Kuh zeigte dünnen Kot, ansonsten war die klinische Untersuchung des Verdauungsapparats ohne besondere Befunde. Nervensystem und Urogenitaltrakt waren unauffällig.

Die hämatologische Differenzierung und biochemische Blutanalyse ergaben einen leichtgradig erniedrigten Hämatokrit, eine normale Leukozytenzahl, einen negativen Glutaltest (> 15 Minuten), eine leichtgradige Hypoalbuminämie und eine erhöhte Aktivität der gamma-Glutamyltransferase.

In der Ultraschalluntersuchung der Leber war das Leberparenchym homogen, die Leberränder waren etwas abgerundet und die Vena cava war deutlich abgerundet (gestaut). Im Leberparenchym konnten mehrere gestaute Gefässe dargestellt werden. Der Durchmesser der

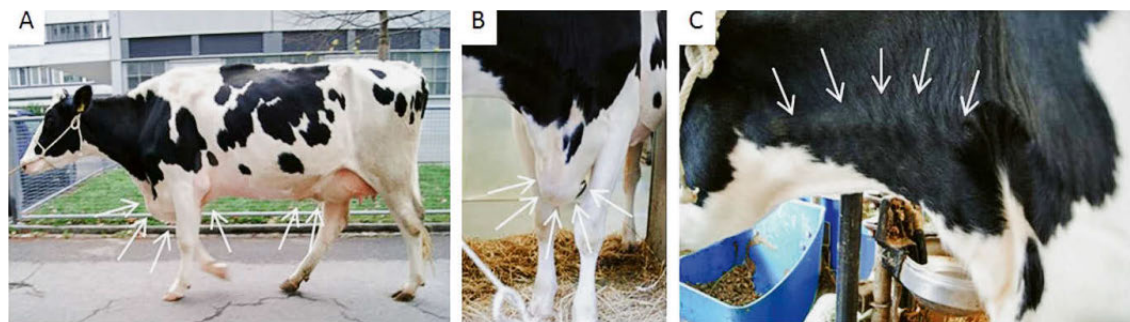


Abbildung 1: Sichtbare Hinweise auf Rechtsherzinsuffizienz bei der klinischen Untersuchung.

A) Gesamtbild der Kuh mit Triel- und Voreuteroedem (Pfeile), B) Trielödem (Pfeile), C) Gestaute Vena jugularis (Pfeile).

Vena portae, gemessen im 11. Interkostalraum, war mit 5.5 cm im Vergleich zu gesunden Kühen (Braun, 1990) vergrößert.

Bei der Echokardiographie waren beide Ventrikel dilatiert und die systolische Funktion des linken Ventrikels schien vermindert. Die diastolischen und systolischen Durchmesser des linken Ventrikels waren 10.44 cm (normal für adulte Holstein Kühe: 8.7 ± 1.0 cm) und 8.21 cm (normal: 4.2 ± 0.8 cm); die daraus berechnete Verkürzungsfraction betrug 22% (normal: $46.5\% \pm 9.5$) (Hallowell et al., 2007).

Aufgrund der klinischen (Rechtsherzinsuffizienz), Labor- (negativer Glutal-Test) und echokardiographischen (dilatierte Ventrikel, verminderte Verkürzungsfraction) Befunde wurde eine Verdachtsdiagnose von BDCMP gestellt. Dies veranlasste uns eine molekulargenetische Untersuchung am Institut für Genetik, der Universität Bern durchzuführen. Die Isolierung von genomischer DNA aus EDTA-Blut wurde mit dem DNeasy Blood & Tissue Kit (QIAGEN) gemäss Anleitung durchgeführt. Die Genotypisierung der bovinen *OPA3* Mutation wurde wie beschrieben (Owczarek-Lipska et al., 2011) mittels PCR und anschliessender direkter Sequenzierung auf dem 3730 DNA-Analyser (ThermoFisher) durchgeführt. Dabei konnte gezeigt werden, dass die erkrankte Kuh 2 Kopien des mutierten Allels aufwies und somit homozygot für die BDCMP verursachende Mutation im *OPA3* Gen war. Die Abstammungsanalyse zeigte eine genealogische Verbindung zum bekannten Gründerstier der vererbten BDCMP beim Holstein auf. Der Vater dieser Kuh war ein Besamungsstier, der in der 7. Generation von ABC Reflection Sovereign abstammt und somit ein Anlageträger für die BDCMP darstellt. Leider war die Mutter nicht im Herdebuch registriert, aber aufgrund des homozygoten Genotyps der betroffenen Tochter ist davon auszugehen, dass diese Kuh ebenfalls Anlageträgerin für die BDCMP verursachende Mutation war.

Aufgrund der mit der definitiven Diagnose von BDCMP verbundenen schlechten Prognose wurde die Kuh euthanasiert und am Institut für Tierpathologie der Vetsuisse-Fakultät Bern untersucht. Die Diagnose der BDCMP wurde auch in der postmortalen Untersuchung bestätigt. Das Herz war vergrößert und der linke Ventrikel war dilatiert. Die freie linke Ventrikelwand war abnormal dünn. Histologisch war zwischen den Kardiomyozyten viel interstitielle Fibrose vorhanden. Zudem wiesen die Kardiomyozyten unterschiedliche Durchmesser sowie Anzeichen von Degeneration auf. Die Leber war sekundär aufgrund der chronischen Stauung verändert und wies eine Fibrose auf. Zusätzlich war das Omentum ödematös. Diese Veränderungen weisen auf eine chronische Herzinsuffizienz hin.

Weitere Fälle

Im April 2014 wurde eine 4-jährige Swiss Fleckviehkuh (4 Monate trächtig) zur chirurgischen Korrektur einer linksseitigen Labmagenverlagerung an die Wiederkäuerklinik überwiesen. Bei der klinischen Eintrittsuntersuchung fielen, nebst der positiven Schwing- und Perkussionsauskultation links, Symptome einer Rechtsherzinsuffizienz auf (Tachykardie, gestaute Venen, ventrikulärer Venenpuls und bei der Ultraschalluntersuchung der Bauchhöhle ausgeprägter Aszites). In der Echokardiographie konnten eine Dilatation beider Ventrikel und eine stark veränderte Verkürzungsfraction (11%) festgestellt werden. Aufgrund der schlechten Prognose entschied sich der Besitzer für die Euthanasie der Kuh, die Sektionsbefunde bestätigten die Verdachtsdiagnose einer BDCMP. Die molekulargenetische Abklärung bestätigte das homozygote Vorliegen der BDCMP verursachenden *OPA3* Mutation, sowohl auf väterlicher als auch auf mütterlicher Seite wurde eine Verbindung zu ABC Reflection Sovereign nachgewiesen. Dabei liegen paternal 11 und maternal 8 Generationen dazwischen.

Im Oktober 2016 wurde ein 2-Jahre und 4-Monate altes, nicht trächtiges Swiss Fleckvieh Rind, welches abgemagert von einer Alp zurückgekommen war, mit einem klinischen Verdacht von Herzerkrankung an die Wiederkäuerklinik überwiesen. Auch bei diesem Tier wurden klinische Anzeichen einer Rechtsherzinsuffizienz (Trielödem, gestaute Jugularvenen mit ventrikulärem Venenpuls, Tachykardie mit Galopprrhythmus, leises systolisches Herzgeräusch mit Punctum maximum rechts; bei der Ultraschalluntersuchung der Bauchhöhle abgerundete Vena cava caudalis, dilatierte Gefässe im Leberparenchym und Aszites) sowie ein negativer Glutal-Test festgestellt. In der Echokardiographie war eine Dilatation des rechten Vorhofs und des rechten Ventrikels feststellbar, die Verkürzungsfraction des linken Ventrikels war hochgradig vermindert (9%). Das Tier wurde euthanasiert, die Sektionsbefunde unterstützten eine Diagnose von BDCMP. Die *OPA3* Genotypisierung bestätigte den BDCMP-Verdacht. Ein bekannter BDCMP-Anlageträger war bei diesem Tier auf der mütterlichen Seite 3 Generationen zurückliegend vorhanden, auf der Vaterseite lag eine Abstammung zu ABC Reflection Sovereign über 12 Generationen vor.

Zusätzlich zu diesen 3 Fällen konnten bei 2 weiteren Schweizer Kühen der Rassen Swiss Fleckvieh sowie Holstein, die im Jahr 2010 und 2014 dem Institut für Genetik mit Vorbericht Herzerkrankung mitgeteilt wurden, ebenfalls jeweils zwei Kopien der kausalen *OPA3* Mutation nachgewiesen werden. Beide Fälle stammten ebenfalls jeweils von Elterntieren mit ABC Reflection Sovereign im Pedigree ab.

Bovine dilatative Kardiomyopathie: Altbekannt und dennoch gegenwärtig

A.-K. Riedi et al.

Bovine dilatative Kardiomyopathie: Altbekannt und dennoch gegenwärtig

A.-K. Riedi et al.

Diskussion

Die hier beschriebenen Fälle zeigen eindeutig, dass die bovine dilatative Kardiomyopathie trotz intensivem Zuchtausschluss von Stieren mit Abstammung zum Gründerstier ABC Reflection Sovereign in der heutigen Schweizer Rinderpopulation vorhanden ist. Es kann somit angenommen werden, dass nicht alle auftretenden BDCMP-Fälle als solche diagnostiziert werden und einige dieser Tiere infolge mangelnder Leistung ohne weitere diagnostische Abklärungen ausgemerzt werden. Dieser Umstand trägt zur Erhaltung der BDCMP verursachenden Mutation in der Population bei.

Zwei der in diesem Bericht beschriebenen Kühe wurden nicht aufgrund eines Verdachts auf ein Kreislaufproblem, sondern wegen Verdauungsstörungen vorgestellt. In beiden Fällen konnte jedoch durch eine vollständige klinische Untersuchung aufgrund der klassischen Symptome von Tachykardie, gestauten Venen mit ventrikulärem Venenpuls und peripheren Ödemen eine Verdachtsdiagnose von Rechtsherzinsuffizienz gestellt werden. Bei einer Anamnese von Leistungsverminderung und beim Vorliegen klinischer Anzeichen einer Rechtsherzinsuffizienz kommen differentialdiagnostisch bei adulten Rindern in erster Linie die Endocarditis valvularis (beim Rind am häufigsten tricuspidalis), die Pericarditis (traumatica) und die BDCMP, seltener ein Cor pulmonale infolge einer primären, mit pulmonalem Hochdruck verbundenen Lungenerkrankung, in Frage (Buczinski, 2009; Buczinski et al., 2010). Weil es sich ausser bei der BDCMP um entzündliche Prozesse handelt, kann in einem nächsten diagnostischen Schritt ein Glutal-Test durchgeführt werden, wobei ein negatives Resultat auf eine BDCMP hindeutet (Graber und Martig, 1993; Schweizer et al., 2003). Obwohl der Glutal-Test in einzelnen Fällen auch bei entzündlichen Prozessen negativ ausfallen kann (Metzner et al., 2007), wiesen bei den Untersuchungen von Graber und Martig (1993) alle 8 untersuchten Tiere mit Endocarditis, Pericarditis oder zu Cor pulmonale führender chronischer Bronchopneumonie eine Gerinnungszeit zwischen 2 und 6 Minuten im Glutal-Test auf, wogegen das Resultat bei 15 gesunden Kontrolltieren und 13 von 14 BDCMP-erkrankten Tieren negativ war (> 10 Minuten). Eine der in dieser Studie (Graber und Martig, 1993) untersuchten Kühe litt neben BDCMP an einer akuten Mastitis und hatte eine Gerinnungszeit von 9 Minuten.

Als nächster diagnostischer Schritt ist eine Echokardiographie angezeigt, wobei eine Dilatation der Ventrikel und eine verminderte Kontraktilität des linken Ventrikels (erniedrigte Verkürzungsfraction) auf eine BDCMP hinweisen (Schweizer et al., 2003; Buczinski, 2009). Allerdings ist für diese Untersuchung ein Gerät mit einer tieffrequenten Sonde (2.5-3.5 MHz) erforderlich. Mit dem direkten Gentest kann die Diagnose durch den

Nachweis der Homozygotie für die kausale *OPA3* Mutation definitiv bestätigt werden.

Die von Graber und Martig (1993) beschriebene Diskriminanzanalyse in Kombination mit dem Glutal-Test hat an praktischer Bedeutung verloren, seitdem die Echokardiographie auch bei Grosstieren durchgeführt werden kann und insbesondere da heute der Gentest eine definitive Diagnose bestätigen kann. Dieser erfordert nur die Entnahme einer EDTA-Blutprobe bzw. einer Haarwurzelprobe und Einsendung in ein spezialisiertes Untersuchungslabor.

Obwohl fast alle mit Rechtsherzinsuffizienz eingehenden Erkrankungen beim Rind (bei Milchkühen Endocarditis valvularis und Pericarditis, seltener Cor pulmonale; bei Jungtieren Herzmissbildungen und Weissmuskelerkrankung) mit einer schlechten Prognose verbunden sind (Buczinski et al., 2010), ist eine genaue Diagnosestellung im Fall von BDCMP aus zucht-hygienischen Gründen von grosser Bedeutung. Dank der Verfügbarkeit eines direkten Gentests kann mittlerweile die Diagnose auch aus der Praxis einfach und definitiv bestätigt werden, was das Ergreifen weiterer Massnahmen erlaubt (Ausschluss von Nachkommen betroffener Tiere aus der Zucht, genetische Untersuchung verwandter Tiere z. B. Geschwister, die potentiell heterozygote Träger der Mutation sein könnten). Seit Ende 2016 werden heterozygote Anlageträger in der Schweiz im Herdebuch offiziell als CMC (BDCMP carrier) gekennzeichnet und Tiere die nachweislich frei von der Mutation sind werden mit der Abkürzung CMF (BDCMP free) aufgeführt. Gemäss Angaben der Zuchtverbände betrug unter 768 getesteten Vererbern, die Ende 2016 im Angebot für die künstliche Besamung waren, der Anteil von heterozygoten Träger 1.8%; diese insgesamt 14 Stiere verteilten sich auf die Rassen Holstein, Red-Holstein und Swiss Fleckvieh (Alex Barenco, Swissherdbook, persönliche Mitteilung). Somit kommt die Mutation in sehr niedriger Frequenz in allen 3 Populationen vor, was das von uns beobachtete sporadische Auftreten homozygot erkrankter Tiere erklärt.

Schlussfolgerung

Die bovine dilatative Kardiomyopathie kommt nach wie vor in der Schweizer Rinderpopulation vor. Es ist aus zucht-hygienischen Gründen sehr wichtig, dass die Diagnose mittels Gentest eindeutig bestätigt werden kann. Nur dadurch wird es gelingen, Anlageträger aus der Population zu eliminieren und diese chronische, im Einzelfall bei homozygot betroffenen Tieren immer tödlich verlaufende Krankheit aus dem Schweizer Rindviehbestand auszumerzen. Eine gezielte Genotypisierung aller Besamungsstiere zur Vermeidung von Risikoanpaarun-

gen erscheint auch im Interesse der Zuchtorganisationen äusserst sinnvoll.

Dank

Ein herzlicher Dank gilt Herrn Prof. emerit. P. Tschudi für die fachliche Unterstützung bei der Echokardiogra-

phie. Weiter möchten wir uns bei den Tierärzten (Dr. Thomas Würth, Waldkirch, und Dr. Werner Scherrer, Bütschwil), für die Informationen und Diskussionen über die letzten 2 beschriebenen BDCMP bedanken. Die Autoren bedanken sich bei Swissherdgenetics sowie bei Swissherdbook und dem Schweizerischen Holsteinzuchtverband für die Mitteilung der weiteren Fälle sowie den Zugang zu den Abstammungsdaten.

Bovine dilatative Kardiomyopathie: Altbekannt und dennoch gegenwärtig

A.-K. Riedi et al.

La cardiomyopathie dilatative bovine: Presqu'oubliée mais toujours présente

De nombreux cas de cardiomyopathie dilatative bovine (CMPDB) ont été rapportés dans les années 1980. Leur prévalence a ensuite fortement diminué grâce à des mesures classiques de sélection, à savoir l'exclusion de l'élevage des porteurs potentiels. Les cas décrits ici montrent que cette maladie héréditaire récessive, quoique rare, est toujours bien présente dans la population bovine suisse. Un test génétique direct développé il y a quelques années permet de confirmer définitivement un diagnostic de suspicion clinique. Depuis fin 2016, les porteurs de la mutation sont signalés officiellement en Suisse: environ 2% des taureaux d'insémination des races Holstein, Red Holstein et tachetée rouge sont porteurs de la mutation causative du gène *OPA3*. Une attention augmentée et un usage accru du test génétique rendent possible pour la première fois une éradication complète de la maladie du cheptel bovin suisse.

Cardiomiopatia dilatativa nei bovini: quello che si sapeva e si sa

Dopo un aumento di casi di cardiomiopatia dilatativa bovina (BDCMP) negli anni 1980, la prevalenza è diminuita grazie all'applicazione di misure igieniche negli allevamenti. I casi descritti qui di seguito dimostrano che la malattia è recessiva nella popolazione bovine in Svizzera ma ancora presente, anche se di rado. Grazie allo sviluppo di un test genetico qualche anno fa, si è potuto confermare chiaramente la diagnosi clinica dei casi sospetti. Dalla fine del 2016, in Svizzera, i portatori genetici sono ufficialmente identificabili. Attualmente, circa il 2% di tutti i tori per fecondazione delle razze Holstein, Red Holstein e Swiss Fleckvieh sono portatori della mutazione sul gene *OPA3*. Con una maggiore attenzione e un maggiore utilizzo dei test genetici al giorno d'oggi abbiamo a disposizione gli strumenti necessari per eliminare la malattia dalla popolazione di bovini in Svizzera.

Literatur

Braun U.: Ultrasonographic examination of the liver in cows. Am. J. Vet. Res. 1990, 51: 1522-1526.

Buczinski S.: Cardiovascular ultrasonography in cattle. Vet. Clin. North Am. Food Anim. Pract. 2009, 25: 611-632.

Buczinski S., Rezakhani A., Boerboom D.: Heart disease in cattle: diagnosis, therapeutic approaches and prognosis. Vet. J. 2010, 184: 258-263.

Dolf G., Stricker C., Tontis A., Martig J., Gaillard C.: Evidence for autosomal recessive inheritance of a major gene for bovine dilated cardiomyopathy. J. Anim. Sci. 1998, 76: 1824-1829.

Graber H.U., Martig J.: Diagnosis of bovine cardiomyopathy by electrolyte and protein analysis. J. Vet. Med. A 1993, 40: 690-696.

Hallowell G.D., Potter T.J., Bowen I.M.: Methods and normal values for echocardiography in adult dairy cattle. J. Vet. Cardiol. 2007, 9: 91-98.

Horiuchi N., Kumagai D., Matsumoto K., Inokuma H., Furuoka H., Kobayashi Y.: Detection of the nonsense mutation of *OPA3* gene in Holstein Friesian cattle with dilated cardiomyopathy in Japan. J. Vet. Med. Sci. 2015, 77: 1281-1283.

Martig J., Tschudi P., Perritaz C., Tontis A., Luginbühl H.: Gehäufte Fälle von Herzinsuffizienz beim Rind: Vorläufige Mitteilung. Schweiz. Arch. Tierheilk. 1982, 124: 69-82.

Martig J., Tschudi P.: Weitere Fälle von Kardiomyopathie beim Rind. Dtsch. Tierärztl. Wschr. 1985, 92: 363-366.

Metzner M., Horber J., Rademacher G., Klee W.: Application of the Glutaraldehyde Test in Cattle. J. Vet. Med. A 2007, 54: 449-454.

Owczarek-Lipska M., Denis C., Eggen A., Leeb T., Posthaus H., Dolf G., Braunschweig M.H.: The bovine dilated cardiomyopathy locus maps to a 1.0-Mb interval on chromosome 18. Mamm. Genome 2009, 20: 187-192.

Owczarek-Lipska M., Plattet P., Zipperle L., Drögemüller C., Posthaus H., Dolf G., Braunschweig M.H.: A nonsense mutation in the optic atrophy 3 gene (*OPA3*) causes dilated cardiomyopathy in Red Holstein cattle. Genomics 2011, 97: 51-57.

Schweizer T., Sydler T., Braun U.: Kardiomyopathie, Endokarditis valvularis thromboticans und Perikarditis traumatica beim Rind – Klinische und echokardiographische Befunde an drei Fallberichten. Schweiz. Arch. Tierheilk. 2003, 145: 425-230.

Tschudi P., Martig J.: Herz- und kreislaufphysiologische Untersuchungen an Rindern mit und ohne Kardiomyopathie. J. Vet. Med. A 1989, 36: 612-620.

Korrespondenz

Mireille Meylan
Wiederkäuerklinik
Vetsuisse-Fakultät Bern
Bremgartenstrasse 109a
CH-3012 Bern
Telefon: +41(0)31 631 23 44
Fax: +41(0)31 631 26 31
E-Mail: mireille.meylan
@vetsuisse.unibe.ch