

Stellenwert der pelvinen Lymphadenektomie beim klinisch lokalisierten Prostatakarzinom

Die Notwendigkeit der pelvinen Lymphadenektomie bei Patienten mit klinisch lokalisiertem Prostatakarzinom wird kontrovers diskutiert. Auch die Ausdehnung der pelvinen Lymphadenektomie ist bei vielen Autoren umstritten. Die Lymphadenektomie liefert wichtige Informationen bezüglich Tumorstadium (Anzahl befallener Lymphknoten, Tumolvolumen, Lymphkapselperforation) und Langzeitprognose, die mit anderen heute zur Verfügung stehenden Untersuchungen nicht erhalten werden können.

Inwieweit aufgrund der pelvinen Lymphadenektomie ein therapeutischer Erfolg resultiert, ist noch unklar, insbesondere aufgrund des langsamen Fortschreitens des Prostatakarzinoms. Bei Tumoren wie Magen-, Mamma-, Kolorektal- und Zervixkarzinom und in den letzten Jahren beim Blasenkarzinom konnte gezeigt werden, dass das Tumorstaging und das Langzeitüberleben von der Anzahl entfernter Lymphknoten abhängen [1, 2, 3, 4, 5, 6]. Es stellen sich daher 2 Fragen: Bei welchen Patienten soll eine Lymphadenektomie durchgeführt werden und in welchem Ausmaß soll diese erfolgen?

Die pelvine Lymphadenektomie als Staginguntersuchung

Ein exaktes Tumorstaging stellt ein grundlegendes Element für ein optimales therapeutisches Behandlungskonzept dar. Beim Prostatakarzinom ermöglichen Tumormarker und präoperative Biopsien der Prosta-

ta eine Abschätzung des Metastasierungsrisikos. Dies führte zur Erstellung von präoperativen Nomogrammen, die das Risiko für das Vorhandensein von Lymphknotenmetastasen voraussagen [7]. Anhand dieser Nomogramme kann entschieden werden, bei welchen Patienten eine Lymphadenektomie durchgeführt werden sollte bzw. in welchen Fällen auf diese verzichtet werden kann. Die heute zur Verfügung stehenden Nomogramme beruhen jedoch auf einer limitierten Lymphadenektomie. Da sich befallene Lymphknoten auch außerhalb der Region der limitierten Lymphadenektomie finden, muss man diese Nomogramme kritisch beurteilen.

Die klassischen radiologischen Untersuchungsmethoden wie Computer- oder Magnetresonanztomographie sind wenig sensitiv bezüglich der Vorhersage von Lymphknotenmetastasen im kleinen Becken und daher keine direkte Hilfe für die Entscheidungsfindung hinsichtlich der Durchführung einer Lymphadenektomie [8, 9, 10].

Eine neuere Methode zur besseren Erfassung befallener Lymphknoten wird möglicherweise mit dem Sentinel-Lymphknotenkonzept erreicht. Die klinische Bedeutung des Sentinel-Lymphknotens basiert auf der Annahme, dass dieser die 1. Filterstation des Primärtumors darstellt. Nach Durchführung einer präoperativen Lymphszintigraphie werden die befallenen Lymphknoten intraoperativ mit einer Gammasonde aufgesucht. Inwieweit diese Methode eine wesentliche Verbesserung der konventionellen Untersuchun-

gen darstellt, ist noch unklar. Zum jetzigen Zeitpunkt stellt die Lymphadenektomie weiterhin die beste Methode zur Erfassung von Lymphknotenmetastasen dar und benötigt nur wenig zusätzliche Operationszeit.

Untersuchungen des Lymphabflusses der Prostata zeigten eine große Variabilität von Sentinel-Lymphknoten, die sich hauptsächlich entlang der V. iliaca externa, der Fossa obturatoria und entlang der A. iliaca interna befinden [11]. Ein solitärer Sentinel-Lymphknoten im eigentlichen Sinne konnte nicht identifiziert werden. Aus diesem Grunde sollte die Dissektion aller 3 oben genannten Gebiete, die primäre Lymphabflussgebiete beim Prostatakarzinom darstellen, beinhalten (Abb. 1, 2).

Das Gebiet der pelvinen Lymphadenektomie hat folgende Begrenzungen: Die laterale Begrenzung bildet der obere Rand der V. iliaca externa unter Belassen des periarteriellen Gewebes. Die Dissektionsgrenzen stellen distal der Femoralkanal und proximal die Bifurkation der A. iliaca communis dar. Die Begrenzung nach medial bildet die Blasenwand und nach inferior der Boden der Fossa obturatoria und die Iliaca-interna-Gefäße (hypogastrische Gefäße). Das Gewebe medial der A. iliaca interna sollte ebenfalls in die Dissektion mit einbezogen werden. Dies wird von einigen Autoren als präsakrales bzw. pararektales Gebiet bezeichnet.

Wir führten bei 365 Patienten mit klinisch lokalisiertem Prostatakarzinom eine ausgedehnte Lymphadenektomie in

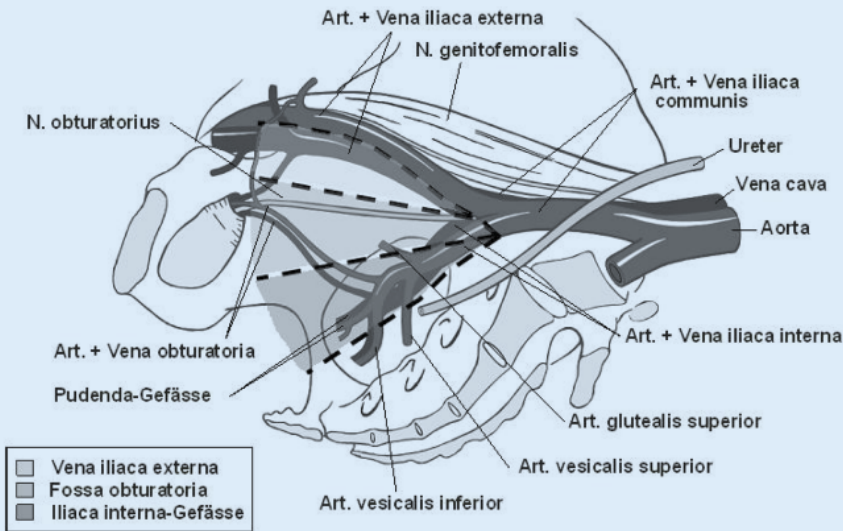


Abb. 1 ▲ Dissektionsgrenzen der ausgedehnten Lymphadenektomie und Aufteilung in die 3 Gebiete: V. iliaca externa, Fossa obturatoria und A. iliaca interna (Bemerkung: inklusive lymphatischem Gewebe medial der A. iliaca interna)

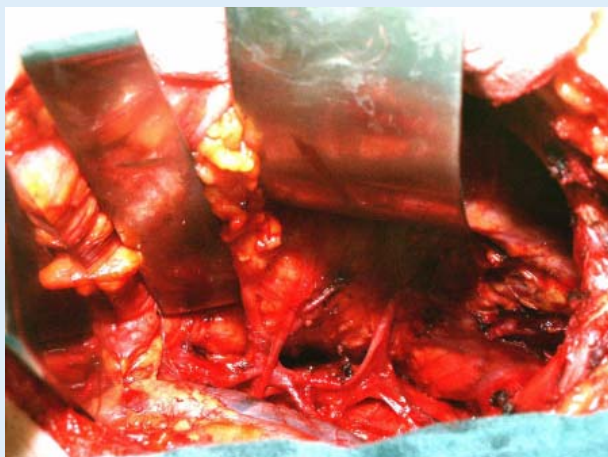


Abb. 2 ◀ Intraoperatives Bild der ausgedehnten Lymphadenektomie [Ramus pubis links, Blase oben rechts, das gesamte lymphatische Gewebe entlang der V. iliaca externa, in der Fossa obturatoria und entlang der A. iliaca interna (beidseits) wurde entfernt]

diesem Gebiet durch [12]. Es fand sich eine mediane Anzahl von 21 (6–50) Lymphknoten. Die anatomischen Untersuchungen von Weingärtner et al. [13] zeigen, dass das Entfernen von 20 Lymphknoten als repräsentative Lymphadenektomie gelten kann.

Stone et al. [14] verglichen 150 Patienten mit limitierter und 39 Patienten mit ausgedehnter laparoskopischer pelviner Lymphadenektomie. Wie zu erwarten fand sich ein signifikanter Unterschied hinsichtlich entfernter Lymphknoten (9,3 vs. 17,8; $p < 0,05$). Auch fanden sich 3-mal mehr Patienten mit befallenen Lymphknoten in der Gruppe mit ausgedehnter Lymphadenektomie im Vergleich zur limitierten Lymphadenektomie (23,1% vs. 7,3%; $p = 0,02$). Dies konnte von Heiden-

reich et al. [15] bestätigt werden, welcher eine frühere Patientenpopulation mit limitierter Lymphadenektomie (V. iliaca externa und Fossa obturatoria) mit einer aktuellen Patientengruppe mit ausgedehnter Lymphadenektomie (V. iliaca externa, Fossa obturatoria und A. iliaca interna) verglich. Bei Patienten mit limitierter Lymphadenektomie wurde eine mediane Anzahl von 11 (6–19) Lymphknoten im Vergleich zu 28 (21–46) Lymphknoten bei ausgedehnter Lymphadenektomie entfernt. Befallene Lymphknoten fanden sich bei 12 von 100 bzw. 27 von 103 Patienten. Nur 3 dieser Lymphknoten fanden sich entlang der A. iliaca communis und im präsakralen Dissektionsgebiet. Heidenreich et al. [15] vertraten aufgrund dieser Ergebnisse die Ansicht, dass in diesem Gebiet kei-

ne Lymphadenektomie durchgeführt werden müsse.

In unserer prospektiv durchgeführten Studie an 365 Patienten mit klinisch lokalisiertem Prostatakarzinom fanden sich nach ausgedehnter Lymphadenektomie positive Lymphknoten bei 2,4% der Patienten [12]. Die Zahl ist signifikant höher im Vergleich zu anderen aktuellen Studien, wo sich 5–10% positive Lymphknoten fanden. Diese Zahlen sind zwar nicht direkt miteinander vergleichbar, können jedoch auch mit der Ausdehnung der Lymphadenektomie erklärt werden, da vielfach keine ausgedehnte Lymphadenektomie durchgeführt wurde [16, 17, 18].

Eine mögliche Erklärung für die prozentual höhere Anzahl entfernter Lymphknoten in unserem Kollektiv ist, dass sich ein signifikanter Anteil dieser befallenen Lymphknoten außerhalb des limitierten Lymphadenektomiegebiets fand. Dies unterstreicht die Bedeutung einer Lymphadenektomie entlang der A. iliaca interna. Wird diese durchgeführt, so findet man bei zwei Dritteln der Patienten positive Lymphknoten entlang der Gefäße der A. iliaca interna. Ein Fünftel der Patienten weist positive Lymphknoten nur im Bereich der A. iliaca interna auf [12, 19]. Patienten mit positiven Lymphknoten im Bereich der A. iliaca interna, allein oder in Kombination mit einer anderen Lokalisation (V. iliaca externa, Fossa obturatoria), fanden sich in unserem Kollektiv in 59% und in einer Serie von Tenzaglia und Ianucci in 67% [12, 20].

Ohne das Entfernen der Lymphknoten entlang der A. iliaca interna wären bei einem Großteil unserer Patienten das Tumorstadium unterschätzt und bei diesen Patienten befallene Lymphknoten zurückgelassen worden. Wird diese Tatsache berücksichtigt, so ist es umso erstaunlicher, dass viele Operateure die Lymphknoten in diesem Gebiet nicht entfernen. Trotz neuerer sensitiverer Methoden, die ebenfalls die Existenz von Lymphknoten außerhalb des limitierten Lymphadenektomiegebiets zeigen, besteht weiterhin eine Kontroverse hinsichtlich der Ausdehnung der Lymphadenektomie.

Eine Studie von Clark et al. [21] sieht die limitierte Lymphadenektomie als ausreichend an. Im Rahmen einer randomisierten, prospektiven Studie wurde die limitierte mit der ausgedehnten Lymph-

adenektomie hinsichtlich Lymphknotenmetastasen bei 100 Patienten mit klinisch lokalisiertem Prostatakarzinom verglichen, wobei sich kein Unterschied fand. Diese Studie weist jedoch einige Mängel auf. Statistisch gesehen ist die Studie mit einer Population von nur 100 Patienten zu klein, um eine sichere Aussage zu treffen. Unabhängig von der Tumorlokalisation wurden die Patienten hinsichtlich einer limitierten vs. ausgedehnten Lymphadenektomie randomisiert, jedoch auf nur einer Seite des kleinen Beckens, auf der anderen Seite wurde in jedem Fall eine limitierte Lymphadenektomie durchgeführt. Die Anzahl entfernter Lymphknoten wurde nicht klar aufgearbeitet und dies mag erklären, weshalb sich die Ergebnisse dieser Autoren von denen aus anderen Studien unterscheiden.

Komplikationen der Lymphadenektomie

Die klassischen Komplikationen der Lymphadenektomie stellen Lymphozelen und Lymphabflussstörungen mit Lymphödemen, Venenthrombosen und Lungenembolien dar. Die Komplikationsrate nach Lymphadenektomie wird in der Literatur mit 4–50% angegeben [22]. Clark et al. [21] berichteten über eine Komplikationsrate von insgesamt 10,5% (13/123). In seiner Studie traten 75% der Komplikationen auf der Seite mit ausgedehnter Lymphadenektomie auf. Heidenreich et al. [19] fanden keinen statistisch signifikanten Unterschied zwischen limitierter und ausgedehnter Lymphadenektomie hinsichtlich intraoperativer und postoperativer Komplikationen, Blutverlust und Lymphozelenbildung.

In unserer Serie an 463 Patienten betrug die interventionsbedürftige Komplikationsrate aufgrund von Lymphozelenbildung 2%, 1 Patient wies ein persistierendes Lymphödem der unteren Extremität auf [12]. Wir führen diese tiefe Komplikationsrate auf unsere sorgfältige Operationstechnik zurück:

- Die Lymphbahnen müssen auf der distalen Seite, wo der Lymphabfluss der unteren Extremität durchtrennt wird, ligiert werden. Ligaturen werden anstelle von Clips eingesetzt, da Clips im späteren Operationsverlauf abgestreift werden können.

Urologe [A] 2005 · 44:645–651
DOI 10.1007/s00120-005-0828-2
© Springer Medizin Verlag 2005

M. Schumacher · F. C. Burkhard · U. E. Studer

Stellenwert der pelvinen Lymphadenektomie beim klinisch lokalisierten Prostatakarzinom

Zusammenfassung

Der Stellenwert und die Ausdehnung der pelvinen Lymphadenektomie beim klinisch lokalisierten Prostatakarzinom werden weiterhin kontrovers diskutiert. Die Lymphadenektomie stellt jedoch bis heute die einzige Methode für ein exaktes Tumorstaging dar. Es gibt zunehmend Hinweise, dass das Entfernen von allen befallenen Lymphknoten einen positiven Einfluss auf das tumorfreie Überleben und evtl. auf das Gesamtüberleben haben könnte. Aus

diesem Grund sollte, wenn eine Lymphadenektomie durchgeführt wird, diese Entlang der V. iliaca externa, in der Fossa obturatoria und beidseits Entlang der A. iliaca interna erfolgen.

Schlüsselwörter

Prostatakarzinom · Pelvine Lymphadenektomie · Radikale Prostatektomie

The role of pelvine lymphadenectomy in prostate cancer

Abstract

Lymph node dissection remains the only reliable method for exact staging to date. Extended lymphadenectomy including tissue along the external iliac vein, the obturator fossa, and along the internal iliac vessels should be performed in all patients undergoing radical prostatectomy. There is an increasing amount of data suggesting that removal of all diseased nodes, which contain minimal metastatic disease, may ha-

ve a positive impact on disease-free and, perhaps, on overall survival. Due to the relatively benign course of the disease, longer follow-up periods are still necessary to make a definitive statement.

Keywords

Prostate cancer · Lymph node metastasis · Radical prostatectomy

- Eine Drainage wird auf jeder Seite der pelvinen Lymphadenektomie eingelegt. Die Wunddrainagen werden schrittweise am 3. und 5. postoperativen Tag gekürzt und erst bei einer Fördermenge von <50 ml Flüssigkeit pro Tag entfernt.
- Die postoperative Lymphozelenbildung wird durch die Gabe niedermolekularen Heparins begünstigt. Daher erfolgt die Thromboseprophylaxe mit Heparin s.c. in den Oberarm anstelle des Oberschenkels, um einen lokalen Heparineffekt zu vermeiden.

Indikation für eine ausgedehnte Lymphadenektomie

Ist nun eine ausgedehnte Lymphadenektomie bei allen Patienten eine Notwendigkeit? Wir sind der Meinung, dass eine ausgedehnte Lymphadenektomie immer unter Einbezug der Lymphknoten entlang der A. iliaca interna durchgeführt werden sollte. Viele Urologen sind der Ansicht, dass Patienten mit einem klinisch lokalisierten Prostatakarzinom und einem PSA-Wert von <10 ng/ml keine Lymphadenektomie benötigen, weil das Risiko von Lymphknotenmetastasen sehr klein sei. In unserer Serie fanden sich jedoch befallene Lymphknoten bei 11% der Patienten in dieser sog. „Low-risk-Gruppe“ [23]. In dieser Patientengruppe wiesen nur Patienten mit einem PSA-Wert <10 ng/ml und einem Gleason-Score <6 ein sehr kleines Risiko von Lymphknotenmetastasen von <3% auf. Außerdem ist zu bedenken, dass ca. bei 30% der präoperativen Biopsien das Tumorgrading unterschätzt wird, was eine klare Vorhersage hinsichtlich der Lymphadenektomie in der „Low-risk-Gruppe“ verunmöglicht. Aus diesem Grunde sind wir der Ansicht, dass bei allen Patienten eine ausgedehnte Lymphadenektomie durchgeführt werden sollte.

Mögliche Vorteile einer ausgedehnten Lymphadenektomie beim Prostatakarzinom

In aktuellen Serien findet sich bei Patienten mit klinisch lokalisiertem Prostatakarzinom eine tumorspezifische Überlebensrate nach 10 Jahren von ca. 85% bei „watchful waiting“ und 83–97% nach radikaler

Prostatektomie (■ **Tabelle 1, 2**). Nach radikaler Prostatektomie wird eine hohe PSA-relapse-Rate beschrieben – inwieweit dies jedoch das Überleben der Patienten beeinflusst, wird kontrovers diskutiert [24].

Lymphknotenmetastasen stellen einen negativen prognostischen Faktor dar. Die Rezidiv- bzw. Metastasenfreiheit nach 10 Jahren beträgt zwischen 10–68% [25, 26, 27, 28, 29, 30, 31], das tumorspezifische Überleben wird mit 60–70% angegeben [26, 28, 30, 32, 33, 34].

Es wird oft postuliert, dass Patienten mit Lymphknotenmetastasen ein systemisches Tumorleiden aufweisen und das Entfernen zusätzlicher Lymphknoten keinen Vorteil mit sich bringt. Einige Studien zeigen jedoch, dass bei gewissen lymphknotenpositiven Patienten das Entfernen der befallenen Lymphknoten therapeutisch sein kann.

Catalona et al. [35] zeigten in einer kleinen Studie von nur 12 Patienten mit minimalem Lymphknotenbefall ohne adjuvante Therapie, dass kein Tumorprogress nach 5 und 10 Jahren in 75% und 58% nach radikaler Prostatektomie zu verzeichnen war. In einer Serie von Pound et al. [36] bei Patienten mit Mikrometastasen betrug das tumorfreie Überleben nach 10 Jahren 68% ohne adjuvante Therapie. Steinberg et al. [28] fanden in ihrem Patientengut von 64 Patienten ein tumorfreies Überleben nach 60 und 80 Monaten in 83% und 68%. Golimbu et al. [37] berichteten von 42 Patienten mit Lymphknotenmetastasen und einer durchschnittlichen Beobachtungszeit von 5 Jahren. Patienten mit mikroskopisch positiven Lymphknoten oder nur einem befallenen Lymphknoten hatten ein tumorfreies Überleben nach 5 und 10 Jahren von 85% bzw. 50%.

In einer aktuelleren Serie von Bader et al. [38] fanden sich bei 75% der Patienten mit nur 1 befallenen Lymphknoten ein tumorprogressionsfreier Verlauf, wobei nur 14% dieser Patienten am Prostatakarzinom verstarben. Daneshmand et al. [39] berichteten über ein klinisch tumorfreies Überleben von 70% und 73% der Patienten mit 1 oder 2 befallenen Lymphknoten und von 49% der Patienten mit >5 positiven Lymphknoten. Steinberg et al. [28] fanden hinsichtlich der Anzahl befallener Lymphknoten keinen signifikanten Unterschied betreffend Tumorprognose. Jedoch zeigt

Hier steht eine Anzeige.

 Springer

Tabelle 1

Überlebensraten beim Prostatakarzinom nach retropubischer radikaler Prostatektomie, inklusive lymphknotenpositive Patienten

Autor	Patienten (n)	Medianer Verlauf [Jahre]	Behandlung	Vorhergesagtes metastasenfrees Überleben [%]		Vorhergesagtes tumorspezifisches Überleben [%]	
				5 Jahre	10 Jahre	5 Jahre	10 Jahre
				Holmberg et al. [44]	348 347	6,2 6,1	– RRP
Hull et al. [45]	1000	4,4	RRP	89,9	84,2	99,1	97,6
Jhaveri et al. [24]	1132	2,8	RRP	–	–	–	90,0 ^b
Pound et al. [36]	1997	5,3	RRP	–	87,0	99,0	94,0
Han et al. [25]	2004	6,3	RRP	84,0	74,0	–	–

^a 8 Jahre Verlaufsbeobachtung. ^b Gesamtüberleben. RRP retropubischer radikaler Prostatektomie.

Tabelle 2

Überlebensraten lymphknotenpositiver Patienten nach radikaler Prostatektomie ohne sofortige Hormontherapie

Autor	Patienten (n)	Medianer Verlauf [Jahre]	Metastasenfrees Überleben [%]		Tumorspezifisches Überleben [%]	
			5 Jahre	10 Jahre	5 Jahre	10 Jahre
			Han et al. [25]	135	6,3	26
Bader et al. [26]	92	3,75	~50	~25	88	~62
Frazier et al. [32]	42	5,8	–	–	~90	~65
Catalona et al. [36]	12	≥7	75	58 ^c	–	–
Steinberg et al. [28]	64	3,75	83	68	97	62
Caddedu et al. [33]	19	5,5	–	–	93	56
Messing et al. [34]	51	10,0	–	–	–	57
Dekernion et al. [30]	35	6,0	~50	~25	~80	~71 ^d
Sgrignoli et al. [29]	113	–	82 ^a	59 ^a	–	–
Epstein et al. [28]			15 ^b			

^a Gleason-Score <8. ^b Gleason-Score =8–10, rezidivfreies Überleben. ^c 7 Jahre. ^d 9 Jahre.

te die Studie von Frazier et al. [32], dass Patienten mit ≤2 positiven Lymphknoten ein längeres tumorspezifisches Überleben aufweisen, als Patienten mit >2 positiven Lymphknoten [26].

Allaf et al. [40] berichteten über einen Unterschied hinsichtlich Überleben bei Patienten mit <15% positiven Lymphknoten. Das 5-Jahres-Überleben ohne PSA-Anstieg betrug 43% vs. 10% bei der ausgedehnten Lymphadenektomie. Demgegenüber fanden Dimarco et al. [41] keinen Überlebensvorteil nach ausgedehnter Lymphadenektomie beim Prostatakarzinom. In dieser Studie nahm die Anzahl entfernter Lymphknoten von 14 zwischen

1987 und 1989 auf 5 zwischen 1999 und 2000 ab. Interessanterweise führte ein Entfernen von mehr Lymphknoten in der früheren Phase zu ähnlichen Resultaten hinsichtlich Tumorprogression wie in der späteren Phase.

Der Stellenwert einer ausgedehnten Lymphadenektomie wird mit einer Studie von Di Blasio et al. [42] untermauert, die zeigte, dass die Anzahl entfernter Lymphknoten mit der Tumorprogression korreliert. Das Entfernen von 13 Lymphknoten zeigte das niedrigste Progressionsrisiko unabhängig vom Lymphknotenbefall. Bader et al. [38] fanden ähnliche Resultate mit 16%, 12%, 8% und 8% Patien-

ten mit Tumorprogression nach entfernen von 0–4, 5–9, 10–14 und >14 Lymphknoten für pT1- und pT2 No-Prostatakarzinome.

Wenige Studien wurden über das Verhältnis der positiven Lymphknoten zur Gesamtanzahl Lymphknoten (Lymphknotenratio) beim Prostatakarzinom gemacht. Daneshmand et al. [39] fanden, dass Patienten mit einer Ratio von ≥20% (positive Lymphknoten/Gesamtanzahl Lymphknoten) ein größeres Risiko für einen Tumorprogress aufweisen, als Patienten mit einer Ratio von <20%. In einer univariablen und multivariablen Analyse fanden Steinberg et al. [28], dass der prozen-

tuale Anteil befallener Lymphknoten von prognostischer Bedeutung ist. In einer Serie von der John-Hopkins-Universität fand sich bei 52% der Patienten mit <15% positiven Lymphknoten, einem Gleason-Score von <7 und fehlender Samenblaseninvasion ein progressionsfreies Überleben nach 5 Jahren [40, 43]. Dies ist eine Patientengruppe mit einer hohen Chance für einen asymptomatischen Langzeitverlauf bei minimalem Lymphknotenbefall (≤ 2 positive Lymphknoten, kleines Tumolvolumen), weil die befallenen Lymphknoten entfernt wurden.

Fazit für die Praxis

Bis heute stellt die pelvine Lymphadenektomie die einzige Methode dar, um ein komplettes Tumorstaging zu erreichen. Eine ausgedehnte pelvine Lymphadenektomie mit Entfernen von lymphatischem Gewebe entlang der V. iliaca externa, in der Fossa obturatoria und entlang der A. iliaca interna sollte bei allen Patienten im Rahmen der radikalen Prostatektomie durchgeführt werden. Es finden sich zunehmend Hinweise, dass das Entfernen aller befallenen Lymphknoten, die oft nur einen minimalen Tumorbefall aufweisen, einen positiven Einfluss auf das tumorfreie und evtl. auf das Gesamtüberleben haben könnte. Aufgrund des benignen Verlaufs des Prostatakarzinoms sind jedoch längere Verlaufsbeobachtungen notwendig, um eine definitive Aussage treffen zu können.

Korrespondierender Autor

Prof. Dr. U. E. Studer

Urologische Universitätsklinik, Inselspital,
CH-3010 Bern, Schweiz
E-Mail: urology_berne@insel.ch

Interessenkonflikt: Der korrespondierende Autor versichert, dass keine Verbindungen mit einer Firma, deren Produkt in dem Artikel genannt ist, oder einer Firma, die ein Konkurrenzprodukt vertreibt, bestehen.

Literatur

- Mathiesen O, Carl J, Bonderup O et al. (1990) Axillary sampling and the risk of erroneous staging of breast cancer. An analysis of 960 consecutive patients. *Acta Oncol* 29: 721–725

- Siewert JR, Böttcher K, Stein HJ et al. (1998) Relevant prognostic factors in gastric cancer. *Ann Surg* 228: 449–461
- Friedberg V (1989) Results of 108 exenteration operations in advanced gynecologic cancers. *Geburts-hilfe Frauenheilkd* 49: 423–427
- Caplin S, Cerottini JP, Bosman FT et al. (1998) For patients with Duke's B (TNM Stage II) colorectal carcinoma, examination of six or fewer lymph nodes is related to poor prognosis. *Cancer* 82: 666–672
- Mills RD, Turner WH, Fleischmann A et al. (2001) Pelvic lymph node metastases from bladder cancer: outcome in 83 patients after radical cystectomy and pelvic lymphadenectomy. *J Urol* 166: 19–23
- Leissner J, Hohenfellner R, Thüroff JW et al. (2000) Lymphadenectomy in patients with transitional cell carcinoma of the urinary bladder; significance for staging and prognosis. *Br J Urol* 85: 817–823
- Partin AW, Mangold LA, Lamm DM et al. (2001) Contemporary update of prostate cancer staging nomograms (Partin Tables) for the new millennium. *Urology* 58: 843–848
- Wolf JS Jr, Cher M, Dallera M et al. (1995) The use and accuracy of cross-sectional imaging and fine needle aspiration cytology for detection of pelvic lymph node metastases before radical prostatectomy. *J Urol* 153: 993–999
- Paik ML, Scolieri MJ, Brown SL et al. (2000) Limitations of computerized tomography in staging invasive bladder cancer before radical cystectomy. *J Urol* 163: 1693–1696
- Tempany CM, McNeil BJ (2001) Advances in biomedical imaging. *Jama* 285: 562–567
- Wawroschek F, Vogt H, Wengenmair H et al. (2003) Prostate lymphoscintigraphy and radio-guided surgery for sentinel lymph node identification in prostate cancer. Technique and results of the first 350 cases. *Urol Int* 70: 303–310
- Bader P, Burkhard FC, Markwalder R et al. (2002) Is a limited lymph node dissection an adequate staging procedure for prostate cancer? *J Urol* 168: 514–518
- Weingaertner K, Ramaswamy A, Bittinger A et al. (1996) Anatomical basis for pelvic lymphadenectomy in prostate cancer: results of an autopsy study and implications for the clinic. *J Urol* 156: 1969–1971
- Stone NN, Stock RG, Unger P (1997) Laparoscopic pelvic lymph node dissection for prostate cancer: comparison of the extended and modified techniques. *J Urol* 158: 1891–1894
- Heidenreich A, Von Knobloch R, Varga Z et al. (2004) Extended pelvic lymphadenectomy in men undergoing radical retropubic prostatectomy (RRP) – an update on >300 cases. *J Urol* 171(312): 1183
- Bluestein DL, Bostwick DG, Bergstralh EJ et al. (1994) Eliminating the need for bilateral pelvic lymphadenectomy in select patients with prostate cancer. *J Urol* 151: 1315–1320
- Petros JA, Catalona WJ (1992) Lower incidence of unsuspected lymph node metastases in 521 consecutive patients with clinically localized prostate cancer. *J Urol* 147: 1574–1575
- Bishoff JT, Reyes A, Thompson IM et al. (1995) Pelvic lymphadenectomy can be omitted in selected patients with carcinoma of the prostate: development of a system of patient selection. *Urology* 45: 270–274
- Heidenreich A, Varga Z, Von Knobloch R (2002) Extended pelvic lymphadenectomy in patients undergoing radical prostatectomy: high incidence of lymph node metastasis. *J Urol* 167: 1681–1686
- Tenaglia JL, Iannucci M (2004) Extended pelvic lymphadenectomy for the treatment of localized prostate carcinoma. *Europ Urol Today* 15
- Clark T, Parekh DJ, Cookson MS et al. (2003) Randomized prospective evaluation of extended versus limited lymph node dissection in patients with clinically localized prostate cancer. *J Urol* 169: 145–148
- Link RE, Morton RA (2001) Indications for pelvic lymphadenectomy in prostate cancer. *Urol Clin North Am* 28: 491–498
- Burkhard FC, Schumacher M, Thalmann GN et al. (2005) Is pelvic lymphadenectomy really necessary in patients with a serum prostate-specific antigen level of <10 ng/ml undergoing radical prostatectomy for prostate cancer? *BJU Int* 95: 275–278
- Jhaveri FM, Zippe CD, Klein EA et al. (1999) Biochemical failure does not predict overall survival after radical prostatectomy for localized prostate cancer: 10-year results. *Urology* 54: 884–890
- Han M, Partin AW, Pound CR et al. (2001) Long-term biochemical disease-free and cancer-specific survival following anatomical radical retropubic prostatectomy. The 15-year Johns Hopkins experience. *Urol Clin North Am* 28: 555–565
- Bader P, Burkhard FC, Markwalder R et al. (2003) Disease progression and survival of patients with positive lymph nodes after radical prostatectomy. Is there a chance of cure? *J Urol* 169: 849–854
- Roehl KA, Han M, Ramos CG et al. (2004) Cancer progression and survival rates following anatomical radical retropubic prostatectomy in 3,478 consecutive patients: long-term results. *J Urol* 172: 910–914
- Steinberg GD, Epstein JI, Piantadosi S et al. (1990) Management of stage D1 adenocarcinoma of the prostate: the Johns Hopkins experience 1974 to 1987. *J Urol* 144: 1425–1432
- Sgrignoli AR, Walsh PC, Steinberg GD et al. (1994) Prognostic factors in men with stage D1 prostate cancer: identification of patients less likely to have prolonged survival after radical prostatectomy. *J Urol* 152: 1077–1081
- deKernion JB, Neuwirth H, Stein A et al. (1990) Prognosis of patients with stage D1 prostate carcinoma following radical prostatectomy with and without early endocrine therapy. *J Urol* 144: 700–703
- Zwergel U, Lehmann J, Wullich B et al. (2004) Lymph node positive prostate cancer: long-term survival data after radical prostatectomy. *J Urol* 171: 1128–1131
- Frazier HA 2nd, Robertson JE, Paulson DF (1994) Does radical prostatectomy in the presence of positive pelvic lymph nodes enhance survival? *World J Urol* 12: 308–312
- Cadeddu JA, Partin AW, Epstein JI et al. (1997) Stage D1 (T1–3, N1–3, M0) prostate cancer: a case-controlled comparison of conservative treatment versus radical prostatectomy. *Urology* 50: 251–255
- Messing E, Manola J, Sarosy M et al. (2003) Immediate hormonal therapy compared with observation after radical prostatectomy and pelvic lymphadenectomy in men with node positive prostate cancer. Results at 10 years of EST 3886. *J Urol* 169: 396
- Catalona WJ, Miller DR, Kavoussi LR (1988) Intermediate-term survival results in clinically understaged prostate cancer patients following radical prostatectomy. *J Urol* 140: 540–543
- Pound CR, Partin AW, Eisenberger MA et al. (1999) Natural history of progression after PSA elevation following radical prostatectomy. *Jama* 281: 1591–1597

37. Golimbu M, Morales P, Al-Askari S et al. (1979) Extended pelvic lymphadenectomy for prostatic cancer. *J Urol* 121: 617–620
38. Bader P, Spahn M, Huber R et al. (2004) Limited lymph node dissection in prostate cancer may miss lymph node metastasis and determines outcome of apparently pN0 prostate cancer. *Eur Urol* A 3(16): 55
39. Daneshmand S, Quek ML, Stein JP et al. (2004) Prognosis of patients with lymph node positive prostate cancer following radical prostatectomy: long-term results. *J Urol* 172: 2252–2255
40. Allaf ME, Palapattu GS, Trock BJ et al. (2004) Anatomical extent of lymph node dissection: impact on men with clinically localized prostate cancer. *J Urol* 172: 1840–1844
41. Dimarco DS, Zincke H, Sebo TJ, Slezak J, Bergstralh EJ, Blute ML (2005) The extent of lymphadenectomy for pTXN0 prostate cancer does not affect prostate cancer outcome in the prostate specific antigen era. *J Urol* 173: 1121–1125
42. Di Blasio CJ, Fearn P, Seo HS et al. (2003) Association between number of lymph nodes removed and freedom from disease progression in patients receiving pelvic lymph node dissection during radical prostatectomy. *J Urol* A 169(456): 1708
43. Palapattu GS, Allaf ME, Trock BJ et al. (2004) Prostate specific antigen progression in men with lymph node metastases following radical prostatectomy: results of long-term followup. *J Urol* 172: 1860–1864
44. Holmberg L, Bill-Axelsson A, Helgesen F et al. (2002) A randomized trial comparing radical prostatectomy with watchful waiting in early prostate cancer. *N Engl J Med* 347: 781–789
45. Hull GW, Rabbani F, Abbas F et al. (2002) Cancer control with radical prostatectomy alone in 1,000 consecutive patients. *J Urol* 167: 528–534

**M.C. Truß, C.G. Stief, S. Machtens, T. Wagner, U. Jonas (Hrsg.)
Pharmakotherapie in der Urologie**

Berlin Heidelberg New York: Springer Verlag 2005, 2. Aufl., 497 S., (ISBN 3-540-23449-7), brosch., 39.00 EUR



Die Pharmakotherapie in der Urologie bietet vielseitige differenzierte Therapieoptionen und zahlreiche neue Therapieformen an. Insbesondere in der Onkologie ist

die Beurteilung neuerer Therapieverfahren besonders aktuell und für die Patienten oft von entscheidender Bedeutung.

Aber auch neuere Aspekte der Behandlung spezieller urologischer Erkrankungen – wie bei der Sepsisbehandlung, der Therapie der interstitiellen Cystitis, des Morbus Ormond, der Induratio penis plastica, der Behandlung der chronischen Prostatitis bzw. des Pelvic Pain Syndroms oder bei sexuellen Funktionsstörungen der Frau – müssen in Praxis und Klinik berücksichtigt werden.

Die Aktualität des Buches und seine professionelle Ausrichtung auf das Wesentliche unterstreichen die Tatsache, dass offenbar eine Marktlücke ausgefüllt wurde.

Zahlreiche kompetente Autoren wurden für die wesentlich erweiterte 2. Auflage gewonnen, so dass für den Facharzt eine vertiefte Auffrischung von wichtigen Aspekten der urologischen Pharmakotherapie möglich wird.

Auch ein schnelles Nachschlagen zur Ergänzung des bisherigen Wissens wird erleichtert.

Schwerpunkte sind die Chemotherapie maligner Tumoren, die Therapie von Infektionen und funktionellen Störungen. Ein Kapitel über die Schmerztherapie sowie ein Ausblick auf die Akupunktur in der Urologie ergänzen die komplexen Darstellungen.

Insgesamt wird ganze Bandbreite der urologischen Pharmakotherapie in dem Band umfassend und in aktueller Form dargestellt.

Die Pharmakotherapie in der Urologie ist ein ebenso wichtiges wie komplexes Themenfeld, wobei das Buch eine faszinierende Vielzahl therapeutischer Optionen behandelt.

Den Herausgebern ist zu dem vom Springer-Verlag gut aufgemachten Buch zu gratulieren.

Da mit diesem Buch ein Überblick und eine Vertiefung des speziellen pharmakologischen Fachwissens in der Urologie möglich werden, ist eine weite Verbreitung des Buches in Praxis und Klinik für die moderne Therapie empfehlenswert und kaum verzichtbar.

J. Sökeland (Dortmund)