Hautarzt 2005 · 56:684–686
DOI 10.1007/s00105-004-0876-3
Online publiziert: 1. Februar 2005
© Springer Medizin Verlag 2005

V. von Felbert · M. Streit · M. Brönnimann · L. R. Braathen
Dermatologische Klinik, Inselspital, Universität Bern, Schweiz

Persistierender erythematöser Nodulus des Handrückens

Anamnese

Ein 38-jähriger Patient in gutem Allgemein- und Ernährungszustand mit einer knotigen Hautveränderung am Handrücken rechts seit 6 Monaten. Initial im Garten Holzsplitterverletzung der rechten Hand. Diese wurde vom Hausarzt gereinigt und über Wochen mit Ichthyol- und antibiotikahaltigen Salben behandelt. Die Entzündung habe sich trotzdem nicht gebessert; es habe sich langsam ein berührungsempfindlicher, juckender Knoten gebildet. Keine Allgemeinsymptome, Vorerkrankungen, Auslandsaufenthalte oder Medikamenteneinnahmen.

Klinischer Befund

Ein 13×16 mm großer, 3–4 mm erhabener, rötlich schuppender, derber Nodulus dorsal über dem MCP-Gelenk des Dig. II der rechten Hand (**Abb. 1a**). Unauffällige Lymphknoten.

Weitere Untersuchungen

Histologie: Unregelmäßige Akanthose und Papillomatose der Epidermis mit Hyper- und fokaler Parakeratose, erheblicher Hypergranulose sowie Infiltration der Epidermis durch Lymphozyten und neutrophile Granulozyten. Kleine Ulzeration. Ausgeprägtes, teils nodulär konfiguriertes, überwiegend jedoch bandförmiges entzündliches Infiltrat der papillären und oberen retikulären Dermis sowie geringe perivaskuläre Entzündung der tiefen Dermis. Wiederholt Granulome mit zentraler Nekrose, reichlich neutrophilen Granulozyten und Kerntrümmern, zahlreichen Epitheloidzellen, einzelnen mehrkernigen Riesenzellen sowie diskretem lymphozytären Randwall. In einem dieser Granulome in der Ziehl-Neelsen-Färbung Nachweis von säurefesten Stäbchen. Auramin-Färbung negativ (**Abb. 1b–d**).

Liebe Kolleginnen, liebe Kollegen

Hier kann auch Ihr Fall dargestellt werden!

Haben Sie Anregungen oder eine interessante Falldarstellung? Senden Sie diese bitte an:

Prof. Dr. Karin Scharffetter-Kochanek
Universitätsklinik und Poliklinik für Dermatologie,
Abteilung Dermatologie und Allergologie,
Maienweg 12
89081 Ulm
Tel: +49-(0)731-500 21801
Fax: +49-(0)731- 500 21870

source: https://doi.org/10.7892/boris.117644 | downloaded: 12.10.2024

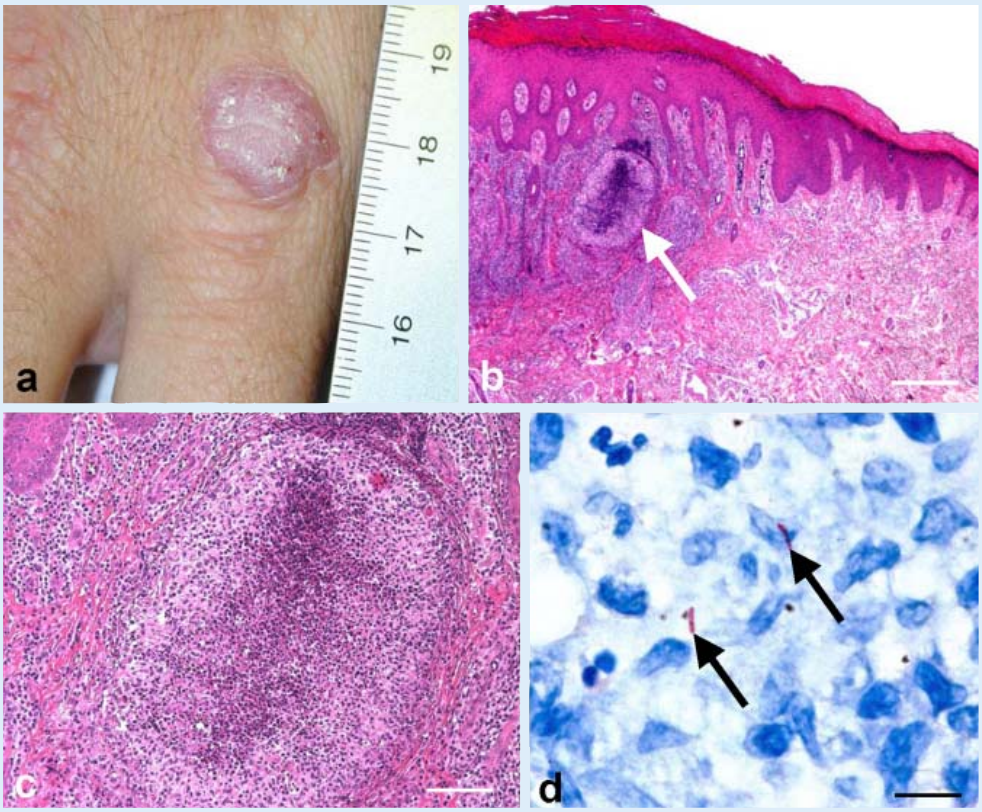

Abb. 1 ▲ a **Erythematöser, leicht schuppender, indurierter Nodulus am MCP-Gelenk des rechten Zeigefingers.** b **Histologisch Hyperkeratose, unregelmäßige Akanthose und Papillomatose der Epidermis. Erhebliche, fokal granulomatöse (*Pfeil*) entzündliche Infiltration vor allem der Dermis. HE; Balken=800 µm.** c **Granulom bei stärkerer Vergrößerung. HE; Balken=180 µm.** d **In einem Granulom Nachweis von säurefesten Stäbchen (*Pfeile*). Ziehl-Neelsen; Balken=25 µm**

Ihre Diagnose?

Diagnose: Atypische Mykobakteriose durch M. marinum („Schwimmbadgranulom“)

Pathogenese

Atypische Mykobakterien werden zunehmend als Erreger von Hauterkrankungen nachgewiesen. Dies ist auf die wachsende Zahl immunsupprimierter Patienten sowie verbesserte diagnostische Techniken zurückzuführen. Derzeit unterscheidet man über 40 verschiedene atypische Mykobakterien, von denen etwa die Hälfte als potenziell pathogen eingestuft wird [6].

Als Lebensraum von M. marinum gilt Salz- und Süßwasser (Meer, Seen, Flüsse, Schwimmbäder, Aquarien, Brunnen). Eine Übertragung kann aber auch durch Kontakt mit Fischen, Krabben, Schnecken etc. erfolgen [3]. Als besonders gefährdet gelten Fischer und in der Fischindustrie Tätige, Zoohändler, Aquarienliebhaber, Schwimmer und Taucher [5]. Wie im hier beschriebenen Fall liegt häufig initial eine perforierende Verletzung mit nachfolgender Inokulation der Bakterien vor. Bei genauerer Erhebung der Anamnese beschrieb unser Patient Kontakt mit Aquarienwasser. Die Inkubationszeit beträgt 2–20 Wochen.

Verlauf

M. marinum verursacht in der Regel lokalisierte Hautveränderungen, bei immunsupprimierten Patienten auch disseminierte Infektionen. Das klinische Spektrum reicht von rötlichen Papeln und Papulopusteln zu verrukösen Plaques, schlecht heilenden Ulzerationen, Pannikulitis, Lymphangiitis, Arthritis und Fisteln [4, 6]. In 20% der Fälle wird eine Anordnung von Papeln und Noduli entlang der Lymphgefäße (sog. sporotrichoides Muster) beobachtet. Der Verlauf ist häufig protrahiert. Die Hautveränderungen nehmen über Monate an Größe zu und können nach 1–3 Jahren spontan abheilen [5]. Es vergehen durchschnittlich 3–4 Monate bis die Diagnose gestellt wird [2, 4].

Differenzialdiagnose

Pseudolymphome, tiefe Pilzinfektionen, Leishmaniose, Sporotrichose, Fremdkörpergranulom, Neoplasien (Spinaliom, Basaliom, Lymphome).

Diagnostik

Für die Diagnose sind die histopathologischen sowie die mikro- und molekularbiologischen Befunde wegweisend. Regelmäßig sind epitheloidzellige Granulome mit Riesenzellen vom Langhans-Typ nachweisbar [1]. Die Ziehl-Neelsen-Färbung soll die Bakterien jedoch nur in 9–13% der Fälle darstellen [1, 2]. Die histologische Nachweisquote dürfte allerdings stark davon abhängen, wie intensiv gesucht wird.

Die Gewebekultur gilt nach wie vor als Standardmethode des Mykobakteriennachweises. Bei unserem Patienten konnte die Diagnose mittels Kultur von bioptisch entnommenem, nativen Gewebe gestellt werden. Abstriche sind unzureichend. Das Untersuchungsgewebe wurde auf unbelebten Flüssig- und Festmedien bei 28 und 37°C während 8 Wochen bei Raumatmosphäre inkubiert [4]. Molekularbiologische Methoden wie die In-situ-Hybridisierung und PCR können zur Diagnosesicherung beitragen. Im vorliegenden Fall wurde sowohl durch die Kultur als auch durch die partielle Sequenzierung des Gens, das die 16S-Untereinheit des bakteriellen Ribosoms kodiert, M. marinum identifiziert.

Letztendlich beruht die Diagnose auf dem Nachweis von M. marinum. Bei fehlendem M.-marinum-Nachweis muss sie sich auf die Integration von Anamnese und klinischen sowie histopathologischen Befunden stützen. Das Ansprechen auf die antimykobakterielle Therapie ist ein zusätzliches Indiz für die richtige Diagnose.

Therapie

Umfassende Therapiestudien fehlen bisher. Sinnvoll ist eine resistenzgerechte antibiotische Therapie. Initial wird häufig Minocyclin oder Doxycyclin (2-mal 100 mg/Tag p. o.) und/oder Trimethoprim-Sulfamethoxazol (TMP/SMX; 2-mal 80 mg/400 mg/Tag p. o.) eingesetzt. Bei ungenügendem Ansprechen kann auch Rifampicin (600 mg/Tag p. o.) plus Ethambutol (15 mg/kg/Tag) angewendet werden. Alternativ bietet sich in Abhängigkeit von der Lokalisation und Ausdehnung die lokale Exzision an.

Unser Patient wünschte die lokale Exzision des Hautbefundes.

Korrespondierender Autor

Dr. V. von Felbert

Klinik für Dermatologie und Allergologie, Universitätsklinikum der RWTH, Pauwelsstraße 30, 52074 Aachen, Deutschland
E-Mail: verenavonfelbert@yahoo.de

Danksagung

Wir danken Herrn Dr. T. Glauser für die Zuweisung des Patienten und Herrn Dr. T. Bodmer für die mykobakterielle Diagnostik.

Interessenkonflikt: Der korrespondierende Autor versichert, dass keine Verbindungen mit einer Firma, deren Produkt in dem Artikel genannt ist, oder einer Firma, die ein Konkurrenzprodukt vertreibt, bestehen.

Literatur

1. Ang P, Rattana-Apiromyakij N, Goh CL (2000) Retrospective study of M. marinum skin infections. Int J Dermatol 39:343–347
2. Edelstein H (1994) M. marinum skin infections. Report of 31 cases and review of the literature. Arch Intern Med 154:1359–1364
3. Jernigan JA, Farr BM (2000) Incubation period and sources of exposure for cutaneous M. marinum infection: case report and review of the literature. Clin Infect Dis 31:439–443
4. Leuenberger R, Bodmer T (2000) Klinische Präsentation und Therapie der Mycobacterium marinum-Infektion anhand von 12 Fallbeispielen. Dtsch Med Wochenschr 125:7–10
5. Palenque E (2000) Skin disease and nontuberculous atypical mycobacteria. Int J Dermatol 39:659–666
6. Weyers W, Weyers I, Bonczkowitz M et al. (1996) Hautinfektionen durch M. gordonae. Hautarzt 47:771–775