

Mittels Relaparoskopie kann eine Drainageplatzierung unter Sicht und ein neuerlicher Zystikusstumpfverschluss mit einem Clip versucht werden. Als minimal invasiver Eingriff kann sie einer Laparotomie vorangestellt werden. Eine frühzeitige Laparotomie ist indiziert bei Vorliegen von Läsionen des Ductus choledochus oder schweren Komplikationen, wie galliger Peritonitis, infiziertem Biliom, Abszess oder septischem Zustandsbild.

Entscheidend für jede erfolgreiche Therapie der Gallecks ist eine rasche Diagnosesicherung. Tatsache ist aber, daß diese oft spät gestellt wird. Die anhaltende gallige Sekretion aus der intraoperativ gelegten Drainage – sofern diese nicht zu früh entfernt wurde – gibt einen ersten und entscheidenden Hinweis auf ein Galleck. Daneben ist eine Frühdiagnose nur durch invasive Diagnostik wie ERCP und Gallenwegszintigraphie möglich. Primär muß aber danach getrachtet werden, das Auftreten von Lecks und somit möglicher Komplikationen durch Einhalten verschiedener Sicherheitsmaßnahmen und sorgfältige Präparation zu verhindern.

Literatur

- (1) Albasini JLA, Aledo VS, Dexter SPL, Marton J, Martin IG, McMahon MJ: Bile leakage following laparoscopic cholecystectomy. *Surg Endosc* 1995;9:1274-1287.
- (2) Arnaud JP, Bergamaschi R: Migration and slipping of metal clips after celioscopic cholecystectomy. *Surg Laparosc Endosc* 1993;3:487-488.
- (3) Barton JR, Russel RCG, Hatfield ARW: Management of bile leaks after laparoscopic cholecystectomy. *Br J Surg* 1995;82:980-984.
- (4) Branum G, Schmitt C, Baillie J, Suhocki P, Baker M, Davidoff A, Branch S, Chari R, Cucchiaro G, Murray E, Pappas T, Cotton P, Meyers WC: Management of major biliary complications after laparoscopic Cholecystectomy. *Ann Surg* 1993;217:532-541.
- (5) Brooks DC, Becker JM, Conners PJ, Carr-Locke DL: Management of bile leaks following laparoscopic cholecystectomy. *Surg Endosc* 1993;7:292-295.
- (6) Clavien PA, Sanabria JR, Mentha G, Borst F, Buhler L, Roche B, Cywer R, Tibshirani R, Rohrer A, Strasberg SM: Recent results of elective open cholecystectomy in a North American and a European center. *Ann Surg* 1992;216:618-626.
- (7) Croce E, Azzola M, Golia M, Russo, Pompa C: Laparoscopic cholecystectomy. 6,865 cases from Italian institutions. *Surg Endosc* 1994;8:1088-1091.
- (8) Deziel DJ, Millikan KW, Economou SG, Doolas A, Ko ST, Airan MC: Complications of laparoscopic cholecystectomy: A National survey of 4,292 hospitals and an analysis of 77,604 cases. *Am J Surg* 1993;165:9-14.
- (9) Edelman DS: Bile leak from the liver bed following laparoscopic cholecystectomy. *Surg Endosc* 1994;8:205-207.
- (10) Eli C, Derlinger S: Endoscopic management of bile duct complications after cholecystectomy. *Minim Invas Ther* 1995;4:13-18.
- (11) Escourroun J, Berthelmy P: biliäre Komplikationen nach laparoskopischer Cholezystektomie. Endoskopische retrograde Cholangiopankreatographie in Diagnostik und Therapie. *Dtsch Med Wschr* 1993;118:1157-1162.
- (12) Foutch PG, Harlan JR, Hoefler M: Endoscopic therapy for patients with a post-operative biliary leak. *Gastrointest Endosc* 1993;39:416-421.
- (13) Isaac J, Tekant Y, Cheng Kum CK, Ngoi SS, Goh P: Endoscopic sphincterotomy for the treatment of cystic duct leak following laparoscopic cholecystectomy. *Surg Laparosc Endosc* 1994;4:125-127.
- (14) Jenkins MA, Ponsky JL, Lehman GA, Fanelli R, Bianchi T: Treatment of bile leaks from the cystohepatic ducts after laparoscopic cholecystectomy. *Surg Endosc* 1994;8:193-196.
- (15) Kang EH, Middleton WD, Balfé DM, Soper NJ: Laparoscopic cholecystectomy: sonographic evaluation. *Radiology* 1991;181:439-442.
- (16) Kozarek R, Gannan R, Baerg R, Wagonfeld J, Ball T: Bile leak after laparoscopic cholecystectomy. *Arch Intern Med* 1992;152:1040-1043.
- (17) Kozarek RA, Ball TJ, Patterson DJ, Brandabur JJ, Raltz S, Traverso LW: Endoscopic treatment of biliary injury in the era of laparoscopic cholecystectomy. *Gastrointest Endosc* 1994;40:10-16.
- (18) McMahon AJ, Fullarton G, Baxter JN, O'Dwyer PJ: Bile duct injury and bile leakage in laparoscopic cholecystectomy. *Br J Surg* 1995;82:307-313.
- (19) McSherry CK: Cholecystectomy: the gold standard. *Am J Surg* 1989;158:174-178.
- (20) Morgenstern L, Wong L, Berci G: Twelve hundred open cholecystectomies before the laparoscopic era. A standard for comparison. *Arch Surg* 1992;127:400-403.
- (21) Morgenstern L, Berci G, Pasternak EH: Bile leakage after biliary tract surgery. *Surg Endosc* 1993;7:432-438.
- (22) Peters JH, Ollila D, Nichols KE, Gibbons GD, Davanzo MA, Miller J, Front ME, Innes JT, Ellison EC: Diagnosis and management of bile leaks following laparoscopic cholecystectomy. *Surg Laparosc Endosc* 1994;4:163-170.
- (23) Ponchon T, Gallez J, Valette P, Chavaillon A, Bory R: Endoscopic treatment of biliary tract fistulas. *Gastrointest Endosc* 1989;35:490-498.
- (24) Schmidt P, Ezer P, Antal A: Complications of Laparoscopic Cholecystectomy – An Analysis of 2100 Operations. *Acta Chir Austriaca* 1995;27:161-166.
- (25) Siewert JR, Ungeheuer A, Feussner H: Gallenwegsläsionen bei laparoskopischer Cholezystektomie. *Chirurg* 1994;65:748-757.
- (26) Soper NJ, Flye MW, Brunt LM, Stockmann PT, Sicard GA, Picus D, Edmundowicz SA, Aliperti G: Diagnosis and management of biliary complications of laparoscopic cholecystectomy. *Am J Surg* 1993;165:663-669.
- (27) Unger SW, Glick GL, Landeros M, Cystic Duct Leak Study Group: Cystic duct leak after laparoscopic cholecystectomy: a multi – institutional study. *Surg Endosc* 1996;10:1189-1193.
- (28) Vincent-Hamelin E, Pallares AC, Felipe JAR, Rosello EL, Caperochipi JA, Cantero JLB, Gomis FD, Corvinos FF, Sanchez SP, Lesquereux JP, Puig OP: National survey on laparoscopic cholecystectomy in Spain. *Surg Endosc* 1994;8:770-776.
- (29) Walker AT, Shapiro AW, Brooks DC, Braver JM, Tumei SS: Bile duct disruption and biloma after laparoscopic cholecystectomy: imaging evaluation. *Am J Radiol* 1992;158:785-789.
- (30) Woitschläger R, Wayand WU: Laparoscopic cholecystectomy – how does it work and how long does it take? *Surg Endosc* 1991;5:109-110.
- (31) Woods MS, Shellito JL, Santoscoy GS, Hagan RC, Kilgore WR, Traverso LW, Kozarek RA, Brandabur JJ: Cystic duct leaks in laparoscopic cholecystectomy. *Am J Surg* 1994;168:560-565.
- (32) Woods MS, Traverso LW, Kozarek RA, Donohue JH, Fletcher DR, Hunter JG, Oddsdottir M, Rossi RL, Tsao J, Windsor J: Biliary tract complications of laparoscopic cholecystectomy are detected more frequently with routine intraoperative cholangiography. *Surg Endosc* 1995;9:1076-1080.

Aus der Klinik für Viszerale und Transplantationschirurgie des Inselspitals der Universität Bern, Schweiz

Eingeladener Kommentar zu: „Diagnostik und Therapie von Gallecks nach laparoskopischer Cholezystektomie“

F. Holzinger, H. U. Baer und M. W. Buechler

Iatrogene Gallengangsverletzungen stellen die schwerwiegendste Komplikation der laparoskopischen Cholezystektomie dar. Die Autoren Schrenk et al. (13) berichten über ihre Erfahrungen mit dem Auftreten von Gallecks in einer Serie von 2400 konsekutiv durchgeführten laparoskopischen Cholezystektomien. Mit einer Gesamtrate der Gallecks von 0,6%, welche nicht nur Läsionen im Bereich des Zystikusstumpfes und des Ductus hepatocholedochus miteinschließt, sondern auch Verletzungen aberrierender Gallengänge und Gallecks aus dem Leberbett miteinbezieht, weisen die Autoren eine im Vergleich zur Literatur niedrige Rate an Gallecks nach. Diese niedrige biliäre Komplikationsrate widerspiegelt die große Erfahrung der Autorengruppe auf dem Gebiet der laparoskopischen Cholezystektomie. Aktuelle Auswertungen von landesweit umfassenden Datensammlungen haben eine iatrogene Verletzungsrate der Gallengänge bei der laparoskopischen Cholezystektomie von 0,3 bis 0,9% ergeben (1, 2, 3). Berücksichtigt man jedoch wie in der vorliegenden Arbeit alle postoperativ aufgetretenen Gallecks, so erhöht sich diese Rate auf 0,6 bis 1,5% (2, 3). Diese Zahl ist im Vergleich zur offenen Cholezystektomie immer noch eindeutig zu hoch, liegt doch bei der offenen Operationstechnik die allgemein akzeptierte iatrogene biliäre Verletzungsrate bei 0,1 bis 0,2% aller operierten Fälle.

Auf die operative, laparoskopische Technik wird in der vorliegenden Arbeit nicht näher eingegangen, da sie als standardisiert vorausgesetzt wird. Es wäre jedoch interessant zu wissen, ob bei der Präparation des Calotschen Dreiecks mit oder ohne Elektrokauter präpariert wurde, weil dies einen eindeutigen Risikofaktor für die Verletzung der Gallengänge dargestellt. Auch finden sich keine Angaben über die Anzahl, den Ausbildungsstand und die laparoskopische Erfahrung der an den Operationen beteiligten Chirurgen. Ein nicht zu unterschätzender Faktor; geschehen doch die meisten iatrogenen Gallengangsverletzungen in der Anfangs- und Lernphase des laparoskopisch tätigen Chirurgen (4, 5).

Bei der Darstellung der Ätiologie der Gallecks entspricht der hohe Anteil der Stumpfsuffizienzen des Ductus cysticus in über der Hälfte aller Fälle (8/14) den Angaben in der Literatur (6). Praktisch immer war das Abrutschen der Clips, und somit ein technischer Fehler, die Ursache für das Auftreten der Stumpfsuffizienzen. Verbesserungen auf materialtechnischer Seite, die doppelte Zystikusstumpfversorgung mit 2 Clips sowie, wie von den Autoren vermerkt, das sichere Platzieren und Absichern eines unsicheren Clip-Verschlusses mittels Endoschlinge sollten in Zu-

Korrespondenzanschrift: Dr. F. Holzinger, Klinik für Viszerale und Transplantationschirurgie, Inselspital, Universität Bern, Murtenstraße 35, CH-3010 Bern, Schweiz.

Fax: ++41/31/632 97 23

E-mail: fholzinger@datacomm.ch

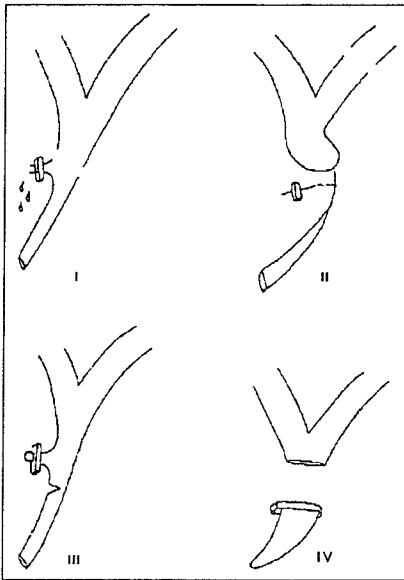


Abb. 1. Klassifikation laparoskopisch gesetzter Gallenwegsverletzungen nach Siewert et al. (9).

kunft zu einer Verringerung dieser Art der iatrogenen Galleckage beitragen können. Rund 1 Drittel der aufgezeigten Fälle (4/14) gehen zu Lasten eines Nichterkennens der dukalen anatomischen Verhältnisse sowie des Nichterkennens von aberranten Gallengängen des rechten Ductus hepaticus und in das Leberbett einmündender akzessorischer Gallengänge. Eine Anwendung bildgebender Verfahren zur Darstellung der Gallenwege mittels präoperativer IVC, ERC oder intraoperativer Cholangiographie wird von den Autoren nicht näher beschrieben. Es bleibt somit unklar, ob eine routinemäßig durchgeführte intraoperative Cholangiographie die Gallecks nachgewiesen und somit die Möglichkeiten einer sofortigen Korrektur bestanden hätte. In mehreren Studien konnte gezeigt werden, daß der Einsatz der intraoperativen Cholangiographie die Rate der Gallenwegsverletzungen bei der laparoskopischen Cholezystektomie nicht zu senken vermag, der Nachweis eines iatrogen gesetzten Gallecks jedoch in gewissen Fällen vor Ort gestellt werden kann (7, 8). Bei Verdacht auf das Vorliegen einer möglichen Gallenwegsverletzung sollte unserer Meinung nach deshalb immer eine intraoperative Cholangiographie durchgeführt werden. Die Gallecks werden nach der von Siewert et al. (9) angegebenen Klassifikation eingeteilt (Abb. 1). Uns erscheint eine von Strasberg et al. (10) eingeführte Klassifikation mit Mitberücksichtigung der Höhe der Gallenwegsläsion für den klinischen Alltag zutreffender, da sie den nachfolgenden unterschiedlichen therapeutischen Verfahren gerechter wird (Abb. 2). Nach der Einteilung von Strasberg et al. (10) würden 9 der nachgewiesenen Läsionen als Typ-A-Läsion (Zystikusstumpfsuffizienz und Leck aus Leberbett), 2 als Typ-

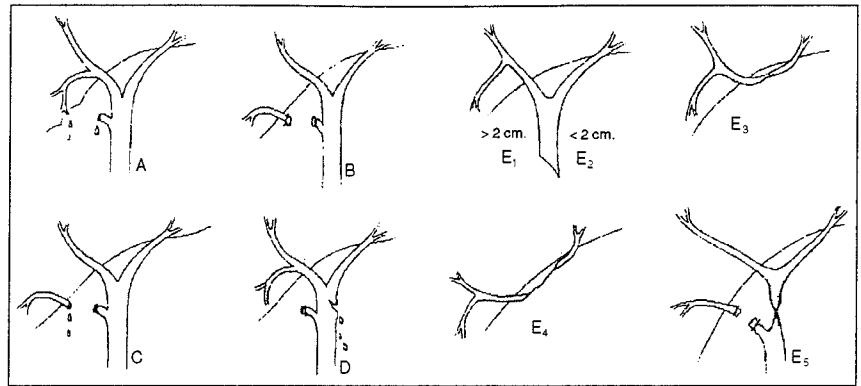


Abb. 2. Klassifikation laparoskopisch gesetzter Gallenwegsverletzungen nach Strasberg et al. (10).

C-Läsion (Choledochusläsion) klassifiziert werden. Nach Strasberg werden diese 3 Typen der Gallengangsverletzung durch das Auftreten von Biliomen meist im frühen postoperativen Verlauf symptomatisch, ganz im Gegenteil zu den Typ-B- und einigen Typ-E-Läsionen (10).

Die Diagnose eines Gallecks wurde im Mittel 9 Tage nach erfolgter laparoskopischer Cholezystektomie gestellt. Lediglich bei 3 Patienten der 2400 Fälle (0,1%) wurde die Diagnose durch anhaltende Gallesekretion aus einer eingelegten subhepatischen Drainage am 2., 3. und 4. postoperativen Tag gestellt, also zu einem Zeitpunkt, an dem für die meisten Patienten die Entlassung aus dem Spital ansteht. Obwohl die Anzahl der Patienten mit eingelegten Drainagen im Gesamtkollektiv aus der Arbeit nicht hervorgeht und die Kriterien für die Einlage und Entfernung der Drainagen nicht klar formuliert sind, kann der Schluß gezogen werden, daß die Drainage des Gallenblasenbettes keinen Stellenwert in der Diagnose von Gallecks nach laparoskopischer Cholezystektomie hat. Ein, wie uns erscheint, wichtiges Statement in dieser bis dahin wenig untersuchten Fragestellung. Postoperativ aufgetretene unspezifische klinische Symptome wie Schmerzen, Fieber und Unwohlsein sollten bei allen Patienten den Verdacht auf das Vorliegen eines Gallecks lenken und Anlaß zu einer raschen sonographischen Kontrolle geben. Diese ermöglicht in den allermeisten Fällen den Nachweis einer Kollektion. Wird eine Kollektion nachgewiesen, sollte eine transkutane Drainage eingelegt werden mit Messung des Bilirubin gehaltes zum Nachweis eines Bilioms und zur gleichzeitigen Entlastung der intraabdominalen Kollektion. Anschließend sollte, falls möglich, eine biliäre Szintigraphie durchgeführt werden, um eine Persistenz des Gallecks nachzuweisen. Erst bei nachgewiesener Persistenz des Gallecks sollte unserer Meinung nach eine ERC(P) zur Lokalisation der Gallengangsläsion mit gleichzeitig gegebener Behandlungsmöglichkeit durchgeführt werden. Eine rasche Operation ist bei einer „kontrollierten“ Gallefistel unserer Meinung nach nicht indiziert. In den meisten Fällen gellingt es

durch Senkung des intrabiliären Druckes mittels Sphinkterotomie, Einlage eines Stents oder einer nasobiliären Sonde, das Galleck zur spontanen Ausheilung zu bringen (11, 12, 14).

Bei den meisten Typ-A- (Zystikusstumpfsuffizienz, Leck aus Leberbett) und Typ-D-Läsionen (partielle Choledochusläsion) (10 der 14 vorgestellten Patienten) führen diese nicht operativen Verfahren zur spontanen Sistierung und zum Verschluß der Gallecks. Die in der vorliegenden Arbeit aufgeführte Reoperationsrate von 64% erscheint uns in diesem Zusammenhang als eher hoch. Im vorgestellten Patientengut hätten wir die Reoperationsindikation wohl bei der Patientin mit peritonealem Zustandsbild und je nach Verlauf bei den beiden Patienten mit Typ-C-Läsionen (Leck aus aberranten Gallenwegen) primär gestellt. Bei einer nach außen oder nach innen kontrollierten, komplikationslosen Gallefistel sind wir hingegen wegen des meist guten Spontanverlaufes mit der (Re-)Operationsindikationsstellung eher zurückhaltend (12). Die Reoperationsindikationsstellung sollte unserer Meinung nach auch deshalb sehr vorsichtig gestellt werden, weil, wie die vorliegende Arbeit zeigt, in 2 von 3 der Fälle mit einer primären Laparotomie bzw. Konversion zur Laparotomie beim Zweiteingriff zu rechnen ist. Dennoch zeigt die vorliegende Arbeit, daß bei rascher Erkennung eines Gallecks (vor Ausbildung einer galligen Peritonitis) und rascher konservativer oder chirurgischer Behandlung mit einem guten Ausgang der von dieser Komplikation betroffenen Patienten gerechnet werden darf.

In Übereinstimmung mit den Autoren kommen wir zum Schluß, daß primär mit einer sorgfältigen präoperativen Abklärung und mit vorsichtiger Operationstechnik das Auftreten von Gallecks zu verhindern gesucht werden muß. Obwohl die meisten Gallecks therapeutisch gut angebar sind, bergen sie doch die Gefahr des Auftretens einer schwerwiegenden Infekt komplikation und Galleabflußstörung mit langjährigem komplizierten Verlauf in sich.

Literatur

- (1) Buanes T, Waage A, Mjaland O, Solheim K: Bile leak after cholecystectomy, significance and treatment: results from the National Norwegian Cholecystectomy Registry. *Int Surg* 1996;81:276-279.
- (2) Wherry DC, Rog CG, Marohn MR, Rich NM: An external audit of laparoscopic cholecystectomy performed in medial treatment facilities of the Department of Defense. *Ann Surg* 1994;220:626-634.
- (3) Adamsen S, Hansens OH, Jensen PF, Moesgaard F, Schulze S, Stage JG, Wara P: Bile duct injury in laparoscopic cholecystectomy in Denmark. *Gastroenterology* 1995;108:A404.
- (4) Southern Surgical Club: A prospective analysis of 1518 laparoscopic cholecystectomies. *N Engl J Med* 1991;324:1073-1078.
- (5) Lekawa M, Shapiro SJ, Gordon LA, Rothbart J, Hiatt JR: The laparoscopic learning curve. *Surg Laparosc Endosc* 1995;5:455-458.
- (6) Barkun AN, Rezig M, Mehta SN, Pavone E, Landry S, Barkun JS, Fried GM, Bret P, Cohen A: Postcholecystectomy biliary leaks in the laparoscopic era: risk factors, presentation, and management. *Gastrointest Endosc* 1997;45:277-282.
- (7) Woods MS, Travoso LW, Kozarek RA, Tsao J, Rossi RL, Gough D, Donohue J: Characteristics of biliary tract complications during laparoscopic cholecystectomy: a multi-institutional study. *Am J Surg* 1994;167:27-34.
- (8) Carroll BJ, Friedman RL, Liberman MA, Phillips EH: Routine cholangiography reduces sequelae of common bile duct injuries. *Surg Endosc* 1996;10:1194-1197.
- (9) Siewert JR, Ungeheuer A, Feussner H: Gallenwegsläsionen bei laparoskopischer Cholezystektomie. *Chirurg* 1994;65:748-757.
- (10) Strasberg SM, Hertl M, Soper NJ: An analysis of the problem of biliary injury during laparoscopic cholecystectomy. *J Am Coll Surg* 1995;180:101-125.
- (11) Ponsky JL: Endoscopic approaches to common bile duct injuries. *Surg Clin North Am* 1996;76:505-513.
- (12) Baer HU, Feodorovici MA, Büchler MW: Management of bile duct injuries, in Büchler MW, Frei E, Kläiber C, Krähenbühl L (eds): Five years of laparoscopic cholecystectomy: a reappraisal. *Prog Surg* 1996;22:200-205.
- (13) Schrenk P, Woitschlag R, Rieger R, Wayand WU: Diagnostik und Therapie von Gallelecks nach laparoskopischer Cholezystektomie. *Acta Chir Austriaca* 1998;30:175-181.
- (14) Krähenbühl L, Metzger A, Büchler MW: Five Years of Laparoscopic Cholecystectomy. A Reappraisal. *Acta Chir Austriaca* 1995;27:226-231.

Aus der II. Chirurgischen Universitätsklinik Pécs, Ungarn

Eingeladener Kommentar zu: „Diagnostik und Therapie von Gallelecks nach laparoskopischer Cholezystektomie“

P. Schmidt

In den ersten Jahren nach Einführung der laparoskopischen Cholezystektomie (LC) erschienen zahlreiche Berichte über Gallengangsläsionen. Im Vergleich zur offenen Chirurgie war ihre Frequenz 2 bis 3 mal häufiger. Mit Gallefisteln nach LC beschäftigen sich nur wenige Publikationen (1, 6, 10). Deshalb ist der Beitrag von P. Schrenk et al. (7) zu diesem Thema wichtig. Die meisten Läsionen entsprechen nach der Klassifikation von Siewert (8) dem Typ I.

Postoperative Gallelecks entstehen entweder nach Leberparenchymläsionen, häufiger durch Verletzung aberranter Gallengänge, durch mangelhaften Verschluss des Ductus zysticus oder durch intraoperativ unerkannte Choledochusdefekte.

In vorliegender Analyse (7) ist interessant, daß die Gesamtzahl an Gallelecks nach LC zwar relativ gering, der Anteil an spät erkannten Zysticusstumpfsuffizienzen aber groß ist.

In meinem Kommentar möchte ich auf diese beiden Punkte eingehen. Nicht die Tatsache der Gallelecks selbst, sondern der verhältnismäßig hohe Anteil an Zysticusstumpfsuffizienzen und deren späte klinische Diagnose scheinen mir besonders wesentlich.

Die Präparation im Gallenblasenbett darf nicht zu tief erfolgen, da dabei eine Leberparenchymverletzung und die oberflächliche Eröffnung von Gallengängen unvermeidbar ist. Auch können dadurch aberrante Gallengänge im Infundibulumbereich unerkannt eröffnet werden.

Vermeidbar sind Zysticusstumpfsuffizienzen. Eine falsch gewählte Größe, im falschen Winkel gesetzte Clips, nicht sorgfältig

ge Ductus-zysticus-Präparation und dadurch interponiertes Gewebe bei Clipsetzung, clipnahe Diathermie, unbeabsichtigtes Dislozieren korrekt gesetzter Clips im weiteren Operationsverlauf oder ein Abflußhindernis im Choledochus können ein „Abrutschen“ der Metall- oder resorbierbaren Clips zur Folge haben (1).

Akute Cholezystitiden sind bei genügender Operationserfahrung nicht unbedingt mit häufigeren Gallengangskomplikationen verbunden (2,5). Trotzdem scheint ein häufiger Grund für das „Abrutschen“ der Clips eine akut entzündliche, ödematöse verdickte Wand des Ductus zysticus zu sein (10). In solchen Situationen genügen oft die routinemäßig gesetzten zwei Clips nicht. Wir tragen bei ähnlichen Bedingungen den Ductus zysticus stufenweise ab und schließen jede Stufe mit je einem Clip. Man kann aber auch andere Techniken (z.B. Ligatur) wählen. Die Diskussion zur geforderten frühen Diagnose eines Gallecks ist direkt mit der Diskussion der Drainage nach LC verbunden.

Thiede und Eggert (9) zeigten in einer prospektiv randomisierten Studie, daß die Morbidität bei Patienten mit Drainage, verglichen mit jenen ohne Drainage deutlich höher lag. Die Autoren (9) kommen sogar zum Schluß, daß die regelmäßige Drainage nach LC den minimal invasiven Charakter der Operation erheblich einschränkt.

Wie auch andere Autoren (1,4) bin ich selbst für eine konsequente Drainage: in unserer früheren Serie haben wir nicht drainiert und einige Gallelecks spät erkannt (6). In Einzelfällen legen wir sogar zwei Drainagen. Wenn allerdings trotz Einlegens eines subhepatischen Drains solche Komplikationen fast immer spät erkannt werden, stellt sich natürlich die Frage, warum drainiert wurde.

Die Beantwortung dieser Frage bleiben auch die Autoren (7) schuldig, wurde doch die Diagnose des Gallecks nur bei 3 der 14 Patienten bei liegenden Drains gestellt. Wurde vielleicht die Drainage zu früh entfernt?

Ein Nachdenken über die Möglichkeiten einer Frühdiagnose eines Gallecks ist sehr wichtig, da ein Verschleppen dieser Komplikation schwerwiegende Folgen haben kann.

Ein Spülen des Leberbetts und des Operationsgebiets ist bei uns Routine. Bei Galleaustritt während der Operation – in 4 Patienten in vorliegender Publikation beschrieben (7) – ist bei uns eine besonders sorgfältige und gründliche Spülung obligat. Wenn danach eine Gallesekretion beobachtet wird, kann diese auch bei geringsten Fördermengen nicht fehlgedeutet werden. In solchen Situationen muß die Drainage vorerst liegen bleiben (1).

Eine Zysticusstumpfsuffizienz wird oft erst verzögert, meist um den 3. postoperativen Tag manifest (3,10). Ein uncharakteristisches klinisches Bild, wie auch bei 12 der hier beschriebenen Patienten (7), diffuse oder im rechten Oberbauch lokalisierte abdominelle Schmerzen, Meteorismus, allgemeines Unwohlsein und Fieber sind deshalb immer Warnsignale einer lokalen Komplikation (1,3).

Die Autoren (7) fassen selbst in der Diskussion zusammen: die klinische Symptomatik eines Gallecks ist uncharakteristisch.

Bei jeder Abweichung vom erwarteten postoperativen Verlauf ist an die Möglichkeit dieser Komplikation zu denken und eine weitere Abklärung anzustreben.

Literatur

- (1) Albasini JLA, Aledo VS, Dexter SPL, Marton J, Martin JG, McMahon MJ: Bile leakage following laparoscopic cholecystectomy. *Surg Endosc* 1995;9:1274-1278.
- (2) Garber SM, Korman J, Cosgrove JM, Cohen JR: Early laparoscopic cholecystectomy for acute cholecystitis. *Surg Endosc* 1997;11:347-350.
- (3) Himal HS: The role of ERCP in laparoscopic cholecystectomy-related cystic duct stump leaks. *Surg Endosc* 1996;10:653-655.
- (4) Sarli L, Pietra N, Costi R, Choua O, Thenasseril B, Gobbi S: Bile leakage after laparoscopic cholecystectomy. *Surg Endosc* 1997;11:593.
- (5) Schmidt P, Antal A, Ezer P: Gilt die akute Cholezystitis immer noch als eine relative Kontraindikation für die laparoskopische Cholezystektomie? *Min Invas Chir* 1994;4:172-174.
- (6) Schmidt P, Ezer P, Antal A: Complications of laparoscopic Cholecystectomy – An analysis of 2100 operations. *Acta Chir Austriaca* 1995;27:161-166.
- (7) Schrenk P, Woitschlag R, Rieger R, Wayand WU: Diagnostik und Therapie von Gallelecks nach laparoskopischer Cholezystektomie. *Acta Chir Austriaca* 1998;30:175-181.
- (8) Siewert JR, Ungeheuer A, Feussner H: Gallenwegsläsionen bei laparoskopischer Cholezystektomie. *Chirurg* 1994;65:748-757.

Korrespondenzanschrift: Doz. Dr. P. Schmidt, II. Chirurgische Universitätsklinik, Irgalmasok u. 1, H-7621 Pécs, Ungarn.
Fax: ++36/72/324 – 358