Orthopäde 2012 · 41:925–936
DOI 10.1007/s00132-012-1999-3
Online publiziert: 26. Oktober 2012
© Springer-Verlag Berlin Heidelberg 2012

Redaktion
R. Gradinger, München
R. Graf, Stolzalpe
J. Grifka, Bad Abbach
A. Meurer, Friedrichsheim

© Klaus Rüschhoff-Springer Medizin

Punkte sammeln auf...

springermedizin.de/eAkademie

Teilnahmemöglichkeiten
Diese Fortbildungseinheit steht Ihnen als e.CME und e.Tutorial in der Springer Medizin e.Akademie zur Verfügung.
– e.CME: kostenfreie Teilnahme im Rahmen des jeweiligen Zeitschriftenabonnements
– e.Tutorial: Teilnahme im Rahmen des e.Med-Abonnements

Zertifizierung
Als Zeitschriftenabonnent von Der Orthopäde oder Der Unfallchirurg können Sie kostenlos alle e.CMEs der beiden Zeitschriften nutzen: 24 e.CMEs pro Jahr.
Diese Fortbildungseinheit ist mit 3 CME-Punkten zertifiziert von der Landesärztekammer Hessen und der Nordrheinischen Akademie für Ärztliche Fort- und Weiterbildung und damit auch für andere Ärztekammern anerkennungsfähig.

Hinweis für Leser aus Österreich und der Schweiz
Gemäß dem Diplom-Fortbildungs-Programm (DFP) der Österreichischen Ärztekammer werden die in der e.Akademie erworbenen CME-Punkte hierfür 1:1 als fachspezifische Fortbildung anerkannt. Der Orthopäde ist zudem durch die Schweizerische Gesellschaft für Orthopädie mit 1 Credit pro Modul anerkannt.

Kontakt und weitere Informationen
Springer-Verlag GmbH
Springer Medizin Kundenservice
Tel. 0800 77 80 777
E-Mail:
kundenservice@springermedizin.de

CME Zertifizierte Fortbildung

L. Büchler[1] · M. Beck[2] · H. Gollwitzer[3,4] · B.D. Katthagen[5] · A.R. Zahedi[5]
[1] Orthopädische Klinik, Inselspital, Universität Bern
[2] Klinik für Orthopädie, Luzerner Kantonsspital, Luzern
[3] Klinik für Orthopädie und Sportorthopädie, Klinikum rechts der Isar, Technische Universität München
[4] ATOS Klinik München
[5] Orthopädische Klinik, Klinikum Dortmund

Gelenkerhaltende Hüftchirurgie im Erwachsenenalter

Beckenosteotomien

Zusammenfassung
Fehlformen und Fehlstellungen des Azetabulums bei Hüftdysplasie oder Retroversion der Pfanne sind mögliche Ursachen einer Koxarthrose bei jungen Erwachsenen. Die operative Versorgung mit Reorientierung des Azetabulums ermöglicht eine kausale Behandlung mit Behebung der Fehlstellung und Bildung eines natürlichen Gelenks. Etablierte Verfahren sind die periazetabuläre Osteotomie nach Ganz (PAO) sowie die 3-Fach-Beckenosteotomie nach Tönnis und Kalchschmidt (3FBO). Beide Verfahren ermöglichen eine kontrollierte und dreidimensionale Korrektur der Pfannenlage. Aufgrund der jeweils unterschiedlichen Technik weisen sie spezifische Vor- und Nachteile auf, welche im vorliegenden Beitrag erörtert werden. Bei rechtzeitiger Korrektur (Arthrosegrad 0 und 1 nach Tönnis) sind bei korrekter Indikation und präziser Technik gute Ergebnisse zu erwarten.

Schlüsselwörter
Osteotomie · Becken · Periazetabulär · Hüftdysplasie · Femoroazetabulares Impingement

source: https://doi.org/10.48350/13866 | downloaded: 12.10.2024

Lernziele

Nach Lektüre dieses Beitrags

- **kennen Sie wichtige Risikofaktoren für eine sekundäre Arthrose,**
- **können Sie die hauptsächlichen Indikationen und die notwendige präoperative Diagnostik von Beckenosteotomien beschreiben,**
- **sind Sie in der Lage, die Durchblutung des Azetabulums zu erklären,**
- **können Sie die wesentlichen Unterschiede der beiden etablierten Techniken zur Azetabulumkorrektur im Erwachsenenalter erläutern,**
- **sind Ihnen die Komplikationsmöglichkeiten und klinischen Ergebnisse der beiden Beckenosteotomieverfahren bekannt.**

Hinführung zum Thema

40–50% der Patienten mit unbehandelter Dysplasie ohne Subluxation der Hüfte leiden mit 50 Jahren an einer fortgeschrittenen Hüftgelenkarthrose

Die Hüftdysplasie ist neben dem femoroazetabularen Impingement (FAI) eine der häufigsten Ursachen der sekundären Koxarthrose beim jungen Erwachsenen [1]. 40–50% der Patienten mit unbehandelter Dysplasie ohne Subluxation der Hüfte leiden im Alter von 50 Jahren an einer fortgeschrittenen Hüftgelenkarthrose, und bei der Hälfte kommt es mit 60 Jahren zur Implantation einer Totalendoprothese (TEP, [2]). Besteht hingegen eine Subluxation der Hüfte, entwickelt sich ohne Therapie in beinahe 100% aller Fälle früh eine **terminale Arthrose** [2].

Bei der Hüftgelenkdysplasie führt die mangelhafte Überdachung des Femurkopfs zu einer Überlastung des Pfannenrandes

Bei der Hüftgelenkdysplasie führt die mangelhafte Überdachung des Femurkopfs zu einer Überlastung des Pfannenrandes mit Schädigung des azetabulären Knorpels und Labrums („acetabular rim syndrome", [2, 3, 4]). Oft besteht zudem eine Fehlorientierung der Pfanne mit einem **steilen Pfannendachwinkel**, was eine Instabilität des Gelenks und eine kraniale Subluxation des Hüftkopfs zur Folge hat [3]. Um die Stabilität des Gelenkes zu verbessern, kommt es kompensatorisch zu einer **Hypertrophie des Labrums**, welches als Folge der Überlastung oft degeneriert und ein- bzw. abreißt. Im Verlauf der Erkrankung treten typischerweise **Leistenschmerzen** auf. Gelegentlich werden als Zeichen der muskulären Überlastung auch Schmerzen im Bereich des M. trochanter major und der Abduktoren beobachtet. Eine frühzeitige Arthrose ist häufig die Folge.

Ziel der chirurgischen Intervention ist, die Entwicklung bzw. das Fortschreiten einer Arthrose zu verhindern

Ziel der chirurgischen Intervention ist – durch eine Korrektur der fehlerhaften Überdachung und Version der Pfanne – die Entwicklung bzw. das Fortschreiten einer Arthrose zu verhindern [5]. In den letzten Jahren werden die Beckenosteotomien auch zunehmend für die Behandlung des FAI zur Reorientierung der Hüftpfanne bei azetabulärer Retroversion [6] eingesetzt.

Prinzipiell sind heute 2 Techniken der azetabulären Reorientierung bei Erwachsenen etabliert:

- die in Dortmund durch Tönnis u. Kalchschmidt entwickelte 3-Fach-Beckenosteotomie (3FBO) und
- die Berner periazetabuläre Osteotomie nach Ganz (PAO).

Sowohl die 3-Fach-Beckenosteotomie als auch die periazetabuläre Osteotomie ermöglichen eine sichere und kontrollierte dreidimensionale Korrektur der Pfannenposition

Beide Verfahren ermöglichen eine sichere und kontrollierte dreidimensionale Korrektur der Pfannenposition.

Joint preserving surgery of the adult hip. Pelvic osteotomies

Abstract

Deformity and malposition of the acetabulum can occur during the development of the hip. Developmental hip dysplasia and acetabular retroversion are possible causes of osteoarthritis in the young adult. Surgical management with reorientation of the acetabulum allows causal therapy of the deformity and preservation of the native hip joint. Established techniques are the Bernese periacetabular osteotomy (PAO) and the Tönnis and Kalchschmidt triple osteotomy of the pelvis. Both techniques permit three-dimensional correction of the position of the acetabulum. Advantages and disadvantages of each technique must be considered and are summarized in the present paper. If performed early (osteoarthritis grade Tönnis 0 and 1) with correct indication and proper technique, good results can be expected.

Keywords

Osteotomy · Pelvis · Periacetabular · Dysplasia of the hip · Femoracetabular impingement

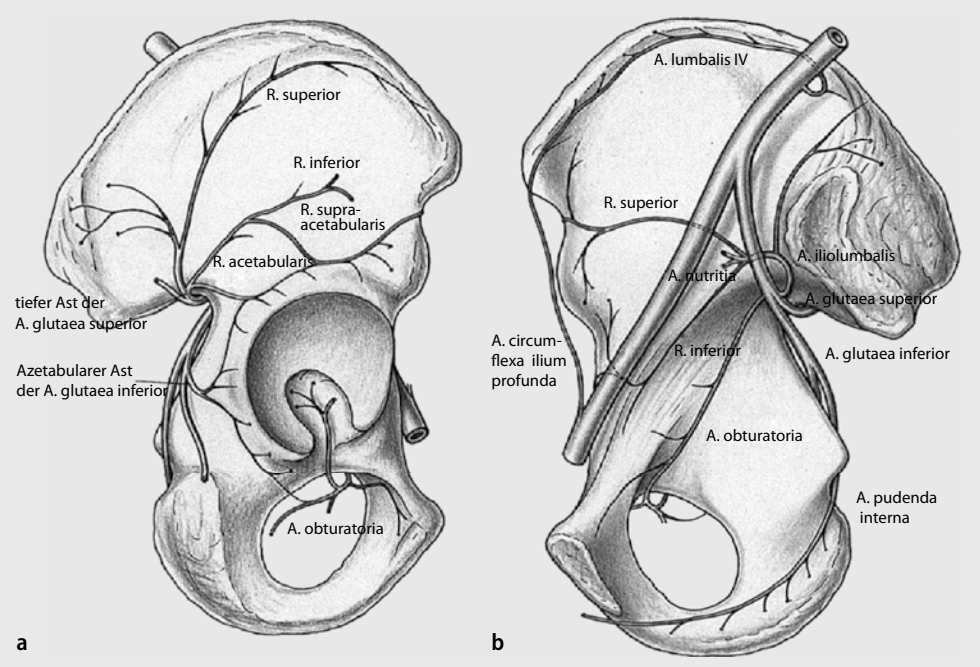

Abb. 1 ▲ Schematische Darstellung der Blutversorgung eines rechten Azetabulums. (Aus [7])

Anatomische Grundlagen

Die **Durchblutung** des Azetabulums ist durch eine intraossäre (A. nutricia der A. iliolumbalis) und 4 extraossäre Quellen (R. acetabularis und R. supraacetabularis der A. glutaea superior, R. acetabularis der A. glutaea inferior und R. acetabularis der A. obturatoria) sichergestellt ([7, 8, 9], ◘ **Abb. 1**). Die A. nutricia der A. iliolumbalis macht den größten Anteil der Durchblutung aus. Deren Durchtrennung während der Osteotomie führt zum stärksten Abfall des azetabulären Blutflusses [8]. Die Blutversorgung des Azetabulums nach erfolgter Osteotomie ist durch den R. supraacetabularis der A. glutaea superior und den R. acetabularis der A. obturatoria sichergestellt. Die Rr. acetabularii der A. glutaea superior und inferior sind eher kurz und werden bei der Mobilisation des Azetabulums überdehnt oder reißen ein. Der R. supraacetabularis der A. glutaea superior verläuft durch den Muskelbauch des M. glutaeus minimus und ist dadurch bei der Osteotomie und Mobilisation geschützt. Die A. obturatoria ist durch ihren intrapelvinen Verlauf und ihrer Lage auf dem M. obturatorius internus ebenfalls geschützt und deshalb bei korrekter Technik wenig gefährdet. Eine mögliche Gefährdung der A. obturatoria besteht bei der Osteotomie des Os pubis, weshalb sie hier mit stumpfen Haken um das Os pubis geschützt werden muss.

Os ilium, Os pubis und Os ischii werden durch den triradiären Knorpel voneinander getrennt. Die Verletzung einer der **Wachstumsfugen** vor Wachstumsabschluss führt zu einem asymmetrischen Wachstum mit möglicher Ausbildung einer Hüftdysplasie, was bei der Auswahl des Beckenosteotomieverfahrens beachtet werden muss [10, 11].

Die Blutversorgung des Azetabulums nach Osteotomie ist durch den R. supraacetabularis der A. glutaea superior und den R. acetabularis der A. obturatoria sichergestellt

Bei der Osteotomie des Os pubis muss die A. obturatoria mit stumpfen Haken um das Os pubis geschützt werden

Präoperative Bildgebung

Zur Diagnostik werden

- ein korrekt zentriertes und rotiertes Beckenübersichtsbild [12],
- eine Faux-Profil-Aufnahme nach Lequesne sowie
- eine axiale Aufnahme (Lauenstein- oder Cross-Table-Aufnahme lateral) und/oder
- eine Aufnahme nach Rippstein der Hüfte sowie
- eine Abduktionsaufnahme

benötigt.

Auf der Beckenübersichtsaufnahme werden die laterale Überdachung (lateraler Zentrum-Erker-Winkel nach Wiberg), der Pfannendachwinkel (auch Tönnis-Winkel, Azetabulumwinkel, Bombelli-

Tab. 1 Angestrebte Werte nach Korrektur

LCE	VCE	Pfannendachwinkel	Cross-over-Zeichen	Version	Drehzentrum
25–35°	30–35°	−5 bis +5°	Negativ	Physiologische Anteversion	Anatomisch, Lateralisation vermeiden

LCE lateraler Zentrum-Erker-Winkel nach Wiberg, **VCE** ventraler Zentrum-Erker-Winkel

Linie), die Zentrierung der Hüfte und die Version des Azetabulums beurteilt. Zudem kann der Grad der Arthrose bestimmt werden.

Die Faux-Profil-Aufnahme dient zur Beurteilung der anterioren Überdachung und des dorsalen Gelenkspalts.

Eine a.-p. Funktionsaufnahme in 20–30° Abduktion dient zur Simulation der Korrektur und zur Beurteilung der Gelenkkongruenz

In der seitlichen Aufnahme wird das anteriore Offset zwischen Hüftkopf und Schenkelhals, in der Rippstein-Aufnahme die Antetorsion des Schenkelhalses bestimmt. Eine a.-p. Funktionsaufnahme in 20–30° Abduktion, je nach geplanter Korrektur, dient zur Simulation derselben und zur Beurteilung der Gelenkkongruenz

Knorpel- und Labrumschäden sowie eine mögliche Cam-Deformität werden mittels Arthro-MRT abgeklärt

Zur Diagnostik von Knorpel- und Labrumschäden und zur Darstellung einer möglichen Cam-Deformität dient eine Arthro-MRT (Arthro-Magnetresonanztomographie) mit radiären Rekonstruktionen um die Schenkelhalsachse. Sie ist zum Ausschluss fortgeschrittener Knorpelschäden und zur Planung zusätzlicher Maßnahmen am Labrum oder einer zusätzlichen Offsetverbesserung am Schenkelhals erforderlich.

Bei komplexeren Fehlstellungen kann zudem eine Computertomographie mit animierter 3D-Rekonstruktion in der Operationsplanung hilfreich sein.

Indikationen und Kontraindikationen

Zu den Indikationen der genannten Beckenosteotomien zählen die symptomatische Hüftdysplasie nach Verschluss der Wachstumsfugen [13], ein FAI als Folge einer azetabulären Retroversion [14] und Pfannenfehlpositionen nach Voroperationen [15]. In ausgewählten Fällen kann die Indikation auch bei der Hüftprotrusion gegeben sein [6]. Auch Patienten mit einer neurologischen Erkrankung oder einem M. Down können bei einer Hüftdysplasie bzw. Luxation mittels Beckenosteotomien gut versorgt werden. Bei einem weiten Schwenkweg ist häufig zusätzlich eine **Femurverkürzung** erforderlich.

Die Kombination mit einer intertrochantären Osteotomie hängt von der Ausgangspathologie ab. So sollte gerade bei einer verminderten femoralen Antetorsion eine gleichzeitige **intertrochantäre Rotation** erfolgen [15].

Voraussetzungen der Beckenosteotomien sind ein erhaltener Gelenkknorpel sowie ein radiologisch kongruentes Gelenk bei Abduktion des Beins um das geplante Korrekturmaß

Allgemeine Voraussetzung sind ein erhaltener Gelenkknorpel sowie ein radiologisch kongruentes Gelenk bei Abduktion des Beins um das geplante Maß der Korrektur (meist 20–30°). Arthrose ab Grad 2 nach Tönnis sowie Adipositas sind Risikofaktoren für ein schlechtes Ergebnis [16]. Falls eine Inkongruenz vorliegt, muss die Notwendigkeit einer zusätzlichen **femoralen Osteotomie** evaluiert werden. Eine obere Altersgrenze besteht nicht, Patienten über 50 Jahren werden jedoch selten mit diesen Verfahren behandelt.

Die hohe Hüftluxation oder die Ausbildung eines sekundären Azetabulums mit fibrösem Knorpel gelten als relative Kontraindikationen der periazetabulären Osteotomie

Die hohe Hüftluxation oder die Ausbildung eines sekundären Azetabulums mit fibrösem Knorpel gelten als relative Kontraindikationen der PAO, da sie mit schlechteren Ergebnissen assoziiert sind.

Die 3-Fach-Beckenosteotomie kann auch bei offenen Wachstumsfugen durchgeführt werden

Hingegen erlaubt das hohe Korrekturpotenzial der 3FBO nach Erfahrung von Tönnis u. Heinecke [15] und Tönnis [17] prinzipiell auch die Versorgung von Hüftsubluxationen und Luxationen mit Sekundärpfannenbildung, wobei die Indikationen aber individuell gestellt werden müssen und großteils von der Kongruenz der Gelenkpartner und der Zentrierung in der Abduktionsaufnahme abhängen. Ferner kann die 3FBO, anders als die PAO, auch bei offenen Wachstumsfugen durchgeführt werden, da die Y-Fuge unberührt bleibt [18]. Neben den allgemein anerkannten Verfahren zur Containmentverbesserung wird die 3FBO zunehmend mit guten Ergebnissen zur Therapie des M. Perthes bei Typ Herring B und C durchgeführt [19, 20].

Korrektur

Die anzustrebende Korrektur ist abhängig vom Ausmaß und von der Lokalisation der ungenügenden Überdachung. Am häufigsten ist die anterolaterale Überdachung vermindert, und die hauptsächli-

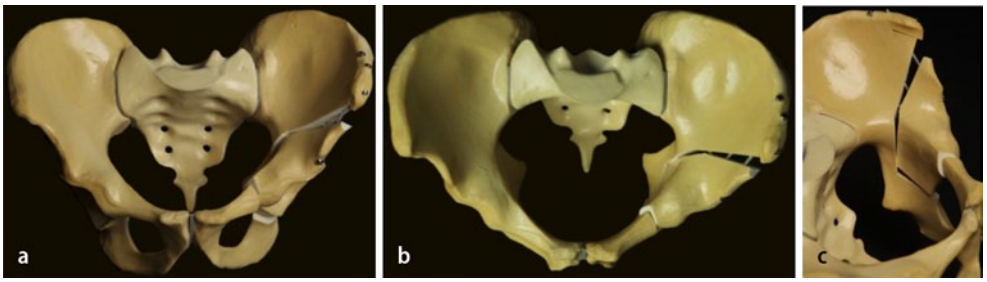

Abb. 2 ▲ Darstellung der Berner periazetabulären Osteotomie nach Ganz eines linken Azetabulums am Modell: Ansicht von **a** ventral, **b** kranial, **c** medial. (Mit freundl. Genehmigung von SLACK Incorporated aus: Ranawat A, Kelly BT. *Musculoskeletal Examination of the Hip and Knee: Making the Complex Simple.* Thorofare, NJ: SLACK Incorporated; 2011)

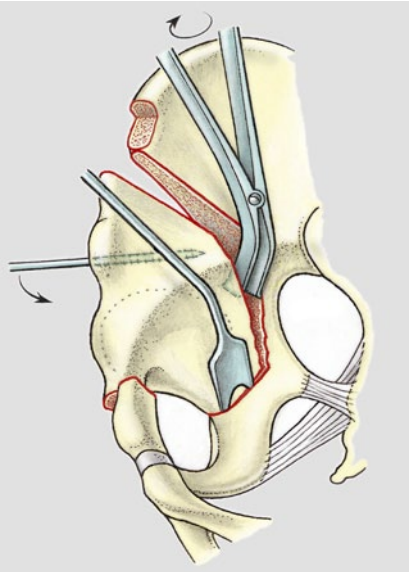

Abb. 3 ▲ Manöver zur Mobilisation des Azetabulumfragments und Positionskorrektur mittels Arthrodesespreizer und Schanz-Schraube

che Korrektur besteht in einer **anterolateralen Schwenkung** mit etwas Innenrotation des Fragments. Falls sich das Rotationszentrum der Hüfte in korrekter Lage befindet, wird das azetabuläre Fragment um den Femurkopf gedreht. Da jedoch ein dysplastisches Hüftgelenk tendenziell lateralisiert ist, muss das Fragment entsprechend medialisiert werden (◘ **Tab. 1**).

Die Inklination der gewichtstragenden Zone des Azetabulums (Pfannendach- oder Tönnis-Winkel) sollte nach Korrektur etwa 0° betragen. Die Kontur der Vorder- und Hinterwand sollte sich am lateralen Punkt treffen. Eine Überkorrektur mit zu starker lateraler Überdachung oder einer azetabulären Retroversion sollte vermieden werden, da dies zu einem **femoroazetabulären Impingement** vom Pincer-Typ führen kann.

Die Inklination der gewichtstragenden Zone des Azetabulums sollte nach Korrektur etwa 0° betragen

Periazetabuläre Osteotomie (PAO)

Chirurgische Technik

Die PAO beinhaltet die vollständige Lösung des Azetabulums aus dem Becken, wobei der hintere Pfeiler intakt bleibt. Das Fragment erhält dadurch optimale Bewegungsfreiheit, und es besteht eine fast uneingeschränkte Positioniermöglichkeit. Um die Durchblutung des azetabulären Fragments über den R. supraacetabularis der A. glutaea superior zu erhalten (◘ **Abb. 1**), wird die kraniale Osteotomie möglichst hoch, unmittelbar im Bereich der Spina iliaca anterior superior, durchgeführt [5].

Aufgrund der vollständigen Lösung des Azetabulums erhält das Fragment optimale Bewegungsfreiheit

Der Eingriff erfolgt durch einen **modifizierten Smith-Petersen-Zugang** mit Osteotomie der Spina iliaca anterior superior. Die Osteotomie des Os ischii wird von ventral über den distalen Anteil der Inzision durchgeführt. Durch den anterioren Zugang im Intervall zwischen M. tensor fasciae latae und M. sartorius wird der M. rectus femoris dargestellt und proximal abgelöst. Die Kapsel wird distal stumpf umfahren und das Os ischii von ventral partiell osteotomiert (◘ **Abb. 2**). Anschließend wird der obere Schambeinast medial der Eminentia iliopectinea osteotomiert. Die weiteren Osteotomien werden nach Abschieben des M. iliacus und des M. obturatorius internus von der Beckeninnenseite her ausgeführt. Die supraazetabuläre Osteotomie beginnt am distalen Rand der Spina iliaca anterior superior und führt senkrecht nach dorsal bis 1,5 cm lateral der Linea terminalis und danach in einem Winkel von 110–120° nach distal in Richtung Spina ischiadica in 1 cm Distanz zum Foramen ischiadicum majus (◘ **Abb. 2**).

Die verbliebene ossäre Verbindung in Richtung Spina ischiadica wird mit Hilfe einer Schanz-Schraube sowie einer Spreizzange in kontrollierter Form gebrochen (◘ **Abb. 3**). Das azetabuläre Fragment kann nun frei bewegt und entsprechend der angestrebten Korrektur reorientiert werden. Das Fragment wird provisorisch mit zwei 2,5-mm-Gewinde-Kirschner-Drähten stabilisiert und die

Zur intraoperativen Röntgenkontrolle wird das reorientierte Fragment provisorisch mit zwei 2,5-mm-Gewinde-Kirschner-Drähten stabilisiert

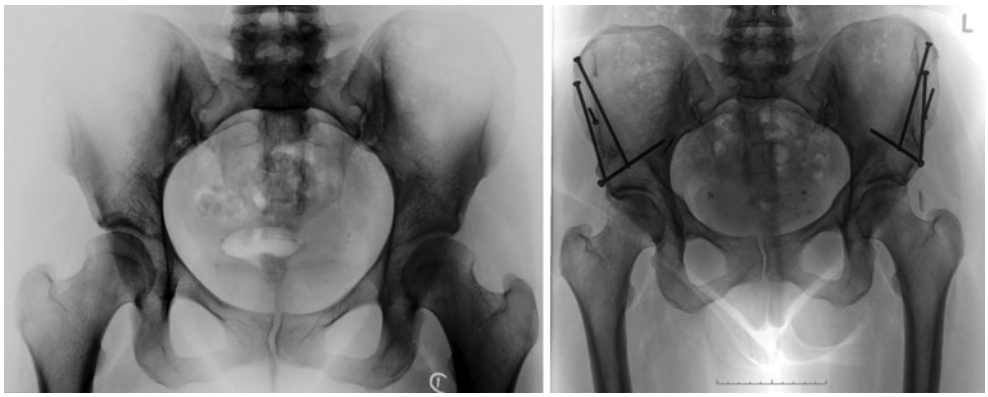

Abb. 4 ▲ Prä- und postoperative Beckenübersicht einer beidseitigen periazetabulären Osteotomie nach Ganz

Korrektur anhand einer intraoperativ durchgeführten a.-p. Röntgenuntersuchung des Beckens beurteilt. Falls nötig, wird die Lage des Fragments korrigiert.

Nach Röntgenkontolle und evtl. Korrektur werden das azetabuläre Fragment mit 3 Kortikalisschrauben definitiv fixiert (◘ **Abb. 2, 4**) und der Ursprung des M. rectus femoris transossär angenäht. Schließlich wird die abgelöste Spina iliaca anterior superior angeschraubt. Der Zugang ermöglicht eine **ventrale Kapsulotomie**, über die eine Cam-Komponente korrigiert werden kann [21].

Nachbehandlung

Zeigt das Röntgenbild nach 8 Wochen eine Konsolidierung der Osteotomien, kann die Belastung unter physiotherapeutischer Anleitung graduell gesteigert werden

Nach Entfernung der Drainagen wird der Patient an 2 Unterarmstöcken mobilisiert. Die Belastung der operierten Hüfte wird während 8 Wochen auf 5–10 kg beschränkt. Zur Schonung der refixierten Hüftflexoren soll die aktive Flexion des gestreckten Beins während 6 Wochen vermieden werden. Zeigt das Röntgenbild nach 8 Wochen eine Konsolidierung der Osteotomien, kann die Belastung unter physiotherapeutischer Anleitung graduell gesteigert werden.

Resultate der periazetabulären Osteotomie nach Ganz

Patienten ohne präoperative Arthrosezeichen scheinen vs. solchen mit fortgeschrittener degenerativer Veränderung einen signifikant besseren Verlauf aufzuweisen

Von verschiedenen Zentren wurden mehrere kurz- und mittelfristige Verlaufsstudien nach PAO mit mehrheitlich vergleichbaren Resultaten veröffentlicht [22, 23]. Patienten ohne präoperative Arthrosezeichen scheinen einen signifikant besseren Verlauf aufzuweisen als Patienten mit fortgeschrittener degenerativer Veränderung [24, 25]. Siebenrock et al. [26] untersuchten in einer Langzeitstudie den Verlauf der ersten 63 Patienten (75 Hüften), welche von 1984–1987 mit einer PAO versorgt worden waren. In 82% der Patienten war die Hüfte nach einer mittleren Verlaufszeit von 11,3 Jahren noch erhalten, mit gutem bis sehr gutem funktionellem Ergebnis in 73% der Fälle. Steppacher et al. [27] untersuchten dieselbe Patientenpopulation nach weiteren 10 Jahren. Die zur Kontrolle verbliebenen 68 Hüften zeigten in 60% einen Erhalt des Gelenks, davon 81% mit gutem bis sehr gutem funktionellem Ergebnis. In 38% war eine Hüft-TEP implantiert worden. Faktoren, welche signifikant zu einem schlechteren Resultat führten, waren

- fortgeschrittenes Alter zum Zeitpunkt der Operation,
- präoperativ schlechter funktioneller Score mit Hinken,
- positiver vorderer Impingementtest,
- Hüftgelenkarthrose ab Grad 2 nach Tönnis sowie
- eine postoperative mangelhafte laterale Überdachung.

Komplikationen

Der Patient muss darauf hingewiesen werden, dass Gefühlsstörungen im lateralen Oberschenkelbereich auftreten können

Mit dem modifizierten Smith-Peterson-Zugang assoziierte Komplikationen

Läsion des N. cutaneous femoris lateralis. Der Patient muss darauf hingewiesen werden, dass Gefühlsstörungen im lateralen Oberschenkelbereich auftreten können (>10%, [28]).

Abb. 5 ▲ Darstellung der 3-Fach-Beckenosteotomie eines linken Azetabulums am Modell: Ansicht von **a** ventral, **b** kranial, **c** medial (*roter Stern* Spina ischiadica)

Bildung von heterotopen Ossifikationen. Diese treten v. a. im Bereich des M. rectus femoris auf. Sie können die Bewegung für Flexion einschränken und müssen gelegentlich entfernt werden.

Narben. Oft kommt es durch Schnittführung senkrecht zu den Hautspaltlinien zu einer kosmetisch unbefriedigenden Narbe kaudal der Spina iliaca anterior superior.

Aufgrund der Schnittführung senkrecht zu den Hautspaltlinien kommt es kaudal der Spina iliaca anterior superior häufig zu einer kosmetisch unbefriedigenden Narbe

Mit der Osteotomie assoziierte Komplikationen

Diese sind:

- intraartikuläre Osteotomie,
- Osteotomie oder Fraktur des hinteren Pfeilers (PAO),
- Über- oder Unterkorrektur,
- Pseudarthrose,
- Blutung (s. auch 3FBO),
- tiefe Venenthrombose (s. auch 3FBO) und
- Lungenembolie (s. auch 3FBO).

3-Fach-Beckenosteotomie nach Tönnis und Kalchschmidt

Operationstechnik

Die erste Inzision wird in Seitenlage über dem tastbaren Lig. sacrotuberale geführt. Der M. glutaeus maximus wird gespreizt, bis das Lig. sacrospinale erreicht und der Ansatz am Sitzbein dargestellt ist. Nach Umfahren dessen relevanten Anteils mit 3 Hohmann-Hebeln erfolgt die Osteotomie auf einer Linie von der Incisura ischiadica kranial des Ansatzes des Lig. sacrospinale bis zum ventralen Anteil des Tuber ischiadicum (◘ **Abb. 5**).

Voraussetzung für eine freie Rotation der Pfanne ist, dass die Osteotomie kranial der Spina ischiadica beginnt und mit ihr das Lig. sacrospinale von der Pfanne getrennt wird. Nun wird eine etwa 6 cm lange Inzision über dem Schambein geführt. Dieses wird subperiostal mit Hohmann-Hebeln umfah-

Voraussetzung für eine freie Rotation der Pfanne ist, dass die Osteotomie kranial der Spina ischiadica beginnt und sie das Lig. sacrospinale von der Pfanne trennt

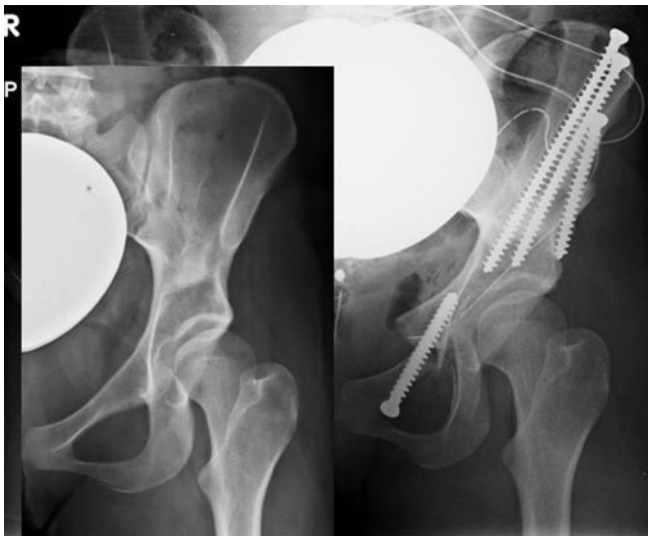

Abb. 6 ◀ Prä- und postoperatives Röntgenbild nach 3-Fach-Beckenosteotomie

ren, und die Osteotomie erfolgt doppelt-schräg, d. h. das Sägeblatt wird nach medial um 45° geneigt und nach kaudal um 45° gekippt.

Am Darmbein wird die Haut auf einer Länge von etwa 10 cm inzidiert. Nach Einbringen einer Schanz-Schraube als „Joystick" für die Schwenkung kann die letzte Osteotomie abgewinkelt (**Abb. 5**), ebenfalls unter guter Sicht, von der Innenseite des Darmbeins her erfolgen. Die Abduktoren sollten nicht abgelöst werden. Nun lässt sich die Pfanne in jede beliebige Richtung schwenken und auch medialisieren, als Zielwerte mit dem besten Outcome gelten die Werte aus **Tab. 1** [17]. Zur Bestätigung einer korrekten Pfannenschwenkung bewährte sich die Durchführung einer intraoperativen Beckenübersichtsaufnahme.

Zur Bestätigung einer korrekten Pfannenschwenkung sollte intraoperativ eine Beckenübersichtsaufnahme angefertigt werden

Die Osteosynthese erfolgt mit Schrauben am Darm- und Schambein (**Abb. 5, 6**). Mit der Einführung der Schambeinosteosynthese – welche aufgrund der kompletten Durchtrennung des hinteren Pfeilers bei der 3FBO als zusätzliche Stabilisierung zu empfehlen ist – konnte die anfängliche Gipsbehandlung verlassen werden. Durch die gute Visualisierung kann jeder Schritt der Operation sehr kontrolliert und reproduzierbar erfolgen.

Mit der Einführung der Schambeinosteosynthese konnte die anfängliche Gipsbehandlung verlassen werden

Nachbehandlung

Sie beinhaltet eine Entlastung für 12 Wochen. Weiterhin werden für die ersten 6 Wochen die Flexion auf 60° und die Ab- und Adduktion auf jeweils 30° eingeschränkt. Danach wird die Flexion bis 90° freigegeben.

Ergebnisse

2002 wurden 10-Jahres-Ergebnisse der 3FBO veröffentlicht. Hierbei wurden in 80,4% der Fälle gute bis sehr gute Ergebnisse erzielt. Der durchschnittliche Harris-Hip-Score betrug 89,3 Punkte [29]. Bei einer Dysplasiekoxarthrose als Ausgangsbefund (Tönnis-Grad 2 und höher) beträgt die Rate der guten und sehr guten Ergebnisse nach 10 Jahren nur noch 56%. Ein BMI>26 kg/m^2 führt zu einer deutlichen Verschlechterung der Prognose [16].

Ein BMI>26 kg/m^2 geht mit einer deutlichen Verschlechterung der Prognose einher

Bei der Containmentverbesserung des M. Perthes über eine 3FBO sind die Typ-Herring-B-Hüften mit 65% gutem Outcome deutlich besser als die Typ-Herring-C-Hüften mit 12,5% [20]. Der Harris-Hip-Score konnte erheblich (34,3 Punkte) verbessert werden [19]. Weitere Arbeiten sind abzuwarten, um das Potenzial der 3FBO neben der Standardtherapie der intertrochantären Varisierung beim M. Perthes beurteilen zu können.

Die gute intraoperative Visualisierung ist eine Erklärung dafür, dass kaum intraoperative Komplikationen und Fehlosteotomien oder gar Pfannenverletzungen zu verzeichnen sind [29]. Auch die Befürchtung einer Beeinträchtigung des Geburtskanals durch die Schwenkung eines großen Azetabulumfragments bestätigte sich nicht, da im Vergleich zur Normalbevölkerung keine erhöhte Sec-

Tab. 2 Wesentliche Vor- und Nachteile der Beckenosteotomien

	PAO	3FBO
Pfannenmobilität	Dreidimensional frei	Dreidimensional frei
Beckenring, hinterer Hüftpfeiler	Keine Osteotomie des hinteren Hüftpfeilers Beckenring bleibt intakt	Durchtrennung des hinteren Hüftpfeilers
Übersicht	Osteotomie des Os ischii kann nicht eingesehen werden und muss nach Gefühl oder unter Bildwandler durchgeführt werden.	Gute Übersicht aller Osteotomien
Beckenausgangsebene	Keine Änderung, natürliche Geburt möglich	Veränderung der Beckenausgangsebene, jedoch keine erhöhte Komplikationsrate bei natürlicher Geburt beobachtet
Pfannendurchblutung	Wird respektiert Einzelner Fall von Azetabulumnekrose bei Revisionseingriff beschrieben [26, 31]	Wird beachtet Berichte über Pfannennekrosen fehlen

3FBO 3-Fach-Beckenosteotomie, PAO periazetabuläre Osteotomie nach Ganz

tiorate zu beobachten ist [29]. Trotzdem sollte bei einer Beratung zu Schwangerschaften eine Einzelfallabwägung durch den Facharzt erfolgen.

Bei einer Beratung zu Schwangerschaften sollte eine Einzelfallabwägung durch den Facharzt erfolgen

Komplikationen

Mit dem Zugang assoziierte Komplikationen

Teilweise kommt es zu einer Läsion des N. cutaneus femoris lateralis (>10%) mit **Gefühlsstörungen** am lateralen Oberschenkel.

Mit der Osteotomie assoziierte Komplikationen

Möglich sind:

- zu tiefe Sitzbeinosteotomie (unterhalb des Lig. sacrotuberale) mit limitierter Schwenkbarkeit des Pfannenfragments (3FBO),
- Über- oder Unterkorrektur
- Pseudarthrose (Darm- und Schambein je 1, 8%),
- Nervenläsionen (peronäal betonte N.-ischiadicus-Parese 1, 8%, Femoralisparese 0, 3%),
- In Einzelfällen kommt es zu einer stärkeren Blutung aus der Darmbeinosteotomie, die in schweren Fällen für einige Minuten eine Tamponade mit Kompressen erforderlich macht.
- Bei der Nachuntersuchung von 2361 3FBO [30] zeigte sich eine Thromboserate von 1, 8%, Lungenembolien kamen bei 0, 3% vor. Bei der Kombination der 3FBO mit einer intertrochantären Korrektur kommt es mit 2, 7% zu einer Erhöhung der Thromboserate.

Vergleich 3-Fach-Beckenosteotomie vs. periazetabuläre Osteotomie nach Ganz

Beide Verfahren ermöglichen eine gut kontrollierbare und freie Reorientierung des Azetabulums. Wesentliche Charakteristika sowie Vor- und Nachteile der Verfahren sind in **Tab. 2** zusammengefasst.

Fazit für die Praxis

- **Ausgeprägte Fehlstellungen der Hüftpfanne bei Hüftdysplasie oder azetabulärer Retroversion stellen einen Risikofaktor für frühzeitige degenerative Veränderungen des Hüftgelenks dar.**
- **Beckenosteotomien mit Pfannenschwenkung erlauben die ursächliche Behandlung der Fehlstellungen.**
- **Beckenosteotomien mit Pfannenschwenkung können gut mit zusätzlichen Eingriffen wie einer intertrochantären Osteotomie kombiniert werden.**
- **Verläufe von über 20 Jahren zeigten eine Verhinderung von schweren degenerativen Veränderungen des Hüftgelenks durch Beckenosteotomie in 60–75% der Fälle.**

Korrespondenzadresse

PD Dr. H. Gollwitzer
Klinik für Orthopädie und Sportorthopädie, Klinikum rechts der Isar,
Technische Universität München
Ismaningerstraße 22, 81675 München
gollwitzer@bone-and-joint.org

Interessenkonflikt. Der korrespondierende Autor gibt für sich und seine Koautoren an, dass kein Interessenkonflikt besteht.

Literatur

1. Ipach I, Mittag F, Syha R et al (2012) Indications for total hip arthroplasty in young adults – idiopathic osteoarthritis seems to be overestimated. Rofo 184:239–247
2. Harris WH (1986) Etiology of osteoarthritis of the hip. Clin Orthop Relat Res 213:20–33
3. Cooperman DR, Wallensten R, Stulberg SD (1983) Acetabular dysplasia in the adult. Clin Orthop Relat Res 175:79–85
4. Pauwels F (1976) Biomechanics of the normal and diseased hip. Theoretical foundation, technique and results of treatment: an atlas. Springer, Berlin Heidelberg New York
5. Ganz R, Klaue K, Vinh TS et al (1988) A new periacetabular osteotomy for the treatment of hip dysplasias. Technique and preliminary results. Clin Orthop Relat Res 232:26–36
6. Leunig M, Nho SJ, Turchetto L et al (2009) Protrusio acetabuli: new insights and experience with joint preservation. Clin Orthop Relat Res 467:2241–2250
7. Beck M, Leunig M, Ellis T et al (2003) The acetabular blood supply: implications for periacetabular osteotomies. Surg Radiol Anat 25:361–367
8. Hempfing A, Leunig M, Notzli HP et al (2003) Acetabular blood flow during Bernese periacetabular osteotomy: an intraoperative study using laser Doppler flowmetry. J Orthop Res 21:1145–1150
9. Katthagen BD, Spies H, Bachmann G (1995) Arterial vascularization of the bony acetabulum. Z Orthop Ihre Grenzgeb 133:7–13
10. Ponseti IV (1978) Growth and development of the acetabulum in the normal child. Anatomical, histological, and roentgenographic studies. J Bone Joint Surg Am 60:575–585
11. Ponseti IV (1978) Morphology of the acetabulum in congenital dislocation of the hip. Gross, histological and roentgenographic studies. J Bone Joint Surg Am 60:586–599
12. Siebenrock KA, Kalbermatten DF, Ganz R (2003) Effect of pelvic tilt on acetabular retroversion: a study of pelves from cadavers. Clin Orthop Relat Res 407:241–248
13. Leunig M, Siebenrock KA, Ganz R (2001) Rationale of periacetabular osteotomy and background work. Instr Course Lect 50:229–238
14. Reynolds D, Lucas J, Klaue K (1999) Retroversion of the acetabulum. A cause of hip pain. J Bone Joint Surg Am Br 81:281–288
15. Tönnis D, Heinecke A (1999) Acetabular and femoral anteversion: relationship with osteoarthritis of the hip. J Bone Joint Surg Am 81:1747–1770
16. Janssen D, Kalchschmidt K, Katthagen BD (2009) Triple pelvic osteotomy as treatment for osteoarthritis secondary to developmental dysplasia of the hip. Int Orthop 33:1555–1559
17. Tönnis D (2008) Hüftdysplasie – Was ist bei der dreifachen Beckenosteotomie zu beachten? Z Orthop Unfallchir 146:564–569
18. Schulitz KP, Roggenland G (1991) Triple osteotomy of the pelvis in dysplastic hip joints in children and adults. Z Orthop Ihre Grenzgeb 129:209–216
19. Kumar D, Bache CE, O'hara JN (2002) Interlocking triple pelvic osteotomy in severe Legg-Calve-Perthes disease. J Pediatr Orthop 22:464–470
20. Wenger DR, Pandya NK (2011) Advanced containment methods for the treatment of Perthes disease: Salter plus varus osteotomy and triple pelvic osteotomy. J Pediatr Orthop 31:198–205
21. Myers SR, Eijer H, Ganz R (1999) Anterior femoroacetabular impingement after periacetabular osteotomy. Clin Orthop Relat Res 363:93–99
22. Clohisy JC, Barrett SE, Gordon JE et al (2005) Periacetabular osteotomy for the treatment of severe acetabular dysplasia. J Bone Joint Surg Am 87:254–259
23. Crockarell J Jr, Trousdale RT, Cabanela ME et al (1999) Early experience and results with the periacetabular osteotomy. The Mayo Clinic experience. Clin Orthop Relat Res 363:45–53
24. Murphy S, Deshmukh R (2002) Periacetabular osteotomy: preoperative radiographic predictors of outcome. Clin Orthop Relat Res 405:168–174
25. Trousdale RT, Ekkernkamp A, Ganz R et al (1995) Periacetabular and intertrochanteric osteotomy for the treatment of osteoarthrosis in dysplastic hips. J Bone Joint Surg Am 77:73–85
26. Siebenrock KA, Scholl E, Lottenbach M et al (1999) Bernese periacetabular osteotomy. Clin Orthop Relat Res 363:9–20
27. Steppacher SD, Tannast M, Ganz R et al (2008) Mean 20-year followup of Bernese periacetabular osteotomy. Clin Orthop Relat Res 466:1633–1644
28. Bremen-Kuhne R von, De La Vega-Salgado H, Steffen R (2006) Triple pelvic osteotomy (according to Tonnis and Kalchschmidt) in the treatment of acetabular dysplasia-medium-term results. Z Orthop Ihre Grenzgeb 144:484–491
29. Küpper A (2002) Mittelfristige Ergebnisse der dreifachen Beckenosteotomie nach Tönnis. Med. Dissertation, Universität Gießen
30. Katthagen BD, Zahedi AR (2009) Komplikationen nach Hüftoperation. Orthopade 38:786–795
31. Hussell JG, Rodriguez JA, Ganz R (1999) Technical complications of the Bernese periacetabular osteotomy. Clin Orthop Relat Res 363:81–92

CME-Fragebogen

Bitte beachten Sie:
- Teilnahme nur online unter: springermedizin.de/eAkademie
- Die Frage-Antwort-Kombinationen werden online individuell zusammengestellt.
- Es ist immer nur eine Antwort möglich.

Die Durchblutung des Azetabulums nach einer PAO ist durch folgende Blutgefäße sichergestellt:
- ☐ A. glutaea inferior und A. iliolumbalis
- ☐ A. pudenda und A. iliolumbalis
- ☐ A. iliolumbalis und A. glutaea superior
- ☐ A. glutaea superior und A. obturatoria
- ☐ A. circumflexa iliaca

Welches Gefäßsystem macht den Hauptanteil der Blutversorgung des Azetabulums vor einer Beckenosteotomie aus?
- ☐ A. glutaea superior
- ☐ A. glutaea inferior
- ☐ A. obturatoria
- ☐ A. iliolumbalis
- ☐ A. pudenda

Eine 25-jährige Frau leidet an einer Dysplasie der rechten Hüfte. Welcher der unten stehenden Faktoren spielt für das zu erwartende postoperative Resultat keine Rolle?
- ☐ Arthrosegrad
- ☐ Postoperative Überdachung
- ☐ Präoperatives Hinken
- ☐ Präoperativer positiver Impingementtest
- ☐ Lateralisation des Hüftkopfs

Welche Aussage trifft für die PAO *nicht* zu?
- ☐ Durch die Osteotomie und Reorientierung wird die Beckenausgangsebene relevant verändert.
- ☐ Die Osteotomie des Os ischii kann nicht direkt eingesehen werden.
- ☐ Der modifizierte Smith-Petersen-Zugang erlaubt eine ventrale Kapsulotomie mit gleichzeitiger Behandlung einer gleichzeitig vorliegenden Cam-Deformität des Schenkelhalses.
- ☐ Die Mobilität des osteotomierten Azetabulums ist dreidimensional frei.
- ☐ Die Durchblutung des Azetabulums wird respektiert.

Die Hüftdysplasie beinhaltet typische morphologische Veränderungen des Azetabulums. Welche der unten aufgeführten Positionen ist *nicht* zutreffend?
- ☐ Steiler Pfannendachwinkel
- ☐ Anterolaterales Überdachungsdefizit
- ☐ Hypertrophie des Labrums
- ☐ Instabilität des Gelenks mit kranialer Subluxation des Hüftkopfs
- ☐ Hypertrophie der Gelenkkapsel

Vervollständigen Sie folgenden Satz: Die 3-Fach-Beckenosteotomie nach Tönnis u. Kalchschmidt …
- ☐ kann auch bei Kindern mit offener Y-Fuge durchgeführt werden.
- ☐ kann nur bei Kindern durchgeführt werden.
- ☐ unterbricht die Pfannenperfusion.
- ☐ sollte unabhängig von Arthrosegrad bei jungen Patienten durchgeführt werden.
- ☐ sollte unabhängig vom Körpergewicht bei jungen Patienten durchgeführt werden.

Welche Aussage zur Durchführung der 3FBO ist korrekt? Bei der Durchführung …
- ☐ sollte eine Osteosynthese am Darm- und am Schambein erfolgen.
- ☐ können nicht alle Osteotomien unter Sicht erfolgen.
- ☐ muss die hohe Thromboserate von über 10% berücksichtigt werden.
- ☐ müssen Patientinnen aufgeklärt werden, dass bei Kinderwunsch nur noch eine Sectio erfolgen kann und keine natürliche Geburt möglich ist.
- ☐ sollte die Pfanne möglichst weit mit einem Zentrum-Erker-Winkel (CE-Winkel) von mindestens 45° geschwenkt werden

Was trifft auf die Durchführung der 3-Fach-Beckenosteotomie zu?
- ☐ Sekundärpfannen dürfen nicht geschwenkt werden.
- ☐ Eine einzeitige Kombination mit einer intertrochantären Osteotomie ist in Einzelfällen sinnvoll.
- ☐ Die vordere Überdachung spielt eine untergeordnete Rolle.
- ☐ Voroperationen sind eine Kontraindikation.
- ☐ Die Pfannenrotation kann nicht wesentlich beeinflusst werden.

Welche Aussage ist *nicht* richtig? Die folgenden Korrekturwerte werden bei einer Beckenosteotomie angestrebt:
- ☐ Ein Pfannendachwinkel von 0°
- ☐ Ein lateraler CE-Winkel von 30°
- ☐ Eine Lateralisation der Hüftpfanne
- ☐ Ein ventraler CE-Winkel von 30°
- ☐ Ein negatives Cross-over-Zeichen

Für Zeitschriftenabonnenten ist die Teilnahme am e.CME kostenfrei

Prüfen Sie folgende Aussagen zu Komplikationen bei Beckenosteotomien auf Richtigkeit:

- ☐ Sie snd fast ausschließlich auf thrombembolische Ereignisse zurückzuführen.
- ☐ Sie müssen nicht in der Aufklärung erwähnt werden, wenn sie in weniger als 5% der Fälle vorkommen.
- ☐ Bei einer Kombination der 3FBO mit einer intertrochantären Korrektur kommt es zu einer erhöhten Thromboserate.
- ☐ Sie sind bei einer Kombination mit einer intertrochantären Osteotomie seltener.
- ☐ Sie betreffen in der Regel nur adipöse Patienten und Raucher.

Diese zertifizierte Fortbildung ist 12 Monate auf springermedizin.de/eAkademie verfügbar. Dort erfahren Sie auch den genauen Teilnahmeschluss. Nach Ablauf des Zertifizierungszeitraums können Sie diese Fortbildung und den Fragebogen weitere 24 Monate nutzen.

Exklusiv mit e.Med – neue Kursformate für Ihre Online-Fortbildung

Mit dem e.Med-Komplettpaket können Sie neben den bisherigen e.CMEs (Beitrags-PDF plus CME-Fragebogen) auch die neuen e.Learningformate e.Tutorial und e.Tutorial.plus nutzen.

Das **e.Tutorial** ist speziell für die Online-Fortbildung konzipiert und didaktisch optimiert. Klar gegliederte Lernabschnitte, besondere Hervorhebung von Merksätzen, zoomfähige Abbildungen und Tabellen sowie verlinkte Literatur erleichtern das Lernen und den Erwerb von CME-Punkten.

Das **e.Tutorial.plus** bietet multimedialen Zusatznutzen in Form von Audio- und Videobeiträgen, 3D-Animationen, Experteninterviews und weiterführende Informationen. CME-Fragen und Multiple-Choice-Fragen innerhalb der einzelnen Lernabschnitte ermöglichen die Lernerfolgskontrolle.

Wissenscheck: Kurse, deren Zertifizierungszeitraum abgelaufen ist, können weiterhin für Ihre Fortbildung und Ihren persönlichen Wissenscheck genutzt werden.

Im e.Med-Komplettpaket ist der uneingeschränkte Zugang zur e.Akademie enthalten. Hier stehen Ihnen alle Kurse der Fachzeitschriften von Springer Medizin zur Verfügung.

Teilnehmen und weitere Informationen unter: springermedizin.de/eAkademie

Unser Tipp: Testen Sie e.Med gratis und unverbindlich unter springermedizin.de/eMed