Obere Extremität 2011 · 6:275–281
DOI 10.1007/s11678-011-0137-x
Online publiziert: 5. November 2011
© Springer-Verlag 2011

C. Schoch[1] · J. Huth[1] · E. Aghajev[2] · G. Bauer[1] · F. Mauch[1]
[1] Sportklinik Stuttgart
[2] Universität Bern (MemDoc)

Die metaphysär verankerte Prothese bei posttraumatischer und primärer Omarthrose

Kurzfristige Ergebnisse

Fehlstellungen von Oberarmkopfmehrfragmentfrakturen – nach konservativer sowie operativer Therapie – führen regelmäßig zu einer schlechten Schulterfunktion und posttraumatischem Gelenkverschleiß [9]. Ursächlich für die Omarthroseentwicklung sind die Gelenkstufenbildung durch primär nicht korrekt reponierte oder reponierbare Fragmente, die Ausbildung von avaskulären Nekrosearealen mit Gelenkflächenzerstörung, der Höhenverlust der Kopfkalotte mit fehl- oder nicht verheilten Tuberkula, Achs-und Rotationsfehler, Beteiligung des Glenoids, narbige Strukturen, posttraumatische Kapsulitis, Verletzungen der Rotatorenmanschette (RM) sowie Störungen des glenohumeralen und skapulothorakalen Bewegungsablaufes [7].

Mit der Entwicklung von winkelstabilen Plattenosteosynthesesystemen ist das Erreichen einer stabilen Retention des intraoperativen Repositionsergebnisses verbessert worden, sodass bei entsprechender Indikation der Trend zum primären Versuch des Kopferhaltes mit ORIF geht [16, 21]. Bei besonders schwerwiegenden Verletzungen besteht mitunter die Indikation zur primären Frakturprothese. Diese sind in Abhängigkeit der Vaskularität der Fragmente valgisch impaktierte 4-Fragmentfrakturen, Luxationsfrakturen, ausgeprägte Zerstörungen der Kopfkalotte bei Impressionsfrakturen oder „Headsplit"- Frakturen [17]. Ist eine konservative oder operative Frakturversorgung fehlgeschlagen, kommt bei Humeruskopfdeformierung, partiellen Nekrosen und glenohumeralen Inkongruenzen die Endoprothetik zum Einsatz [1, 22].

Seit den frühen 1970ern wurden die Prothesen zwar immer modularer und somit der gegebenen Anatomie anpassbarer, am Grundprinzip der schaftgeführten Prothese wurde jedoch nichts geändert. Aufgrund der zunehmenden Ausweitung der Indikationsstellung auf jüngere Patienten – was mitunter Wechseloperationen im Laufe eines Patientenlebens mit allen dazugehörigen Komplikationsmöglichkeiten mit sich bringen kann – kam es im Verlauf zur parallelen Entwicklung *knochensparender* Prothesentypen. Bei diesen Prothesen der 5. Generation handelt es sich um schaftfreie metaphysär verankerte Prothesen, z. B. die Eclipse-Prothese der Fa. Arthrex (**Abb. 5**).

Eine generelle Schwierigkeit bei der Implantation einer posttraumatischen Prothese stellt bei evtl. vorhandenen Fehlstellungen im Schaftbereich die korrekte Implantation in der Schaftachse dar. Bei sekundärer Frakturprothetik wird von bis zu 69% valgischem oder varischem Einbau von Stielprothesen berichtet. Die *einfachere* Implantation der metaphysär verankerten Prothese führt zur Senkung der intra- und postoperativen Komplikationen: Eine Schaftsprengung oder Fehlpositionierung des Schaftes in Varus- oder Valgusfehlstellung kann nicht passieren. Im Vergleich hierzu werden bis zu 69% Fehlpositionierung des Schaftes beschrieben [19]. Der größte *Implantatsvorteil* einer schaftfreien, metaphysär verankerten Prothese liegt daher in der von der Schaftachse unabhängigen Implantatpositionierung.

Ziel dieser Arbeit ist es, kurzfristige klinische Ergebnisse bei primärer und posttraumatischer Omarthrose mit der schaftfreien Prothese, Typ Eclipse, aufzuzeigen.

Patienten und Methoden

Im Zeitraum von August 2006 bis Dezember 2009 wurden in der Sportklinik Stuttgart 115 schaftlose Humeruskopfprothesen vom Typ *Eclipse* (Arthrex Naples, USA) mit der Indikation primäre (n = 96) oder posttraumatische (n = 19) Omarthrose als Totalendoprothese (TEP) implantiert. Die Erfassung erfolgte prospektiv im Rahmen des deutschsprachigen Schulterprothesenregisters (http://www.memdoc.org). Die postoperativen Kontrollen wurden nach etwa 12 Monaten durchgeführt.

Einschlusskriterien waren Vorliegen einer primären oder posttraumatischen Omarthrose, eine sonographisch oder magnetresonanztomographisch intakte RM sowie bei posttraumatischer Deformität Typ 1 oder 2 nach Boileau [5]. Alle Prothesen wurden von 3 Operateuren standardmäßig über den deltoidopektoralen Zugang implantiert. Ein interskalenärer Plexuskatheter (nach Winnie) wurde zur postoperativen Schmerztherapie angelegt. Zum Schutz des M. subscapularis erfolgte ein standardisiertes Nachbehandlungsprogramm mit Lagerung im Abduktionskissen für 3 Wochen mit assistierter Beübung durch den Physiotherapeuten ab dem ersten postoperativen

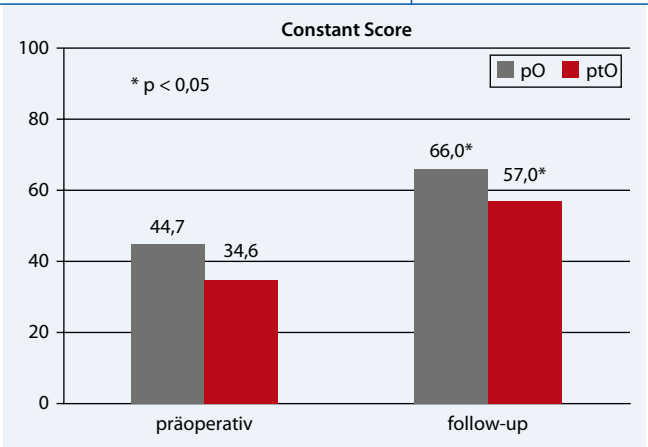

Abb. 1 ◀ Ausgangswerte und Veränderung des Constant Murley Scores in der Nachuntersuchung 1 Jahr postoperativ. *pO* primäre Omarthrose; *ptO* posttraumatische Omarthrose

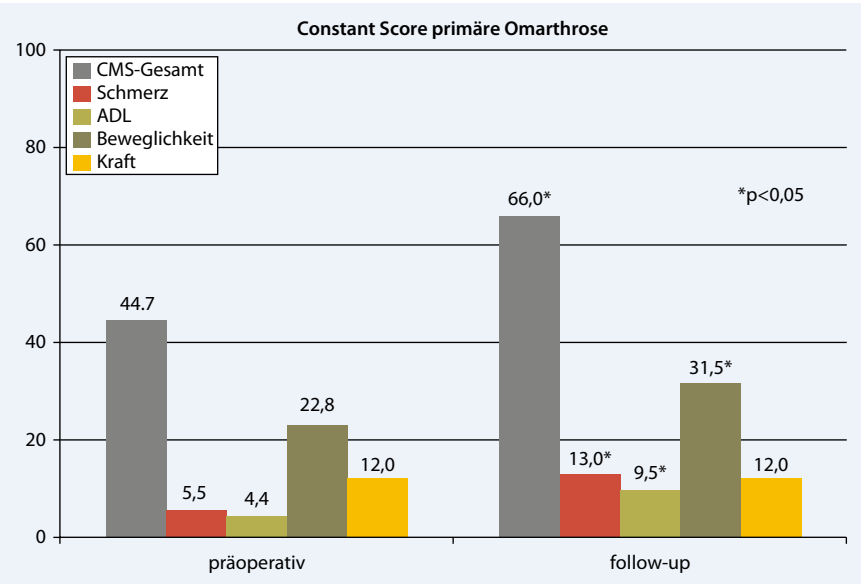

Abb. 2 ▲ Constant Murley Score und Untergruppen bei primärer Omarthrose. Vergleich präoperativ – 1 Jahr postoperativ. *CMS* Constant Murley Score; *ADL* „activities of daily living"

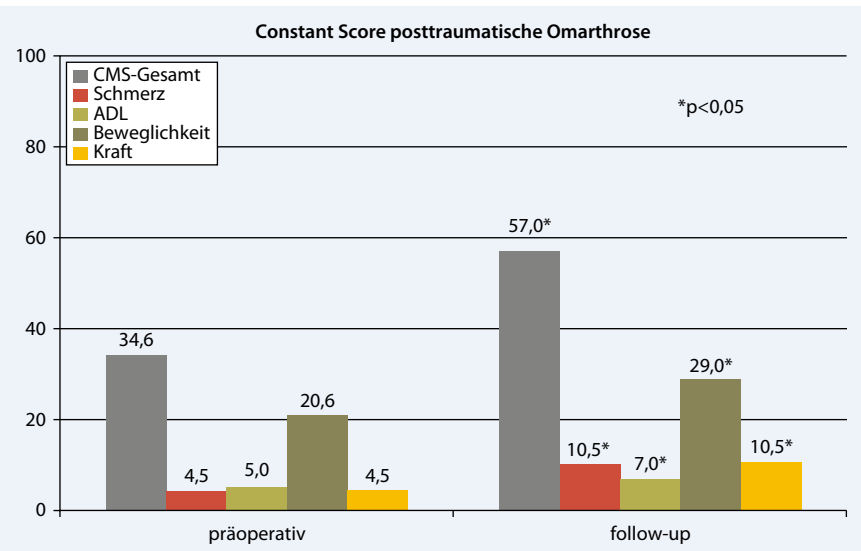

Abb. 3 ▲ Constant Murley Score und Untergruppen bei posttraumatischer Omarthrose. Vergleich präoperativ – 1 Jahr postoperativ. *CMS* Constant Murley Score; *ADL* „activities of daily living"

Tag. Verglichen wurden nur Prothesen, die als TEP eingebaut wurden, um einen möglichen Ergebnisunterschied aufgrund einer *unterschätzten* Glenoidproblematik zu vermeiden und in den Komplikationsmöglichkeiten vergleichbar zu bleiben [2]. Neben dem radiologischen Verlauf und der Patientenzufriedenheit wurde der Constant Murley Score (CMS) ermittelt [8]. Dieser wurde im Rahmen der vorliegenden Studie in der ursprünglichen, nicht alters-und geschlechtskorrelierten Form genutzt. Hierbei verteilt sich eine Gesamtpunktzahl von 100 über 15 Punkte für Schmerz, 20 Punkte für die „activities of daily living" (ADL), 40 Punkte für „range of motion" (ROM) und 25 Punkte für Kraftentwicklung, gemessen mittels IsoForceControl (MDS AG, Oberburg, Schweiz). Die Patientenzufriedenheit wurde mit *sehr zufrieden* (1), *zufrieden* (2), *unzufrieden* (3) und *enttäuscht* (4) erfasst.

Die Geschlechterverteilung war über beide Gruppen ausgewogen: 49 Männer und 47 Frauen in der primären Omarthrosegruppe standen 8 Männer und 11 Frauen in der posttraumatischen Gruppe gegenüber. Das durchschnittliche Patientenalter lag im Falle der primären Omarthrose bei 66,8±12 Jahren (Mittelwert±Standardabweichung) und bei posttraumatischer Omarthrose bei 62,9±9,4 Jahren. Der jüngste Patient wurde mit 42 wegen einer posttraumatischer Omarthrose, die älteste Patientin mit 82 aufgrund einer primären Omarthrose operiert.

Alle 115 Patienten konnten nachuntersucht werden.

Die mittlere beobachtete Nachuntersuchungsdauer lag bei 13,2±3,5 Monaten.

Die statistische Auswertung erfolgte mittels SPSS Version 13.0 (SPSS Inc., Chicago, IL/USA) im Rahmen des Schulterprothesenregisters (memdoc.org). Ein Signifikanzniveau von 5% ($p = 0{,}05$) wurde angenommen.

Ergebnisse

Die beiden Gruppen unterschieden sich präoperativ signifikant im CMS; so waren die Ausgangswerte bei primärer Omarthrose (pO) mit 44,7 Punkten signifikant höher als bei posttraumatischer Omarthrose (ptO) mit 34,6 Punkten (vgl.

Obere Extremität 2011 · 6:275–281 DOI 10.1007/s11678-011-0137-x
© Springer-Verlag 2011

C. Schoch · J. Huth · E. Aghajev · G. Bauer · F. Mauch

Die metaphysär verankerte Prothese bei posttraumatischer und primärer Omarthrose. Kurzfristige Ergebnisse

Zusammenfassung

Hintergrund. Der Trend in der prothetischen Erstversorgung geht hin zu *knochensparenden* Prothesen. Hier stellen die metaphysär verankerten Prothesen eine gute Option dar. Bei primärer Omarthrose sind *knochensparende* Prothesen weitreichend etabliert. Ziel dieser Arbeit ist es, kurzfristige Ergebnisse bei Patienten mit posttraumatischer Omarthrose darzustellen und das klinische Outcome mit denen der primären Omarthrose zu vergleichen.

Patienten und Methoden. Im Zeitraum von August 2006 bis Dezember 2009 wurden in unserer Klinik 115 metaphysär verankerte, schaftlose Humeruskopfprothesen bei der Indikation primäre (n = 96) oder posttraumatische (n = 19) Omarthrose (Boileau Typ 1 und 2) implantiert. Alle Patienten wurden prospektiv erfasst und nach 6 und 12 Monaten postoperativ klinisch und radiologisch nachuntersucht. Neben den radiologischen Verläufen wurde der Constant Murley Score (CMS) und die Patientenzufriedenheit ermittelt.

Ergebnisse. Beide Gruppen unterschieden sich prä- und postoperativ signifikant im CMS.

Die Implantation einer metaphysär verankerten Prothese führte innerhalb beider Untersuchungsgruppen zu einer signifikanten Verbesserung des CMS. Zudem konnte eine signifikante Beweglichkeitssteigerung in der posttraumatischen Gruppe erreicht werden. Ein Jahr postoperativ sind 87,5% (n = 83) der Patienten mit primärer Omarthrose *sehr zufrieden oder zufrieden*. Bei der posttraumatischen Gruppe sind dies 78,9%(n = 15). Insgesamt traten eine Frühkomplikation mit entlastungspflichtigem Wundhämatom sowie 5 Spätkomplikationen auf. Zwei sekundäre Rotatorenmanschetten(RM)-Insuffizienzen, eine Luxation bei Subskapularisinsuffizienz sowie zwei Glenoidlockerungen (2,3 und 3 Jahre postoperativ.). Bei den posttraumatischen Prothesenversorgungen kam es zu einer sekundären RM-Insuffizienz.

Schlussfolgerung. Die metaphysär verankerte, schaftlose Schulterprothese zeigt in der posttraumatischen Situation sowie bei der primären Omarthrose nahezu identische Anstiege im CMS. Sie stellt einen guten, komplikationsarmen Prothesentyp dar und kann unabhängig von Fehlstellungen des Humeruskopfes zur Schaftachse implantiert werden.

Schlüsselwörter

Eclipse · Humeruskopf · Metaphysäre Prothese · Sekundäre Frakturprothetik · Posttraumatische Omarthrose

Stemless humeral head replacement in posttraumatic and primary omarthrosis patients. A short-term outcome study

Abstract

Objective. "Bone-saving" prosthesis designs, e.g., metaphysary fixed implants, are becoming increasingly common in primary arthoplasty of the glenohumeral joints. In primary omarthrosis, this is an accepted procedure. This study shows and evaluates the short-term clinical outcome of posttraumatic omarthrosis patients in comparison with primary omarthrosis patients after "Eclipse" implantation.

Patients and methods. From August 2006 to December 2009, a total of 115 metaphysary fixed, stemless shoulder prostheses were implanted for primary omarthrosis (n = 96) or posttraumatic omarthrosis (n = 19). All the 115 patients were registered prospectively and examined 6 and 12 months postoperatively. In addition to the radiological studies, the Constant Murley score (CMS) and patient satisfaction were evaluated

Results. Both groups differed significantly in the pre- and postoperative CMS. Implantation of the Eclipse prosthesis led to a highly significant increase in the CMS. There was also a significant increase of the range of motion (ROM) in the posttraumatic group. One year after implantation, 87.5% (n = 83) of the primary omarthrosis group were "very satisfied" or "satisfied". In the posttraumatic group, this value was 78.9% (n = 15). There was 1 early complication (hematoma) and 5 sequelae [2 secondary cuff insufficiencies, 1 luxation with insufficiency of the subscapularis muscle, and 2 glenoid loosenings (2.3 and 3 years after implantation)]. A single complication for the posttraumatic group was reported: one of the two reported secondary cuff insufficiencies.

Conclusion. The implantation of a stemless fixed prosthesis leads in the posttraumatic situation as well as in primary omarthrosis to an identical increase of the CMS. It is a good prosthesis design with rare complications. It is possible to implant the prosthesis independent of the diaphysis of the humerus and malposition of the humeral head.

Keywords

Eclipse · Humeral head · Posttraumatic omarthrosis · Shoulder · Arthroplasty, replacement

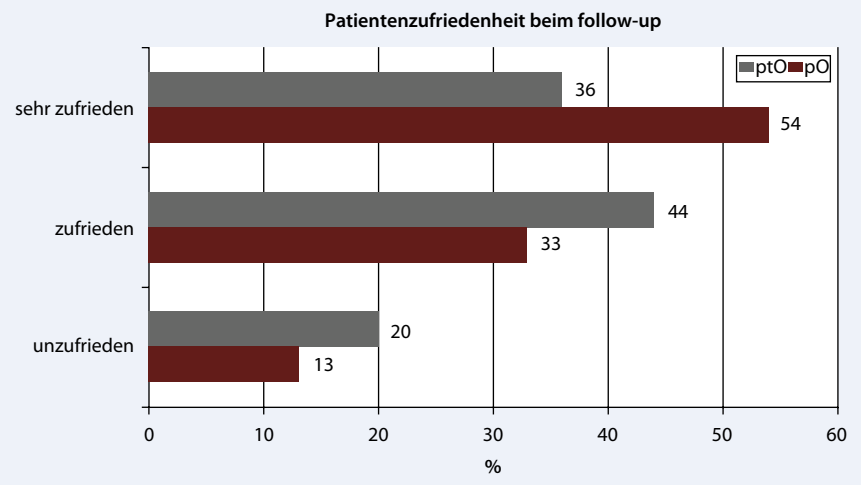

Abb. 4 ▲ Patientenzufriedenheit bei der Nachuntersuchung in %. *pO* primäre Omarthrose; *ptO* posttraumatische Omarthrose

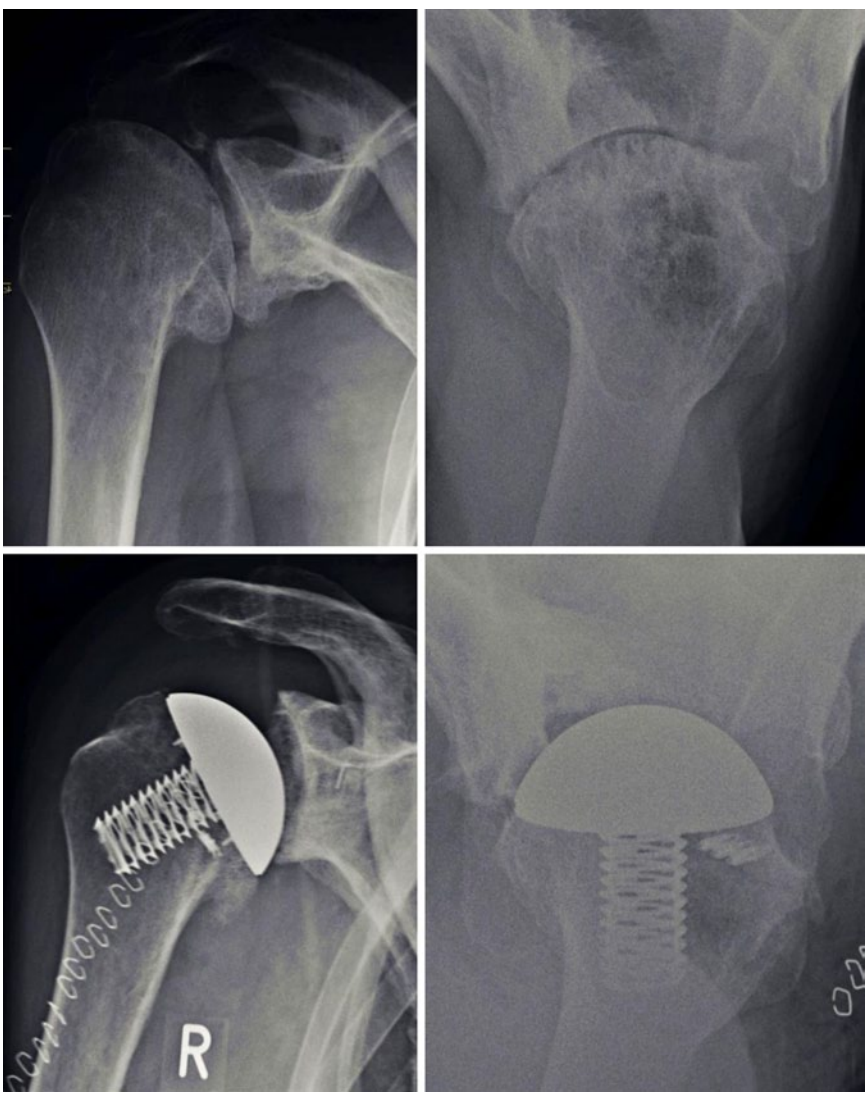

Abb. 5 ▲ Beispiel einer möglichen Eclipse-Versorgung posttraumatisch

Abb. 1). Auch postoperativ blieben die Unterschiede zwischen den beide Gruppen signifikant.

Die Implantation der metaphysär verankerten Prothese (Eclipse, Arthrex) führte in beiden Untersuchungsgruppen zu einer signifikanten Verbesserung des CMS auf 66 Punkte bei pO und 57 Punkte bei ptO. Beide Gruppen profitierten innerhalb des CMS signifikant in den Punktegruppen Schmerzreduktion und ADL. Zudem konnte eine signifikante Verbesserung der CMS-Untergruppe Beweglichkeit und Kraft in der posttraumatischen Gruppe erreicht werden. Die absoluten Beweglichkeitsmaße für Außenrotation (ARO) und Anteversion wurde in beiden Gruppen signifikant verbessert (vgl. **Abb. 2, 3**).

Es wurde ein durchschnittlicher Zufriedenheitswert von 1,84 bei pTO und 1,59 bei pO ermittelt.

Ein Jahr postoperativ waren 87,5% (n = 83) der Patienten mit primärer Omarthrose *sehr zufrieden* oder *zufrieden*. Bei der posttraumatischen Gruppe waren 78,9% (n = 15) mit dem postoperativen Ergebnis *sehr zufrieden* oder *zufrieden* (**Abb. 4**).

Die Ergebnisse sind in **Tab. 1** zusammengefasst dargestellt.

Es zeigte sich eine Gesamtkomplikationsrate von 5% (N = 5).

In der Gruppe von Patienten mit posttraumatischer Omarthrose (ptO) kam es bei einem Patienten (5%) zu einer sekundären RM-Insuffizienz.

In der primären Omarthrosegruppe kam es zu einer Frühkomplikation mit entlastungspflichtigem Wundhämatom bei einem Patienten mit oraler Antikoagulationstherapie (1%).

Des Weiteren zeigten sich an Spätkomplikationen in der Gruppe mit primärer Omarthrose (pO) 2 sekundäre RM-Rupturen, 1 Luxation bei Subskapularissehneninsuffizienz (3%).

Die radiologischen Verlaufskontrollen zeigten keinen Hinweis auf Lockerung der Prothesenteile oder vermehrten Aufbrauch der Komponenten im Rahmen des ersten Jahres.

Diskussion

Auch wenn die Entwicklung von modernen Frakturprothesen mit multiplen Anpassungsmöglichkeiten und technischen Detailveränderungen für eine bessere Tuberkulaeinheilung seit der ersten Frakturprothese von Charles Neer gesorgt hat, geht der Trend seit der Entwicklung von winkelstabilen Osteosyntheseverfahren oder perkutanen Schraubenosteosyntheseverfahren hin zum Erhaltungsversuch. Auch den primär erhaltenden Verfahren sind jedoch Grenzen gesetzt, wie mehrere Studien von Lill und Rose zeigen [16, 21]. Hinzu kommt, dass die Prothesen der 4. und 5. Generation eine Versorgung nach fehlgeschlagener oder nicht ausreichender Osteosynthese ermöglichen. Die klinischen Ergebnisse der sekundären Frakturprothetik sind der primären hinsichtlich Überlebensrate und klinischen Ergebnisses (CMS) überlegen [15]. Die posttraumatische Deformität kann ein Mischbild aus humeraler Gelenkflächendestruktion, avaskulärer Nekrose von Kalotte oder Tuberkula, fehlverheilter Tuberkula, Rotations-/Achsenfehler des Kopfes zur Schaftachse, Glenoidschäden und Weichteilproblematiken darstellen [7]. Hilfreich für die Prognoseeinschätzung ist die Einteilung nach Boileau [5]. Grundlegende Voraussetzung stellt eine exakte präoperative Röntgendiagnostik mit „True-a.-p.“-, „Outlet-view“- und axialer Aufnahme dar. Hier werden der proximale Humerus und das Glenoid beurteilt sowie die Prothese geplant.

Nicht selten wird eine Computertomographie (CT) zur genaueren Beurteilung der knöchernen Situation benötigt. Ebenso sollte eine Magnetresonanztomographie (MRT) oder eine Sonographie zur Beurteilung der RM erfolgen. Neurologische Schädigungen sollten präoperativ ausgeschlossen werden. Die Läsion des N. axilaris stellt eine Kontraindikation für eine sekundäre Prothese dar.

Die Implantatwahl hängt von den anatomischen Gegebenheiten des Patienten ab. Generell ist bei geringeren Fehlstellungen der Kalotte gegenüber dem Schaft sowohl die Implantation einer anatomischen Schaftprothese als auch der schaftfreien Prothesen der 5. Generation möglich. Im hausinternen Behandlungsalgorithmus fiel in allen Fällen die Entscheidung auf die schaftfreie Eclipse-Prothese. Trotz der bestehenden Deformitäten bei den posttraumatischen Omarthrosepatienten konnten alle Prothesen problemlos und ohne intraoperative Komplikationen implantiert werden. Aufgrund des Prothesendesigns und des Operationsablaufes ist die Implantation des Glenoids im Vergleich zu einer Kappenprothese technisch einfacher. Die zementfreie Fixierung der Eclipse-Prothese mittels Hohlschraube bietet eine primäre Stabilität und erlaubt dennoch eine einfache Revision und Wechsel des Implantates auf eine schaftgeführte Prothese, sollte dies erforderlich werden.

Tab. 1 Ergebnisse der klinischen Untersuchung im Überblick

	Präoperativ ptO	Präoperativ pO	Nachuntersuchung ptO	Nachuntersuchung pO
Patientenzufriedenheit			1,84	1,59
CMS – Gesamt	34,6	44,7	57*	66*
CMS – Schmerz	4,5	5,5	10,5*	13*
CMS – ADL	5	4,4	7*	9,5*
CMS – Beweglichkeit	20,6	22,8	29*	31,5
CMS – Kraft	4,5	12	10,5	12
Abduktion in °	75°	82°	100°	105°
Anteversion in °	110°	118°	140°*	145°*
Außenrotation in °	15°	15°	38°*	41°*

*Signifikante Verbesserung ($p < 0{,}05$); **CMS** Constant Murley Score; **ptO** posttraumatische Omarthrose; **pO** primäre Omarthrose.

Gruppe der Patienten mit posttraumatischer Omarthrose

In der aktuellen Literatur gibt es bis auf eine Präsentation auf der Jahrestagung der DVSE 2010 durch Habermeyer et al. [10] keine Studien über die Eclipse-Versorgung bei der posttraumatischen Arthrose. Präsentiert wurde ein Kollektiv von 91 Eclipse-Prothesen, 32 Patienten mit posttraumatischer Omarthrose, im Mittel 19 Monate postoperativ. Die Autoren fanden insgesamt eine signifikante Verbesserung des geschlechts- und altersadaptierten CMS von 52% präoperativ auf 77% postoperativ. Die absolute Beweglichkeit wurde signifikant gesteigert. Da hier ein geschlechts- und altersadaptierter CMS verwandt wurde, ist ein direkter Vergleich mit unseren Ergebnissen nur bedingt möglich.

Nach *Umrechnen* zeigt sich, dass der Ausgangswert in unserer Gruppe für die posttraumatische Omarthrose mit 34,6 Punkten deutlich niedriger war. Nach der Prothesenimplantation liegen unsere Ergebnisse im ähnlichen Bereich wie in der zitierten Arbeit.

Vergleicht man die Ergebnisse der posttraumatischen Gruppe mit anderen Oberflächenersatzprothesen, so berichten Pape et al. [20] über eine signifikante Verbesserung des CMS von präoperativ 23,2 auf postoperativ 55,1 Punkte. Die Beweglichkeit konnte hier in allen Bereichen gesteigert werden. Des Weiteren fand sich eine gute Patientenzufriedenheit zwischen 1,54 und 2,5. Vergleicht man die Ergebnisse mit unserer ptO-Gruppe, so finden wir hier vergleichbar gute Ergebnisse.

Boileau et al. [4] berichteten über 71 Patienten, die mit konventioneller anatomischer Schaftprothese therapiert wurden. Sie fanden eine Steigerung des CMS von 37% auf 75%. Auch ließ sich in dieser Kohorte, eine Beweglichkeitsverbesserung von Anteversion und Außenrotation nachweisen.

Irlenbusch et al. [14]. konnten eine Verbesserung des CMS von 19 auf 68 Punkte erreichen. Auch er verwendete eine Kopfprothese. Ähnlich gute Ergebnisse zeigte auch Brunner [6] in seiner Arbeit.

Die Ergebnisse in unserer Studie zeigen, dass mit der Eclipse-Implantation vergleichbar gute Ergebnisse wie in den oben genannten Studien in der posttraumatischen Situation erreicht werden können.

Gruppe der Patienten mit primärer Omarthrose

In dem von Habermeyer et al. [10] präsentierten Kollektiv fanden sich 39 Patienten mit primärer Omarthrose. Wie schon oben erwähnt, ist hier ein direkter Vergleich nur rechnerisch geschätzt möglich. Nach Umrechnung ist der Ausgangswert nahezu identisch mit unserer pO-Gruppe. Auch nach Implantation sind die Ergebnisse hier in einem ähnlichen Bereich.

Vergleicht man die Ergebnisse mit anderen schaftfreien, metaphysär verankerten Prothesen, so findet man in der Arbeit von Huguet et al. [12] mit einer Mindestnachbeobachtungszeit von 3 Jahren eine Verbesserung des CMS von 29,6 auf 75 Punkte. Die Beweglichkeit konnte auch in dieser Arbeitsgruppe deutlich gesteigert werden. Hier wurde die schaftfreie T.E.S.S.-Prothese (Biomet) eingesetzt. Auch wir finden einen signifikanten Anstieg im CMS durch die Implantation einer Eclipse-Totalendoprothese. Der Anstieg fällt bei uns etwas geringer aus. Hier bleiben aber noch die 2-Jahresergebnisse abzuwarten, bei denen wir mit einem weiteren Anstieg rechnen.

Bei Vergleich der beiden Indikationsgruppen fällt auf, dass beide Gruppen nahezu den gleichen Anstieg der Punktzahl im CMS aufweisen. Die ptO-Gruppe startet hier nur von einem signifikant niedrigeren Ausgangswert als die pO-Gruppe. Dies zeigt, dass die schaftfreie Eclipse-Prothese eine sehr gute Möglichkeit für die posttraumatische Deformität darstellt.

Dies spiegelt sich auch in der niedrigen Komplikationsrate wieder. Wir beobachteten in der ptO-Gruppe lediglich bei einem Patienten (5%) eine sekundäre RM-Insuffizienz. Intraoperative Komplikationen sowie Frühkomplikationen zeigten sich in dieser Gruppe nicht. Die von der Schaftachse unabhängige Implantation der metaphysär verankerten Prothese führt zu einer Reduktion der intraoperativen Komplikationen wie Schaftsprengung, Fehlpositionierung des Schaftes, die mit bis zu 69% beschrieben sind [19].

Vergleicht man die Komplikationen der pO-Gruppe mit der vorhandenen Literatur, so zeigt sich in der Metaanalyse von Bohsali et al. [3] eine Komplikationsrate von 14,7%, die deutlich über der unseren liegt.

Es handelt sich hier jedoch um eine Metaanalyse mit mehreren Studien über längere und verschiedene Zeiträume, in denen Früh- und Spätkomplikationen teils unterschiedlich aufgeführt wurden. In einer weiteren Multicenterstudie von Metdagh et al. [18] wird eine gesamte Frühkomplikationsrate (Hämatome, Gefäß-/Nervenläsionen, Infektionen) von etwa 6,6% angegeben. Eine zeitliche Grenze der *Frühkomplikation* wurde auch hier jedoch nicht eindeutig gesetzt.

Fazit für die Praxis

Die metaphysär verankerte Schulterprothese vom Typ Eclipse zeigt in der posttraumatischen Situation sowie bei der primären Omarthrose nahezu identische Anstiege im CMS. Sie stellt einen guten, komplikationsarmen Prothesentyp dar und kann unabhängig von Fehlstellungen des Humeruskopfes zur Schaftachse implantiert werden.

Korrespondenzadresse

Dr. C. Schoch
Sportklinik Stuttgart
Taubenheimstr. 8, 70372 Stuttgart
Schoch.Christian@sportklinik-stuttgart.de

Interessenkonflikt. Der korrespondierende Autor gibt an, dass kein Interessenkonflikt besteht.

Literatur

1. Beredjiklian PK, Iannotti JP, Norris TR, Williams GR (1998) Operative treatment of malunion of a fracture of the proximal aspect of the humerus. J Bone Joint Surg Am 80(10):1484–1497
2. Bishop JY, Flatow EL (2005) Humeral head replacement versus total shoulder arthroplasty: clinical outcomes-a review. J Shoulder Elbow Surg 14 (1 Suppl S):141–146
3. Bohsali KI, Wirth MA, Rockwood CA Jr (2006) Complications of total shoulder arthroplasty. J Bone Joint Surg Am 88(10):2279–2292
4. Boileau P, Trojani C, Walch G et al (2001) Shoulder arthroplasty for the treatment of the sequelae of fractures of the proximal humerus. J Shoulder Elbow Surg 10(4):299–308
5. Boileau P, Walch G, Trojani C (1999) Sequelae of fractures of the proximal humerus: surgical classification and limits of shoulder arthroplasty. In: Walch G, Boileau P (Hrsg) Shoulder Athroplasty. Springer, Berlin, S 349–358
6. Brunner U (2010) Ergebnisse und Konsequenzen in der Prothetik aus einer großen Multicenterstudie. In: Lill H (Hrsg) Die proximale Humerusfraktur. Thieme, Stuttgart, New York, S 163–180
7. Brunner U, Kohler S (2007) Shoulder arthroplasty for treatment of the sequelae of proximal humerus fractures. Orthopäde 36(11):1037–1049
8. Constant CR, Murley AH (1987) A clinical method of functional assessment of the shoulder. Clin Orthop Relat Res 214:160–164
9. Gerber C, Warner JP (1997) Alternatives to Hemiarthroplasty for complex proximal humeral fractures. In: Warner JP, Iannotti JP, Gerber C (Hrsg) Complex and revision problems in shoulder surgery. Lippincott Raven, Philadelphia, S 215–243
10. Habermeyer P (2010) Wie sicher sind schaftfreie Humeruskopfprothesen. DVSE Rosenheim. Ref Type: Hearing
11. Haines JF, Trail IA, Nuttall D et al (2006) The results of arthroplasty in osteoarthritis of the shoulder. J Bone Joint Surg Br 88(4):496–501
12. Huguet D, DeClercq G, Rio B et al (2010) Results of a new stemless shoulder prosthesis: radiologic proof of maintained fixation and stability after a minimum of three years' follow-up. J Shoulder Elbow Surg 19(6):847–852
13. Iannotti JP, Norris TR (2003) Influence of preoperative factors on outcome of shoulder arthroplasty for glenohumeral osteoarthritis. J Bone Joint Surg Am 85-A(2):251–258
14. Irlenbusch U, Fuhrmann U, Gebhardt K, Rott O (2008) Differential indication of anatomic and reversed shoulder prostheses in fracture sequelae. Z Orthop Unfall 146(4):478–485
15. Kralinger F, Schwaiger R, Wambacher M et al (2004) Outcome after primary hemiarthroplasty for fracture of the head of the humerus. A retrospective multicentre study of 167 patients. J Bone Joint Surg Br 86(2):217–219
16. Lill H, Hepp P, Rose T et al (2004) The angle stable locking-proximal-humerus-plate (LPHP) for proximal humeral fractures using a small anterior-lateral-deltoid-splitting-approach – technique and first results. Zentralbl Chir 129(1):43–48
17. Lill H, Voigt C (2010) Proximal humeral fracture. Z Orthop Unfall 148(3):353–360
18. Metdagh H (1999) Intra- and post-operativ complications of shoulder arthroplasty. In: Boileau P, Walch G (Hrsg) Shoulder arthroplasty. Springer, Berlin, New York, S 405–417
19. Moineau G, Boileau P (2008) Post-traumativ cephalic collapse and necrosis (Typ I – fracture sequelae): results of a nonconstraint anatomical prothesis. Shoulder Concepts. Sauramps Medical, Montpellier, S 193–208
20. Pape G, Zeifang F, Bruckner T et al (2010) Humeral surface replacement for the sequelae of fractures of the proximal humerus. J Bone Joint Surg Br 92(10):1403–1409
21. Rose PS, Adams CR, Torchia ME et al (2007) Locking plate fixation for proximal humeral fractures: initial results with a new implant. J Shoulder Elbow Surg 16(2):202–207
22. Siegel JA, Dines DM (2003) Techniques in managing proximal humeral malunions. J Shoulder Elbow Surg 12(1):69–78

Hier steht eine Anzeige.

Springer