

Evidenz oder Mode?

Sagittale Balance und Haltungsinstabilität als Kriterien für Wirbelsäulenoperationen

PD Dr. med. Christian T. Ulrich^a, PD Dr. med. Ralph T. Schär^b, Dr. med. Christopher Marvin Jesse^b, Dr. med. Jens Fichtner^b, Prof. Dr. med. Andreas Raabe^b, Prof. Dr. med. Michael Payer^c, Prof. Dr. med. Enrico Tessitore^{d,e}, Prof. Dr. med. Oliver N. Hausmann^d; im Auftrag der Schweizerischen Gesellschaft für Neurochirurgie (SGNC)

^a Neurochirurgie, Lindenhofspital Bern; ^b Universitätsklinik für Neurochirurgie, Inselspital Bern; ^c Klinik Hirslanden, Wirbelsäulenchirurgie, Zürich;

^d Service de neurochirurgie, Hôpitaux Universitaires Genève (HUG), Genève; ^e Neuro- und Wirbelsäulenzentrum Zentralschweiz, St. Anna Klinik Luzern

Das Editorial zu diesem Artikel finden Sie auf S. 533 in dieser Ausgabe.

Ein Verlust der physiologischen Doppel-S-Form der Wirbelsäule führt dazu, dass die Wirbelsäule mehr Energie aufwenden muss, um sich in aufrechter Position zu halten – man spricht von sagittaler Dysbalance. Wann und wie viel muss chirurgisch korrigiert werden?

Einleitung

Der aufrechte Gang begann vor zirka 3,2 Millionen Jahren mit dem Hominiden *Australopithecus afarensis*. Dies lassen Analysen des fossilen Skeletts «Lucy» vermuten, das 1974 in Hadar (Äthiopien) entdeckt wurde [1]. Grundlage ist die biomechanische Fortentwicklung der Wirbelsäule mit ihrer charakteristischen doppelten S-Form im sagittalen Profil (Abb. 1A). Dadurch steht die Wirbelsäule im Lot (Equilibrium) und benötigt nur wenig Energie, um sich selbst zu halten. Dieses biomechanische Konzept wurde als «conus of economy» 1994 von Dubouset beschrieben [2]. Durch Abnutzungsprozesse verlagert sich der Körperschwerpunkt im Alter zunehmend nach vorne. Es kann eine Haltungsinstabilität entstehen, die eine höhere Anstrengung und Kompensation benötigt, um die aufrechte Position durch Verlagerung des Körperschwerpunkts nach hinten zu halten. Man spricht von einer sagittalen Dysbalance (SD) (Abb. 1B).

Das Hauptaugenmerk der Deformitätenwirbelsäulen-chirurgie lag traditionell auf den skoliotischen Fehlstellungen, also der koronaren Ebene. Durch eine Vielzahl an Publikationen sind Anfang der 1990er-Jahre erst allmählich und bis heute vehement das sagittale Profil und dessen pathologische Veränderungen in den Fokus der modernen Wirbelsäulen-chirurgie geraten. Im Rahmen des demographischen Wandels sind auch die Patientenzahlen im Bereich der Deformitätenwir-

belsäulen-chirurgie gestiegen. Aus diesem Grund ist auch eine interdisziplinäre Schwerpunktbildung Wirbelsäulen-chirurgie (Neurochirurgie, Orthopädie, Unfallchirurgie) sinnvoll. Dieser Artikel zur sagittalen Balance und zur krankhaften Haltungsinstabilität soll bei der täglichen Entscheidungsfindung zur Therapie helfen: Welche geometrischen Parameter sind relevant? Wie viel Korrektur muss sein und wie kann diese erreicht werden? Wie ist das Komplikationsprofil? Gibt es überzeugende Evidenz für das Konzept?

Wichtigste Balanceparameter der Wirbelsäule und Dysbalance

Das Becken bildet das Fundament der Wirbelsäule. Dieses ist bestimmt durch die individuelle (angeborene) Beckenkipfung, die schlussendlich das dazu passende physiologische sagittale Profil (vier Typen nach Rous-

Abkürzungen

BWS: Brustwirbelsäule
HWS: Halswirbelsäule
LL: lumbale Lordose
LWS: Lendenwirbelsäule
PI: «pelvic incidence»
PT: «pelvic tilt»
SD: sagittale Dysbalance
SVA: «sagittal vertical axis»



Christian T. Ulrich

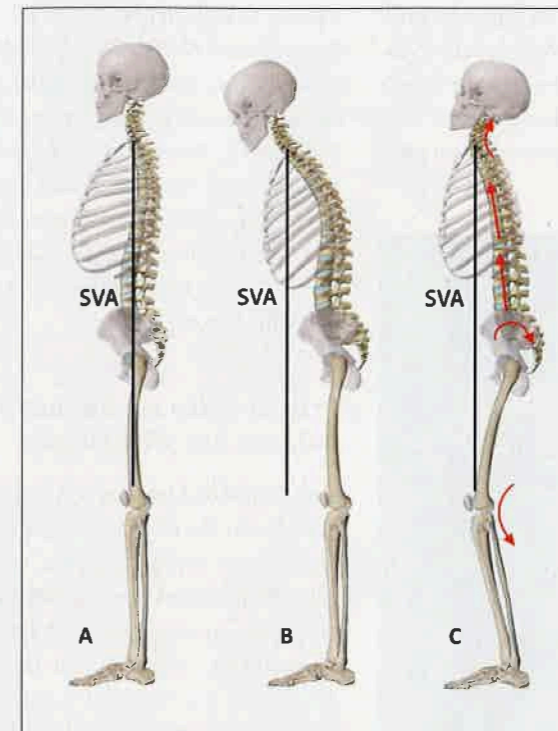


Abbildung 1: A) Physiologisches sagittales Profil mit doppelter S-Form (HWS: Lordose, BWS: Kyphose, LWS: Lordose). B) Sagittale Dysbalance (SD) mit ventraler Verlagerung des Körperschwerpunkts und Haltungsverunsicherung. C) Kompensationsmechanismus zur Rückverlagerung des Körperschwerpunkts: Beugung der Knie, Retroversion des Beckens, Aufhebung der lumbalen Lordose und thorakalen Kyphose sowie Hyperlordose der HWS. HWS: Halswirbelsäule; BWS: Brustwirbelsäule; LWS: Lendenwirbelsäule; SVA: «sagittal vertical axis».

© Universitätsklinik für Neurochirurgie, Inselspital, Bern.

souly) definiert [3]. In einer seitlichen konventionellen Röntgenaufnahme oder besser einer spezialisierten, verzerrungsfreien und strahlenreduzierten EOS-Aufnahme der gesamten Wirbelsäule werden die wichtigsten Beckenparameter bestimmt:

1. Die *pelvic incidence* (PI) (Abb. 2A) beschreibt die angeborene Kippung des Beckens als das Fundament der Wirbelsäule [4, 5]. Nach Abschluss des Wachstums ist er ein fixer, patientenindividueller Wert, der sozusagen die Grundlage für die Ausrichtung des Wirbelsäulenprofils liefert. Die PI liegt durchschnittlich bei 50° (33° bis 82°) [6, 7].
2. Der «*sacral slope*» (SS) gibt die Neigung der Endplatte des Sakralwirbelkörpers (SWK) 1 zur Horizontalen wieder (Abb. 2B).
3. Der «*pelvic tilt*» (PT) (Abb. 2C) beschreibt die Beckenrotation. Ein hoher PT (= Retroversion des Beckens) im Rahmen einer SD spricht für eine Verlagerung des Körperschwerpunkts nach posterior. Deshalb ist eine PT >20° Hinweis für eine kompensierte Fehllagerung.
4. Das globale Alignment der Wirbelsäule wird mit der «*sagittal vertical axis*» (SVA) angegeben und beschreibt das vertikale Lot ausgehend vom Zentrum des Halswirbelkörpers (HWK) 7 (Abb. 2D). Physiologischerweise fällt dieses auf die Hinterkante von SWK 1. Bei >5 cm Abweichung der SVA nach ventral spricht man von einer SD (Abb. 2E).

PT, SS und PI stehen in einem Abhängigkeitsverhältnis ($PI = SS + PT$). So kommt es zum Beispiel bei einer kom-

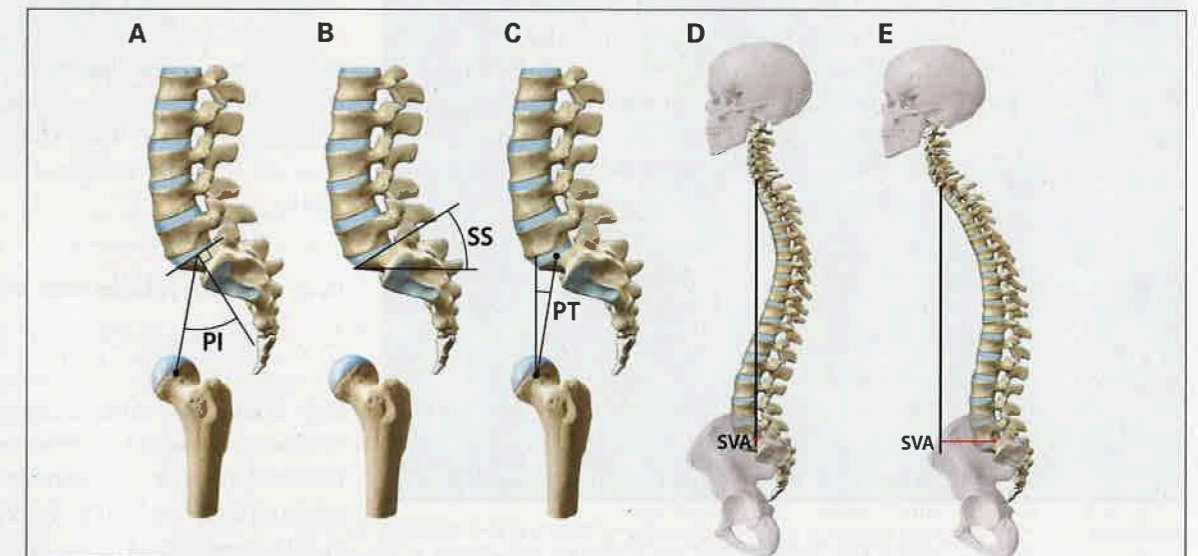


Abbildung 2: Die wichtigsten Parameter der sagittalen Balance (© Universitätsklinik für Neurochirurgie, Inselspital, Bern):

- A) «*Pelvic incidence*» (PI): Winkel zwischen Linie Zentrum der Hüftköpfe und orthograde Linie Zentrum der SWK-1-Endplatte
 - B) «*Sacral slope*» (SS): Winkel zwischen sagittaler Kippung der SWK-1-Endplatte und einer horizontalen Linie
 - C) «*Pelvic tilt*» (PT): Winkel zwischen vertikaler Linie und Verbindung zwischen SWK-1-Endplatte sowie Zentrum der Hüftköpfe
 - D) «*Sagittal vertical axis*» (SVA): physiologisches vertikales Lot mit HWK 7 über SWK 1
 - E) SVA mit pathologischer Verlagerung nach ventral
- HWK: Halswirbelkörper; SWK: Sakralwirbelkörper.

pensatorischen Beckenretroversion zu einem erhöhten PT und niedrigeren SS und in der Folge zu einer Abflachung der *lumbalen Lordose* (LL). Eine SD kann durch verschiedene Haltungsanpassungen kompensiert werden, verursacht dann aber möglicherweise einen rele-

vanten Leidensdruck. So entwickeln sich häufig eine Retroversion des Beckens ($PT > 20^\circ$) mit kompensatorischer Flexion in den Hüft- und Kniegelenken und reaktiver Überlastung des Tractus iliotibialis und der Sehnen im Bereich des Hüftgelenks. Des Weiteren kann sich ein Formverlust des physiologischen sagittalen Profils mit Verlust der thorakalen Kyphose oder der LL sowie Hyperlordose der Halswirbelsäule (HWS) zeigen, um den Körperschwerpunkt nach posterior zu bringen (Abb. 1C).

Prinzipielles zur Spondylodese und Balance der Wirbelsäule

Eine langstreckige Korrekturspondylodese (vom Becken bis in die Brustwirbelsäule [BWS]) bei SD soll die Wirbelsäule wieder in eine physiologische Balance bringen, bis eine knöcherne Fusion der instrumentierten Segmente eintritt (Abb. 3). Eine Fusion in SD hat biomechanische Folgen: Durch die gestörte Statik kommt es gehäuft zu Materialversagen (Lockerungen und Bruch der Implantate) und die Nachbarsegmente können rascher degenerieren, was eine Verlängerungspondylodese notwendig macht. Aber auch bei jeder kurzstreckigen Spondylodese muss auf die korrekte Balance des zu operierenden Segments geachtet werden. Durch postoperative Fehlstellungen – insbesondere im Bereich der Lendenwirbelsäule (LWS) – kann es durch kompensatorische Haltungsanpassungen zu iatrogenen Anschlussdegenerationen, Materialversagen und progredienter SD kommen [8–10].

Zu berücksichtigen ist, dass auch andere Pathologien des Bewegungsapparates, wie zum Beispiel eine Coxarthrose, die SD beeinflussen können und deshalb gegebenenfalls vor einer Korrekturoperation an der Wirbelsäule für eine Endoprothetik evaluiert werden sollten.

Wie viel Korrektur muss sein?

Nicht hinter jedem Bildbefund mit SD verbirgt sich ein symptomatischer Patient. Deshalb muss die Notwendigkeit einer Korrekturspondylodese immer kritisch beurteilt werden. Falls doch notwendig, weil die SD mit dem Leidensdruck des Patienten korreliert, gilt es, folgende Grundprinzipien zu befolgen. Das erste ist die LL. Die Formel « $LL = PI \pm 10^\circ$ » drückt aus, dass bei jedem Patienten entsprechend seiner angeborenen PI eine optimale LL anzustreben ist. Dabei ist zu beachten, dass bei einer niedrigen PI die zu erreichende LL eher bei $+10^\circ$ und bei einer hohen PI bei -10° liegen sollte. Bei Patientinnen und Patienten mit einer sehr niedrigen oder hohen PI ist oben genannte Formel jedoch

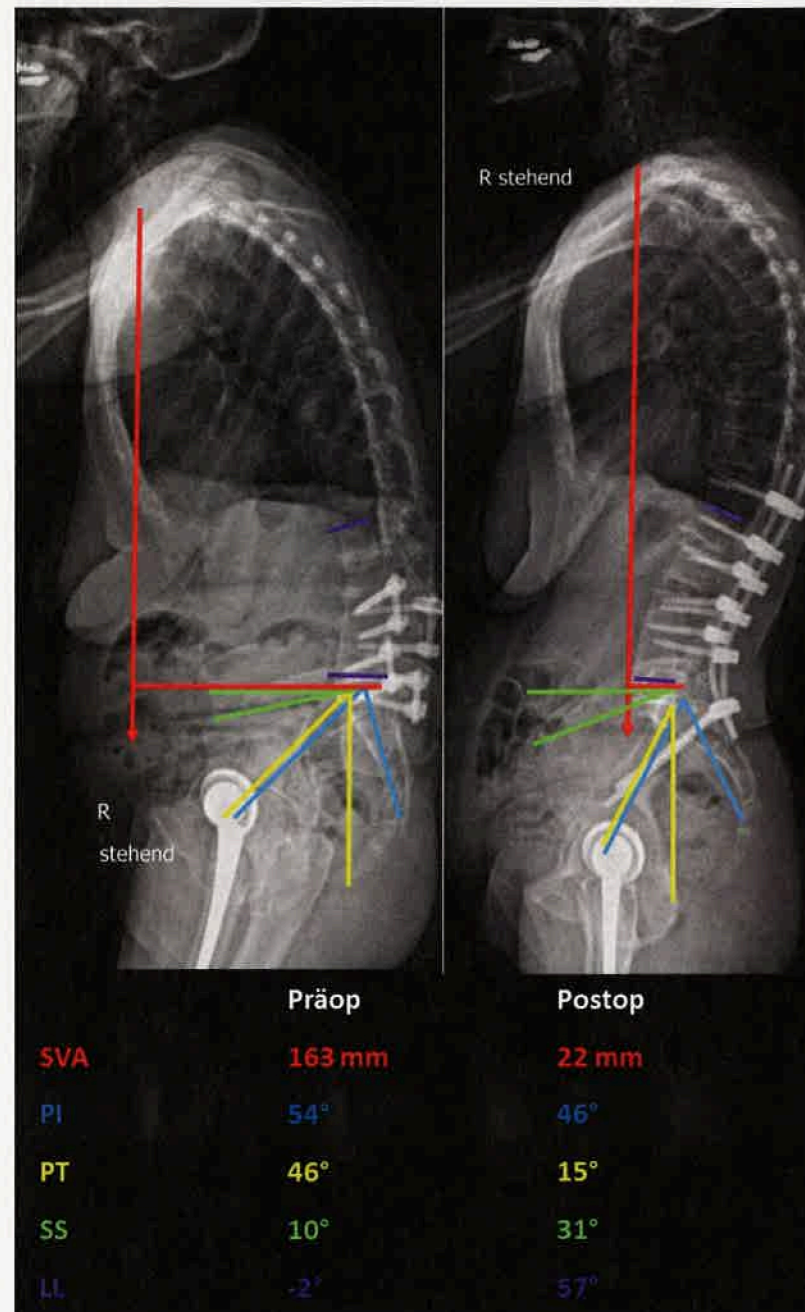


Abbildung 3: Röntgenbild einer Ganzwirbelsäulenuntersuchung (links) bei einem iatrogenen Flatback-Syndrom durch Fusion in Fehlstellung und sowohl klinischer als auch radiologischer sagittaler Dysbalance und (rechts) nach dorsaler Korrekturspondylodese und wieder hergestelltem sagittalem Alignment durch ventrale und laterale Cages, Osteotomien sowie dorsaler Instrumentierung. In der Tabelle unterhalb der Bilder sind die Änderungen der prä- und postoperativen sagittalen Balanceparameter zu sehen. Es ist anzumerken, dass die «pelvic incidence» (PI), wie oben erwähnt, ein fixer Wert ist. Die hier entstandene Abweichung um 8° vor und nach Revisionsoperation entspricht einer Messvarianz, entstanden durch die Rotation in der linken Röntgenaufnahme.

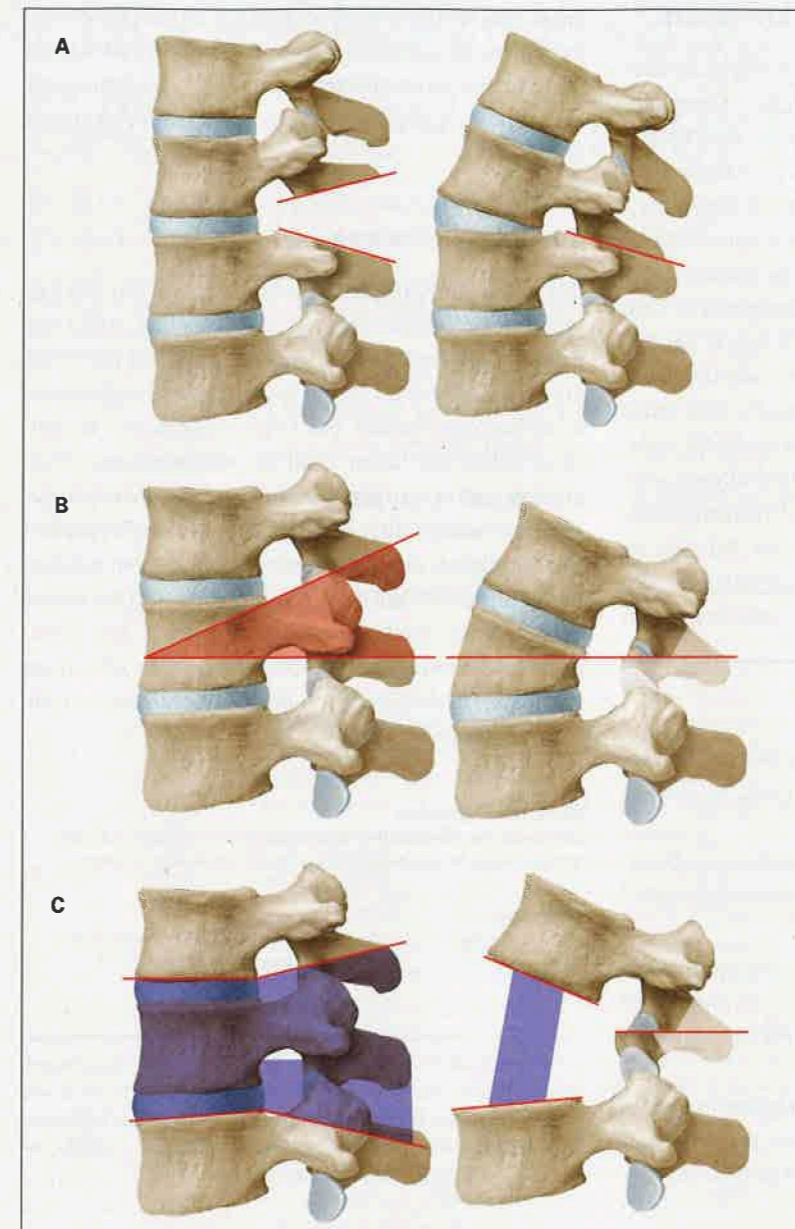


Abbildung 4: Die verschiedenen Osteotomien zur Korrektur einer sagittalen Dysbalance mit technisch unterschiedlichem Anspruch; jeweils links: Ausmass der knöchernen Resektion; rechts: postoperatives Ergebnis (© Universitätsklinik für Neurochirurgie, Inselspital, Bern).

- A)** Osteotomie nach «Smith-Peterson» oder «Ponte»: Beide Techniken sind sehr ähnlich. Durch Entfernung der bewegungslimitierenden Facettengelenke und des interspinösen Bandapparates können 5–15° Lordose pro Segment gewonnen werden. Voraussetzung ist ein bewegliches Segment. Diese Osteotomie ist technisch einfacher durchzuführen und wird meist auf mehreren Segmenten gleichzeitig angewandt. «Smith-Peterson» bezieht sich dabei auf die Lendenwirbelsäule, «Ponte» auf die Brustwirbelsäule. (Grad 1 und 2 nach Schwab) [11].
- B)** Pedikelsubtraktionsosteotomie (PSO): Durch Entfernung eines Keils (beide Pedikel plus Teile des Wirbelkörpers) kann selbst ein bereits fusioniertes, kyphotisches Segment in ein lordotisches umgewandelt werden. Das Verfahren ist technisch anspruchsvoll, verschafft aber bis 35° Lordose pro Segment. (Grad 3 nach Schwab.)
- C)** Wirbelkörperresektion: Sie bietet die maximale Korrekturmöglichkeit (bis zu 60°) durch Entfernung eines ganzen Wirbelkörpers und der angrenzenden Bandscheiben. Dies wird nur bei besonders schweren Fällen verwendet und sollte aufgrund hoher Komplikationsraten nur von entsprechend erfahrenen Deformitätsschirurgen angewandt werden. (Grad 5 nach Schwab.)

schlecht anzuwenden. In diesen Fällen ist von Le Huec und Hasegawa eine Alternative beschrieben worden mit « $LL = 0,5 \times PI + 28$ » [7]. Der Körperschwerpunkt muss soweit nach posterior gebracht werden, dass die SVA nach einer Korrekturspondylodese nach Möglichkeit <5 cm ist, also das Lot von HWK 7 über SWK 1 fällt. Bei adäquater Stellungskorrektur bilden sich auch automatisch die Kompensationsmechanismen zurück. Dies drückt eine PT 20° nach der Operation aus.

Je nachdem, wie viel Korrektur (Relordosierung) eine SD benötigt, kommen unterschiedliche Operationstechniken bei einer langstreckigen Korrekturspondylodese zur Anwendung. Mit verschiedenen Osteotomien (gezielte Durchtrennung von Knochen oder Resektion von Knochenteilen) lässt sich das sagittale Profil nach posterior verlagern (Abb. 4A–C). Dabei werden verkürzende Verfahren an den posterioren Strukturen für die fusionierte Wirbelsäule [11] und verlängernde Verfahren an den anterioren Strukturen für die mobile und nicht versteifte Wirbelsäule [12] unterschieden. Technisch unterschiedlich anspruchsvoll können so entsprechend grosse Korrekturen – bei aber steigenden Komplikationsraten – erreicht werden. Über anteriore oder laterale Zugänge sowie moderne Implantate wie hyperlordotische Cages kann insbesondere die LL weniger invasiv korrigiert werden [13].

Potenzielle Komplikationen und deren Raten bei Korrekturingriffen

Korrekturspondylodese sind anspruchsvolle, lange Operationen mit hohen Blutverlusten und haben entsprechend ihrer Komplexität sowie dem Patientenalter ansteigend hohe Komplikationsraten [14, 15]. In einer Multizenteranalyse der ersten zwei postoperativen Jahre werden bei insgesamt 70% der Patientinnen und Patienten Komplikationen angegeben, davon die Hälfte schwerwiegende [16]. Die Mortalität liegt bei 0,6%. Als häufigste Komplikationen treten Implantatversagen, neurologische Defizite, Anschlussdegenerationen, chirurgische und kardiopulmonale Komplikationen auf.

Um das individuelle operative Risiko bei komplexen spinalen Operationen der ersten 30 Tage postoperativ vorauszusagen, wurden Scores entwickelt, damit die Entscheidungsfindung für solche Operationen objektiviert werden kann [15, 17].

Den hohen Komplikationsraten müssen aber auch die Überlegenheit der Korrekturspondylodese gegenüber einer konservativen Therapie bei SD [18] und die überraschend hohe Patientenzufriedenheit [19–22] bei richtiger Indikation gegenübergestellt werden.

Wie gut ist die Evidenz in der Literatur?

Das Konzept der sagittalen Balance wirkt polarisierend: Sehr invasive Operationen mit hohen Komplikations- und Revisionsraten werden zum Teil apodiktisch mit einer Evidenzlage der Klasse 3 bis 4 gerechtfertigt. Auch wenn viele Studien zur SD Signifikanzen zwischen den untersuchten Variablen, wie zum Beispiel der Wiederherstellung der sagittalen Balance und der damit korrelierenden besseren Lebensqualität [20], zeigen, ist dadurch noch nicht die Kausalität der Zusammenhänge bewiesen. Es existieren nämlich auch Arbeiten, die darauf hindeuten, dass sich nach einer einfachen Dekompression des Spinalkanals die sagittale Balance verbessern kann [23, 24]. Deshalb jede wirbelsäulenchirurgische Behandlung auf die instrumentierte Wiederherstellung der sagittalen Balance zu fokussieren, wäre über das Ziel hinausgeschossen. Die richtige Operationsindikation und -aufklärung im

Korrespondenz:
PD Dr. med.
Christian T. Ulrich
Praxis für Neurochirurgie
Lindenhofspital Bern
Bremgartenstrasse 119
CH-3012 Bern
ch.ulrich[at]hin.ch

Das Wichtigste für die Praxis

- Störungen der sagittalen Balance können mit einer Überbelastung der Haltemuskulatur einhergehen und entsprechend langfristig zu chronischen Beschwerden führen.
- Die stehende Röntgen-Ganzwirbelsäulenaufnahme ist dabei der Goldstandard zur Bestimmung der wichtigsten Parameter der sagittalen Balance.
- Jeder fusionierenden Operation sollte eine Analyse der sagittalen Balance vorausgehen, um iatrogene Fehlstellungen zu vermeiden. Aber es sollte nicht jede sagittale Dysbalance mit einer Korrekturspondylose versorgt werden.
- Die wissenschaftliche Evidenz für aggressive Korrekturoperationen ist aktuell von minderer Qualität bei hoher Komplikationsrate. Daher bedarf es einer kritischen Indikationsstellung und ausführlichen Aufklärung der Patientinnen und Patienten.

Sinne von «primum non nocere» ist deshalb bei diesen Patientinnen und Patienten unbedingt zu diskutieren [25]. Für die interessierter Leserschaft empfehlen wir als weitere Lektüre den Review von Le Huec et al. von 2019 [26].

Zusammenfassung

Der aufrechte Gang ist dem Equilibrium der Wirbelsäule zu verdanken. Deshalb alleine schon ergibt das Konzept der sagittalen Balance Sinn und ist nicht nur ein Hype. Allerdings ist die Evidenzlage für aggressive Korrekturoperationen bei Degeneration der Wirbelsäule nicht von hoher Qualität. Wirbelsäulenchirurginnen und -chirurgen und ihre Patientinnen und Patienten müssen sich kritisch mit der individuellen Notwendigkeit einer aufwendigen operativen Wiederherstellung des sagittalen Alignements und der damit verbundenen Risiken auseinandersetzen. Um iatrogene Fehlstellungen zu vermeiden, sollte allerdings vor jeder Fusionsoperation ein Blick auf die sagittale Balance geworfen werden.

Disclosure statement

Die Autoren haben deklariert, keine finanziellen oder persönlichen Verbindungen im Zusammenhang mit diesem Beitrag zu haben.

Literatur

Die vollständige Literaturliste finden Sie in der Online-Version des Artikels unter <https://doi.org/10.4414/smfm.2021.08814>.

Ein medizinisches Schlaglicht der Schweizerischen Gesellschaft für Neurochirurgie zu diesem Thema ist letztes Jahr im *Swiss Medical Forum* erschienen: Jost G. Sagittale Balance: Indikation für Wirbelsäulenoperationen? *Swiss Med Forum*. 2020;20(15-16):256-8. doi.org/10.4414/smfm.2020.08501.