

Teil 2: Bisswunden, Diagnostik, Therapie

Infektionen der Hand

Korrekte Diagnostik und eine rasch eingeleitete, adäquate Therapie sind für einen guten Verlauf entscheidend. Die Ultraschalldiagnostik verbessert die Infektdiagnostik und sollte noch häufiger eingesetzt werden: Sie kann u.a. Flüssigkeitskollektionen, Fremdkörper, Kristalle oder Gelenkergüsse zeigen. Bisswunden sind häufig, enden aber meist nicht im Infekt. Die nekrotisierende Faszitis verläuft oft tödlich – notfallmässige Diagnose und chirurgische Behandlung sind entscheidend.

Léna Dietrich^{a,d,*}, Isabell Berner^{b,d,*}, Tatjana Pastor^a, Lena Fuest^a, Damian Sutter^a, Urs Genewein^b, Laetitia Guarino^c, Lisa Schmid Thurneysen^e, Sonja Nisslé^f, Charles Béguelin^{g,h}, Regula Capaulⁱ, Anne Meynard^k, Luca Seitz^l, Rainer Egli^m, Renato Frickerⁿ, Esther Vögelin^a, Philip Tarr^d

^a Universitätsklinik für Hand- und periphere Nerven Chirurgie, Inselspital, Universitätsspital Bern, Universität Bern; ^b Chirurgische Klinik für Traumatologie und Handchirurgie, Gesundheitszentrum Fricktal AG, Spital Rheinfelden; ^c Universitätsklinik für Plastische Chirurgie, Inselspital, Universitätsspital Bern, Universität Bern; ^d Medizinische Universitätsklinik, Infektiologie und Spitalhygiene, Kantonsspital Baselland, Bruderholz, Universität Basel; ^e Medizinische Klinik, Gesundheitszentrum Fricktal AG, Spital Rheinfelden; ^f Notfallzentrum, Kantonsspital Baselland, Bruderholz; ^g Universitätsklinik für Infektiologie, Inselspital, Universitätsspital Bern, Universität Bern; ^h Service de Médecine Interne et des Maladies Infectieuses, Centre hospitalier, Bienne; ⁱ FMH Allg. Innere Medizin, 8050 Zürich; ^k Médecine Générale FMH, Centre Médical de Lancy GE; ^l Universitätsklinik für Rheumatologie und Immunologie, Inselspital, Universitätsspital Bern, Universität Bern; ^m Department of Diagnostic, Interventional and Pediatric Radiology, Inselspital, Universitätsspital Bern, Universität Bern; ⁿ Leonardo Ärzte für Orthopädie und Traumatologie, Handzentrum, Hirslanden Klinik Birshof, Münchenstein BL

* equal contribution

Bissverletzungen – wie gefährlich sind sie?

Die meisten Bissverletzungen enden nicht im Infekt [126, 127]. Dennoch erfolgt oft eine präemptive Antibiotikaphylaxe, insbesondere bei Menschen- und Katzenbissen (Tab. 4) [128].

Diagnostik

Schmerzhafte Fingerbeere – was steckt dahinter?

Herpes, Paronychie und Abszess können ähnlich aussehen. Beim Palpieren ist die Fingerbeere bei Herpes weich, beim Abszess deutlich gespannt [6]. Bei Paronychie und Abszessen ist die Inzision therapeutisch, beim Herpes ist sie kontraindiziert (cave: bakterieller Superinfekt!). Im Zweifelsfall engmaschig (12–24 h später) nachkontrollieren.

Gerötetes, geschwollenes Handgelenk – septische Arthritis?

Eine septische Arthritis wird oft vermutet, aber nur selten (5% der Verdachtsfälle) bestätigt [63]. Keine Bakterien in der Mikroskopie oder negative Kulturen aus Gelenkpunktion schliessen eine septische Arthritis nicht aus, machen sie aber unwahrscheinlich [159].

Hilft eine Blutuntersuchung?

Nicht immer. Bei CRP >100 mg/l ist eine bakterielle Infektion oder eine Kristallarthropathie (Gicht, Pseudogicht) wahrscheinlich [160, 161]: Das CRP steigt bei Infektion, aber auch bei Inflammation, Verbrennung, Trauma, Tumor [162]. Normales CRP und Differentialblutbild schliessen einen Infekt nicht aus, z.B. bei lokal abgekapselten Infekten, Immunsuppression; oder die Situation ist nicht-infektiös (z.B. Tenosynovialitis) [2, 23, 163, 164]. Bei Beugeschenscheidenphlegmonen können die Entzündungswerte tief sein, dennoch braucht es frühzeitig und niederschwellig die Handchirurgie. Vorsicht: Das CRP steigt erst nach 6–24 h [165] und soll nicht als alleiniges Diagnosemittel verwendet werden. Als Verlaufsparemeter ist es aussagekräftiger [162].

Und postoperativ?

Das CRP steigt postoperativ auch ohne Infekt oft an (Peak am 2. oder 3. postoperativen Tag). Ein nach 5 bis 7 Tagen erhöhtes oder wieder steigendes CRP und Fieber legt einen Infekt nahe. Entscheidend ist der Schmerz und der Befund im Operationsgebiet – das CRP hat eine untergeordnete Rolle.

Infektiologie-Serie

Infektionen und Immunabwehr sind in der Praxis wichtige Themen. Sie bieten hervorragende Gelegenheiten zu interdisziplinärer Zusammenarbeit, Überprüfung von gängigen Konzepten und Integration komplementärmedizinischer Sichtweisen. Philip Tarr ist Internist und Infektiologe am Kantonsspital Baselland und leitet das Nationale Forschungsprojekt NFP74 zu Impfskepsis. Ihm liegt viel an einer patientenzentrierten Medizin und an praxisrelevanten Artikeln, die wir in der Folge in *Primary and Hospital Care* regelmässig publizieren werden.



Was nützt ein Ultraschall?

Ultraschall kann u.a. eine Flüssigkeitskollektion, einen nicht röntgendichten Fremdkörper, Kristalle oder einen Gelenkerguss zeigen [166, 167] und so zur Infektdiagnostik beitragen [168, 169]. Bei Verdacht auf Fremdkörper ist Ultraschall die Untersuchung der Wahl (siehe Abb. 1) [170]. Ultraschall führte bei >50% der dadurch beurteilten Abszesse zur Therapieanpassung [169]. Bei einer Tenosynovialitis zeigt sich Flüssigkeit in der Sehnenscheide mit synovialer Verdickung und erhöhter Vaskularität [171]. Die Ultraschall-Diagnostik der Hand ist sehr untersucherabhängig [170].

Wann bekommt mein Patient Fieber?

Fieber weist auf Infektion hin, kann aber auch bei nicht-infektiösen rheumatischen Erkrankungen (z.B. CPPD) auftreten. Wichtig: Auch ohne Fieber kann ein schwerer Infekt vorliegen [2, 23].

Infizierte Wunde – wann soll ich einen Wundabstrich oder eine Biopsie machen?

Wir raten von oberflächlichen Wundabstrichen ab: Die Kultur zeigt oft klinisch irrelevante, kolonisierende Hautkeime (z.B. *Staph. epidermidis*) [18, 172]. Intraoperativ entnommene Biopsien mit bakteriologischer und histologischer Untersuchung sind zu empfehlen [148].


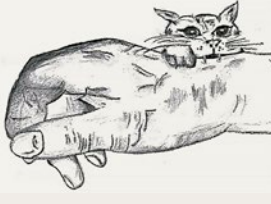



Wann brauche ich ein Röntgen?

Eigentlich immer: niederschwellig durchführen, insbesondere bei Abszess oder komplexen Situationen wie Osteomyelitis, nach Knocheneingriff wie Osteosynthese, Arthrodeese oder Prothese. Röntgenbilder können potenzielle Fremdkörper (Abb. 3), Frakturen oder Luxationen zeigen. Eine Osteomyelitis ist allerdings erst relativ spät (2–3 Wochen) erkennbar [173]. Typische Zeichen sind dann: Osteolyse, Osteopenie, Osteosklerose, periostale Reaktionen [13, 34].

Wann braucht es ein MRI?

Das MRI kann eine Osteomyelitis früher zeigen, während das Röntgenbild noch unauffäl-

Tabelle 4: Infekt nach Hunde-, Katzen- und Menschenbiss.

	Hundebiss	Katzenbiss	Menschenbiss
			
Ursache, Häufigkeit	<ul style="list-style-type: none"> • 50–80% aller Bisse [53, 129–131], davon ca. 45–65% an Hand und Handgelenk [130, 131] • >50% sind Kinder <12 Jahren [53, 132] • Tiefe Infektionsrate (2–20%) [129, 130] 	<ul style="list-style-type: none"> • <30% aller Bisse [130], davon ca. 45–65% an Hand und Handgelenk [130, 131] • Hohe Infektionsrate (>50%) [20, 129, 133, 134] 	<ul style="list-style-type: none"> • Ca. 2–10% aller Bisse [130, 135] • Infektionsrate 20–25% [130]
Klinik	<ul style="list-style-type: none"> • Grosse, breite Zähne, Reissverletzungen → ärztliche Vorstellung oft <i>unmittelbar, ohne</i> Infekt • Erreger nicht tief im Gewebe 	<ul style="list-style-type: none"> • Ärztliche Vorstellung oft <i>verspätet, mit</i> Infekt • Dünne, lange Zähne, unscheinbare Verletzungen, Wunden verschliessen sich • Erreger tief im Gewebe 	<ul style="list-style-type: none"> • Ärztliche Vorstellung oft verspätet (Scham) • Falsche Schilderungen • initial oft geringe Symptomatik → Unterschätzung der Gefährlichkeit
			
Lokalisation Hand	<ul style="list-style-type: none"> • Ca. 50% der Infekte nach Hundebiss [136] 	<ul style="list-style-type: none"> • Ca. 63% der Infekte nach Katzenbiss [136] 	<ul style="list-style-type: none"> • V.a. Faustschlagverletzung gegen Zahnreihe des Gegners [137, 138] • Typisch über dominantem Mittelfinger MCP
Diagnostik	<ul style="list-style-type: none"> • Menschenbiss: Flexionsstellung der Finger oder des Handgelenkes während des Bisses, Verlagerung der verletzten Strukturen bei Streckung • Röntgenbild: Fremdkörper (Zahnstück), Fraktur; bei V.a. Osteomyelitis zusätzlich MRI • Ohne Infektzeichen ist eine mikrobiologische Diagnostik unnötig [139]. • Bei möglichen Gelenks-/Sehnen-/Knochenläsionen frühzeitig chirurgische Exploration erwägen. 		
Therapie/Prävention	<ul style="list-style-type: none"> • Immer spülen, niederschwellig eröffnen (Lokalanästhesie): Débridement, Fremdkörperentfernung (Zähne) [140] • bei verzögerter Vorstellung/fortgeschrittenem Infekt: im Operationssaal, mikrobiologische Diagnostik (<i>Pasteurella</i>-Spezies: ca. 50% bei Hundebiss, 75% bei Katzenbiss) [141] • Ruhigstellung • Nachkontrolle wichtig • Antibiotikatherapie: siehe Text • Tetanus-Auffrischung: <i>Bei jeder offenen, tiefen, verschmutzten, komplexen Verletzung und fehlendem/unklarem Schutz. Auffrischung gemäss Schweizer Impfplan alle 20 Jahre (Alter von 25 bis 64 Jahren), bzw. alle 10 Jahre (Alter ≥65 Jahren). Tetanus-Immunglobulin nur bei Hochrisikowunden PLUS weniger als 3 (oder unbekannter Anzahl) früheren Tetanus-Impfdosen</i> [212]. • Bei Gelenks-/Sehnen-/Knocheninfekt: verlängerte Antibiotikatherapie, Rücksprache [63, 142–144] • Speziell Menschenbiss: Postexpositionsprophylaxe für HIV erwägen (Rücksprache), Hepatitis-B-Auffrischimpfung • Speziell streunender Hund/unbekannter Besitzer: Postexpositionsprophylaxe Tollwut erwägen 		
Mögliche Folgen	<ul style="list-style-type: none"> • Sepsis, Tenosynovitis, septische Arthritis, persistierende Steifigkeit [145], erhöhtes Risiko für Osteomyelitis [145, 146] • Menschenbissinfekt: Bei später Vorstellung (>8 d) schlechte Verläufe, Amputationsrate fast 20% [147] 		

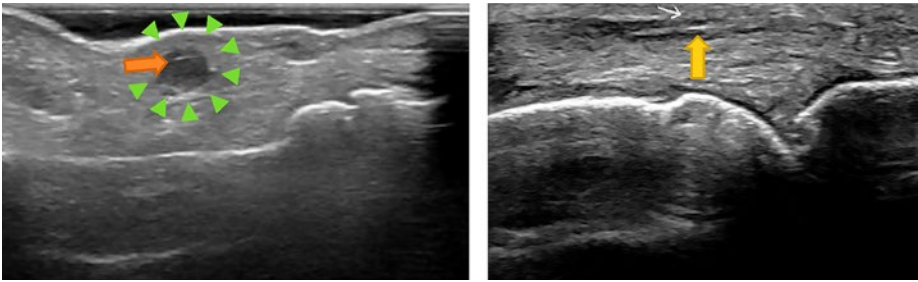


Abbildung 1: Hyperechogener Fremdkörper (links Holzsplitter, orangefarbener Pfeil; rechts Rosendorn, gelber Pfeil). Die umgebende hypoechogene Raumforderung links (grüne Pfeilspitzen) entspricht einem Fremdkörpergranulom.

lig ist [34, 58]. Ausserdem ist das MRI bei entzündlichen/reaktiven Veränderungen den anderen Modalitäten überlegen [174]. Aber: Falsch-positive Osteomyelitis-Diagnosen können ab und zu auftreten (z.B. wegen Bewegungsartefakt) [175], und das MRI ist postoperativ monatelang nicht verwertbar.

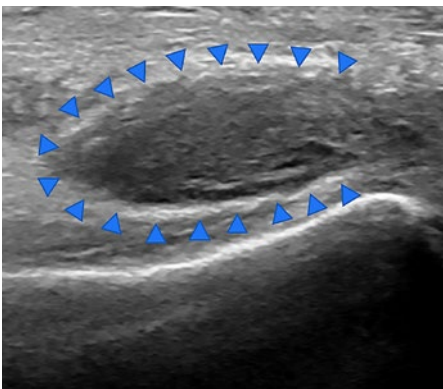


Abbildung 2: Sonographische Darstellung eines Abszesses palmar im Handgelenk über M. pronator quadratus im Parona-Raum (blaue Pfeilspitzen) als inhomogene hypoechogene Raumforderung mit Binnenechos.

Wann muss ich bei penetrierenden Verletzungen an Fremdkörper denken?

Immer [176]. Die Anamnese kann Hinweise geben, z.B. Verletzungen an zerbrochenem Glas oder Splitter um die Wunde herum nach Verletzungen in der Metall- und Holzverarbeitung, bei Verkehrsunfällen (Glas) oder Umgang mit Tieren (Bisse, Stacheln) [177]. Mehr als ein Drittel der Fremdkörper werden verpasst [178]. V.a. für nicht röntgendichte Fremdkörper (Holz, Kunststoff) kann der Ultraschall [179, 180] oder das CT hilfreich sein [181]. Fremdkörper aus Metall und das meiste Glas (abhängig vom Bleigehalt) sind röntgendicht [179]. Mehr als die Hälfte der Fremdkörper sind aus Metall, gefolgt von Glas und Holz [182]. Grosse Fremdkörper sind einfacher zu entfernen als kleine [183].

Was passiert mit verpassten Fremdkörpern?

Fremdkörper sind zwar selten, können aber Zellulitis, chronische Entzündung und Osteomyelitis zur Folge haben [84]. Die Mehrheit der Patientinnen und Patienten erinnern sich an das verursachende Trauma und liegen mit

ihrem Verdacht eines verbliebenen Fremdkörpers oft richtig. Meist braucht es eine operative Entfernung [84]. Biologische Fremdkörper (Holz, Dorn) zersetzen sich im Gewebe, wohingegen Glas und Metall abgekapselt werden. Holz muss daher schneller entfernt werden als Metall/Glas. Reizlos eingeheilte kleinere Metall- oder Glassplitter können belassen werden.

Wann ist es «nur» ein Handekzem?

Das Handekzem ist weitverbreitet und oft multifaktoriell; es kann durch endogene (Atopie) und exogene (irritative/allergische) Faktoren begünstigt werden [184]. Klinisch zeigen sich vesikuläre, erosive, hyperkeratotische und/oder schuppige Hautläsionen. Die Therapie soll topisch (Kortikosteroide, Immunmodulatoren) gestartet und immer mit rückfettender, pflegender Creme kombiniert werden. Falls Eskalation nötig: Rücksprache (topisch hochpotente Steroide plus Phototherapie oder Immunsuppressiva) [184, 185]. Prävention via Allergenvermeidung (z.B. Chrom in Zement, Nickel in Schmuck), Berufsberatung für Atopiker, Gebrauch von Feuchtigkeitscremes und Handschuhen [186].

Therapie

Die meisten Handinfektionen können initial mit Schonen und Hochlagern wirksam behandelt werden: Reduktion von Schmerzen und Schwellung [139], ergänzt durch eine Schiene zur Ruhigstellung, Antibiotika (nur bei klarer Indikation) und/oder operative Intervention (Abb. 5) [129]. Für den Behandlungserfolg ist eine frühe [187] und korrekte Therapie entscheidend [10].

Wie immobilisiere ich Hand und Finger?

So wenig wie möglich und nur so viel wie nötig. Bei Fingerinfekt ist eine Fingerschiene ausreichend. Bei Beugesehneninfektionen, Infekten im Bereich MCP-Gelenk und proximal davon erfolgt die Ruhigstellung in Funktionsposition (Intrinsic-Plus) (Abb. 6): DIP 0° Flexion, PIP 0° Flexion, MCP 60°–80° Flexion, Handgelenk 25° Extension) Bei falscher oder überflüssiger Ruhigstellung können Kontrakturen entstehen [6].

Welche lokalen Massnahmen sind hilfreich?

Sanfte (ohne Druck), aber grosszügige Spülung von offenen Wunden mit NaCl 0,9% oder Ringerlaktat (keine Desinfektionsmittel und kein Octenisept® oder Prontosan®, dies kann zu weiterer Gewebeschädigung führen), Entfernung von Fremdkörpern und Desinfektion. Warme feuchte Umschläge können den Heilungsprozess unterstützen und z.B. bei Parony-

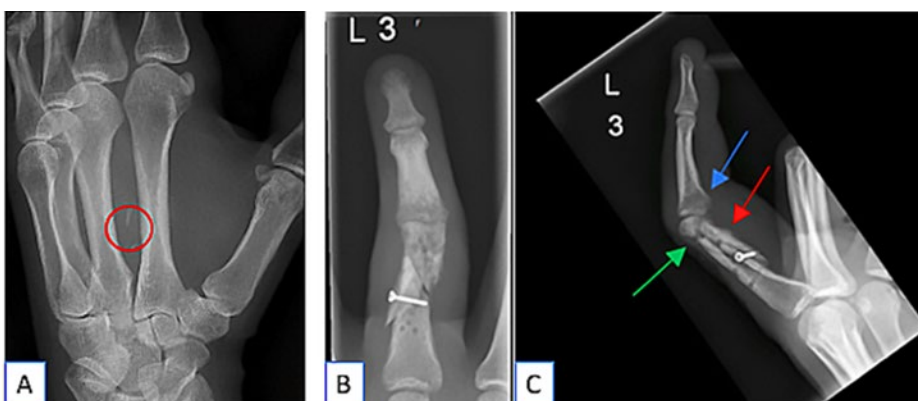


Abbildung 3: Röntgendichter Glassplitter (links), Grundphalanxfraktur mit Osteomyelitis (rechts).

A: Röntgendichter Glassplitter zwischen Os metacarpale II und III. **B und C:** Nach mehreren Wochen ohne Konsolidierung der Fraktur (z.B. grüner Pfeil) und nun partieller Osteosynthesematerialentfernung (residuale Bohrlöcher) bei Anzeichen einer Osteomyelitis: Osteolysen und lamelläre Periostreaktion (roter Pfeil) am distalen Ende der Grundphalanx; durch Zellulitis und Ödem bedingte Weichteilschwellung und umschriebene Osteopenie an der Mittelphalanx (blauer Pfeil) als Zeichen einer Umgebungsreaktion.

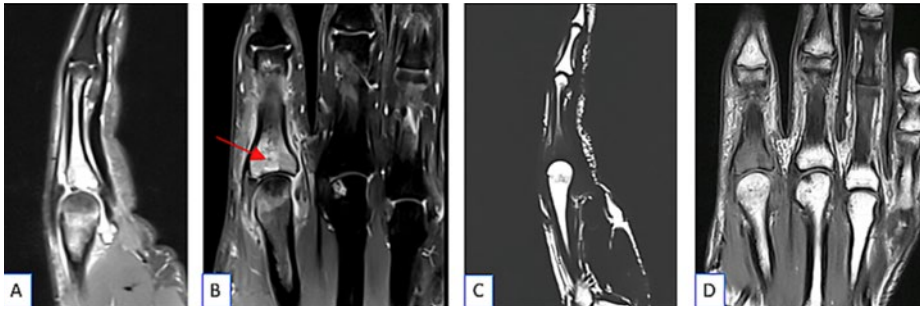


Abbildung 4: Osteomyelitis im MRI.

A und **B**: Hyperintenses Knochenmarksignal in einer flüssigkeitssensitiven Sequenz (STIR/TIRM) als Zeichen eines Knochenmarködems (Bild links), **C** und **D**: Hypointenses Knochenmarksignal in der T1-Wichtung als Zeichen einer Verdrängung des fetthaltigen Knochenmarks (Bild rechts). Die beiden Befunde in Kombination weisen auf eine Osteomyelitis hin.

chie Schmerzen lindern [6]. Bei Paronychie oder Panaritium Baden in Wundspüllösung (z.B. Prontosan®).

Wann braucht es Inzision und Drainage?

Insbesondere bei gut abgrenzbaren Infekten (Abszess) und bei Beugesehnenscheideninfektion, nicht aber bei frühen, milden oder diffu-

sen Infekten ohne Abszess (z.B. Zellulitis) [188] – ausser bei fehlender Besserung innert 12 bis 24 Stunden [6]. Die ultraschallgesteuerte Abszesspunktion ist der konventionellen Inzision und Drainage nicht überlegen [189].

Wann soll ich Antibiotika verordnen, und welche?

Siehe Kasten 1. Antibiotika sind empfohlen [192] bei Zellulitis/Phlegmone und zusätzlich zur Inzision und Drainage bei schwer kranken oder sehr alten oder geschwächten Patientinnen und Patienten, bei ausgedehnter Erkrankung (z.B. mehrere Infektherde), bei klinischer Verschlechterung, Fieber, Immunsuppression, bei inkomplett/schwierig zu drainierendem Abszess oder fehlender Besserung nach Inzision/Drainage. Im Zweifelsfall erfolgt die Antibiotikatherapie zu Beginn intravenös [137], z.B. im Rahmen einer Kurzhospitalisation.

Antibiotikatherapie bei Bissen?

Siehe Kasten 1.

Braucht es bei einem kleinen Abszess (<5 cm [193]) nach Inzision und Drainage wirklich Antibiotika?

Nein – grossangelegte Untersuchungen zeigen, dass die Gabe von oralen Antibiotika nach Inzision und Drainage von unkomplizierten Abszessen weder die frühe Heilungsrate (7–10 Tage) verbessert noch die Rezidivrate nach 30–90 Tagen senkt [193–197], auch nicht bei

Tabelle 5: Worst Case: Nekrotisierende Faszitis – selten, aber teils tödlich.

Klinik	<ul style="list-style-type: none"> • «Höllischer Schmerz», korreliert nicht mit klinischem Befund • Harte Zeichen [20, 148, 149]: hämodynamische Instabilität [150], teilweise Hautnekrose und Krepitus • Haut teils ausgespart – erschwert Diagnose, eventuell Bullae (DD Streptokokken-Zellulitis) 	
Präoperativer Befund	Präoperativer Befund mit ausgeprägter Schwellung/Rötung und Nekrose über der mittleren Phalanx.	Intraoperativ: distal bereits thrombotisierte Gefässe/ Nekrose
Prädiktoren	<ul style="list-style-type: none"> • Natrium <135, Leukozytose >15400 [151, 152] • Risikofaktoren: Diabetes, Adipositas, pAVK, Chronische Niereninsuffizienz, Alkohol, Operationen, Trauma/Hautverletzung 	
Diagnostik	<ul style="list-style-type: none"> • Klinisches Erscheinungsbild • LRINEC-Score: Laborchemischer Score (CRP, Leukozyten, Hämoglobin, Natrium, Kreatinin, Glucose) [59] hat hohen prädiktiven Wert – im Zweifel immer operative Therapie • Bildgebung: Luftschnitte • Beweisend: Faszienbiopsie, daher im Zweifel notfallmässig in den OP 	
Erreger	<ul style="list-style-type: none"> • Streptokokken Gruppe A [46], Immunsuppression/Diabetes: polymikrobiell [34] 	
Therapie	<ul style="list-style-type: none"> • Sofortige notfallmässige Operation! (Mortalität steigt in den ersten 24 h um Faktor 9) • Ausgiebiges Débridement, regelmässige 2nd, 3rd Looks alle 24–48 h [34], Infektiologisches Konsil • Empirische Antibiotika: 1. Wahl: Amoxicillin-Clavulanat, 3 × 2,2 g i.v. PLUS Clindamycin 3 × 900 mg i.v.; 2. Wahl: Bei milder Penicillinallergie: Ceftriaxon, 1 × 2 g i.v. PLUS Clindamycin, 3 × 900 mg i.v. • Bei Reiseanamnese: zusätzlich MRSA abdecken • Vibrio-Verdacht (rasch voranschreitend, nach Salzwasser-Exposition, hämorrhagische Hautläsion/Sepsis): Minocyclin PLUS Fluoroquinolon oder 3. Generation Cephalosporin [66] 	
Intraoperativ	<ul style="list-style-type: none"> • Spülwasser-ähnliche Flüssigkeitsstrassen entlang der Faszie (Dishwater-Phänomen) bestätigen die Diagnose. 	
Prognose	<ul style="list-style-type: none"> • Auch bei adäquater Therapie Amputationsraten und Mortalität bis zu je 25% [152–155] • Einzige Möglichkeit zur Verbesserung dieser Raten: frühzeitige und aggressive Therapie [156] 	
Epidemiologie	<ul style="list-style-type: none"> • Häufigkeit: 0,4–0,53/100000 pro Jahr [155, 157], Inzidenz steigend [158] 	

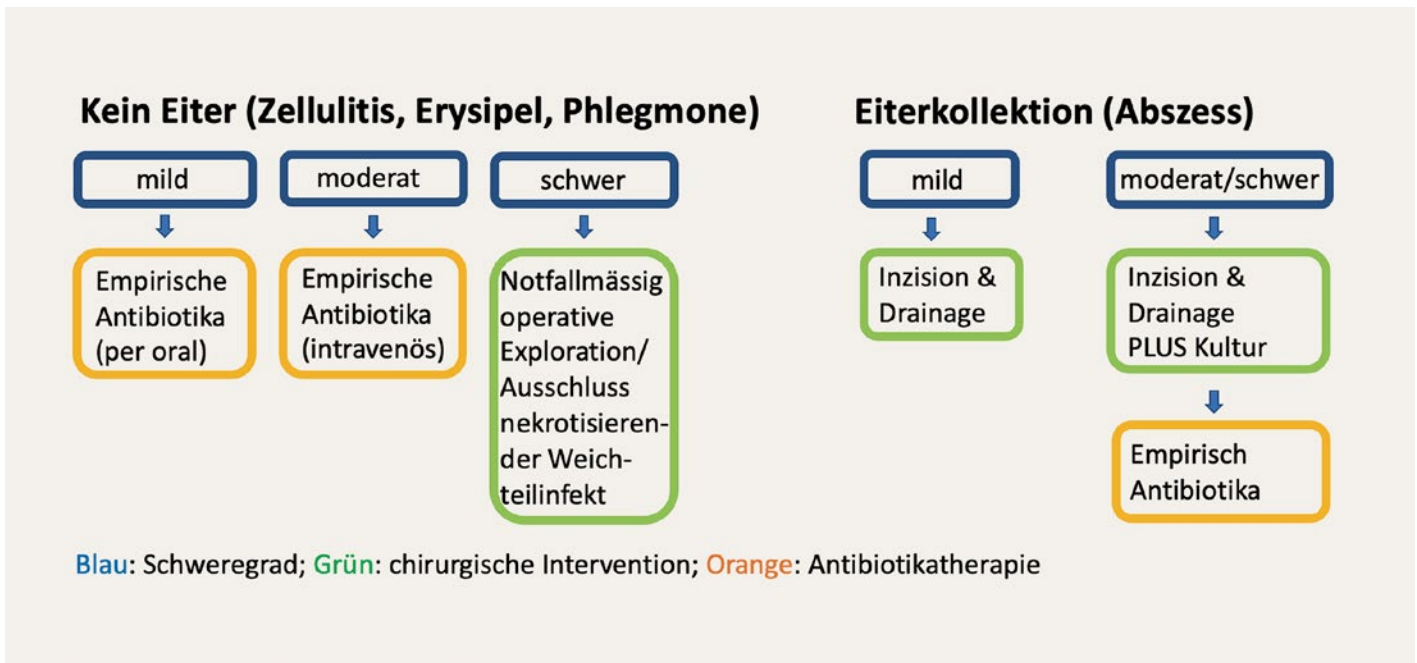


Abbildung 5: Management von Handinfekten [22].

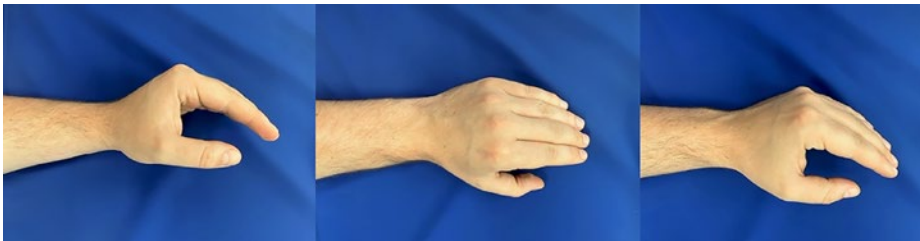

Abbildung 6: Funktionsposition.

Funktionsposition Handgelenk in 25° Extension, MCP-Gelenke in 60°–80° Flexion, PIP-Gelenke in 0° Flexion, DIP Gelenke in 0° Flexion

Kindern [198, 199]. Zwei neuere Studien zeigen zwar einen Vorteil der Antibiotikatherapie, aber der Nutzen war eher klein, die Therapie-dauer (10 Tage Clindamycin oder Cotrimoxazol) eher lang, und schwere Verläufe traten auch ohne Antibiotika nicht auf [191, 200]. Daher: Antibiotika nur bei Fieber, schlechtem Allgemeinzustand oder Zellulitis um den Abszess.

Wann lasse ich die Wunde nach Abszess-Entlastung offen?

Bei Zweifel an vollständiger Entleerung, bei chronischen Hautläsionen (infizierte Talgzysten) oder bei unkontrolliertem systemischem Infekt (Lymphknotenschwellung) [28, 33]. Wunden >2 cm, insbesondere in kosmetisch relevanten Regionen, sollen (über Drainagen) direkt verschlossen werden (kürzere Heilungsdauer, besseres Resultat, Rezidive nicht häufiger) [38].

Wann soll ich Blutkulturen abnehmen?

Bei Fieber oder Zeichen einer Sepsis.

Prophylaktische Antibiotikatherapie vor Abszess-Spaltung?

Eine systemische Bakteriämie nach Abszess-Entlastung ist selten [201]. Die Antibiotikaprophylaxe wird nur bei Herzklappenvitien empfohlen (also wenn auch bei Zahnintervention eine Antibiotikaprophylaxe indiziert ist) [202].

Zugsalbe – hilfreich?

Ein kontroverses Thema. Bei lokaler Applikation von Zugsalbe könnte ein Furunkel schneller aufplatzen und sich so entleeren [203]. Zugsalben enthalten Ammoniumbituminosulfonat. In der Schweiz wird überwiegend Leucen® (zugelassen für Abszesse, Furunkel, Paronychie oder bei Spriessen) oder Ichtholan® verwendet. Kontraindikation sind offene Wunden/Haut (ätherische Öle reizen das Gewebe und brennen). Zudem führen Zugsalben oft zu Hautverfärbungen, sodass die Beurteilung der Rötung erschwert sein kann.

Kasten 1: Antibiotika bei Handinfekten.

Die Antibiotikatherapie ist meist empirisch, also ohne dass der verursachende Erreger bekannt ist.

- Antibiotikum der Wahl: meist Amoxicillin-Clavulanat (3 × 1 g p.o. für 5–7 Tage).
- Bei milder Pencillinallergie (kein Nesselfieber, keine Schwellung der Schleimhäute): Cefuroxim 3 × 1,5 g i.v. (5–7 Tage).
- bei schwerer Betalaktamallergie: Clindamycin 3 × 300–450 mg p.o. (5–7 Tage). Achtung, Clindamycin hat ein enges Spektrum (bei Bissverletzungen nicht ausreichend, siehe unten).
- Intravenös: Amoxicillin-Clavulanat 3 × 1,2g oder Cefazolin 3 × 2g i.v. (Achtung: enges Spektrum).

Antibiotika bei Bissen

Wahl ist ebenfalls Amoxicillin-Clavulanat (3 × 1 g p.o., für 3–7 Tage planen; Dauer je nach Verlauf), auch präemptiv (d.h. ohne apparenten Infekt, z.B. nach Katzenbiss).

- Tierbiss: *Pasteurella* ist mit Clindamycin oder Cefazolin allein nicht oder ungenügend abgedeckt! Daher bei milder Penicillinallergie: Cefuroxim 2 × 500 mg p.o. PLUS Clindamycin: 3 × 450 mg p.o.
- Bei schwerer Penicillinallergie: Ciprofloxacin 2 × 500 mg p.o. PLUS Clindamycin 3 × 450 mg p.o. alternativ: Doxycyclin: 2 × 100 mg p.o., Moxifloxacin: 1 × 400 mg p.o.

Was mache ich bei klinischer Verschlechterung oder fehlendem Ansprechen nach Antibiotika-Start?

Eine initiale Verschlechterung ist erst mal nichts Ungewöhnliches – auch dem besten Antibiotikum müssen wir 48–72 h Zeit geben, bis es wirkt und sich eine deutliche Besserung zeigt [18]. Aber: Antibiotikadosis überprüfen (Amoxicillin + Clavulansäure 3 × 625 mg scheint uns zu tief dosiert – wir bevorzugen 3 × 1 g). Im Zweifelsfall Patientin oder Patienten reevaluiert oder zuweisen. Wir empfehlen keine tentativen Steroidtherapien.

Sind topische Antibiotika sinnvoll?

Ein schwieriges Thema [204, 205]. Eine lokale Therapie mit Fusidinsäure (z.B. Fucidin®/Fucicort® Creme/Salbe) kann bei milden, oberflächlichen Infekten wirksam sein [205, 206], denn sie erreicht hohe lokale Konzentrationen und ist eng im Spektrum (v.a. grampositive Keime wie Staphylo- und Streptokokken). Fu-

sidinsäure penetriert zwar kaum intakte Haut, Hautentzündungen erlauben aber die Penetration durch die Hornschicht hindurch (z.B. bei Paronychie, Follikulitis, Furunkel) [207]. Allergien und Kreuzallergien mit anderen antibakteriellen Wirkstoffen sind selten. Aber auch topische Antibiotika fördern die Resistenzentwicklung z.B. bei *S. aureus* [208–211].

Was beinhaltet eine gute Nachsorge?

Engmaschige Kontrollen (ev. täglich) und Instruktion zum Selbsttraining. Essenziell sind rasche Schienen-Entwöhnung und Ergotherapie zur Verhinderung von Steifigkeit und Kontrakturen [9]. Aber auch bei optimaler Therapie können Kontrakturen vorkommen [55] – eventuell nach Abklingen des Infekts eine Tenolyse (je nach Infektlokalisation: Tenarthrolyse) erwägen (frühestens nach 6 Monaten respektive wenn das passive und aktive Bewegungsausmass deutlich divergieren, d.h. >10–20° pro Gelenk) [3].

Wann braucht es eine Tetanus-Auffrischung?

Siehe Tabelle 4.

Korrespondenz

Prof. Philip Tarr
Medizinische Universitätsklinik
Kantonsspital Baselland
CH-4101 Bruderholz
[philip.tarr\[at\]unibas.ch](mailto:philip.tarr[at]unibas.ch)