

Actualités des centres régionaux de pharmacovigilance

# Lésion tissulaire locale après rinçage de la plaie sous pression avec un antiseptique

Dr méd. Lena Fuest<sup>a</sup>, M. pharm. Sarah Banholzer<sup>b</sup>, Prof. Dr méd. Manuel Haschke<sup>b</sup>, Prof. Dr méd. Esther Vögelin<sup>a</sup>, PD Dr méd. et phil. Stefan Weiler<sup>b,c</sup>

Inselspital, Universitätsspital Bern, Bern: <sup>a</sup> Universitätsklinik für Plastische- und Handchirurgie, <sup>b</sup> Klinische Pharmakologie & Toxikologie, Universitätsklinik für Allgemeine Innere Medizin; <sup>c</sup> Institut für Pharmazeutische Wissenschaften, Eidgenössische Technische Hochschule (ETH), Zürich

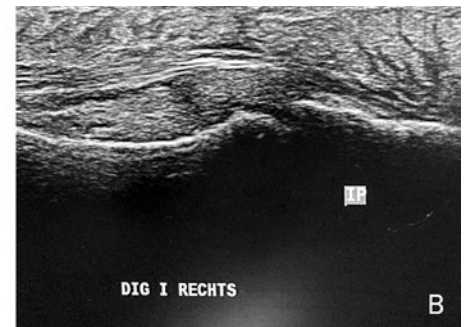
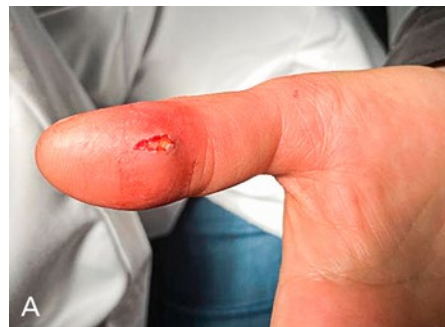## Le cas clinique

Une patiente d'une quarantaine d'années, en bonne santé et sans allergies connues, s'est présentée le jour même chez son médecin traitant après une morsure de chat à l'extrémité du pouce droit. Une incision et un lavage de la plaie (profondeur non documentée) ont été réalisés dans le cabinet du médecin de famille. Le lendemain, la patiente a été adressée au service des urgences par son médecin de famille en raison de douleurs grandissantes et d'un gonflement croissant. Au cours de l'entretien téléphonique, le médecin de famille a fait état du régime de traitement déjà établi, à savoir l'immobilisation et le début d'un traitement antibiotique avec de l'amoxicilline/acide clavulanique 3 × 1 g par voie orale (médication concomitante, cf. tabl. 1). Selon le médecin traitant, le rinçage de la plaie avait été réalisé avec une solution de dichlorhydrate d'octénidine et de phénoxyéthanol (Octenisept®).

Lors de l'admission aux urgences, la patiente s'est plainte de fortes douleurs au niveau de tout le pouce, avec une nette sensation de tension, malgré un traitement analgésique par voie orale établi. Sur le plan clinique, l'extrémité du doigt était nettement indurée et enflée de manière diffuse, avec une douleur à la pression ubiquitaire et une légère rougeur s'étendant jusqu'à l'articu-

lation métacarpo-phalangienne I (fig. 1A). La radiologie conventionnelle a permis d'exclure la présence de matériel étranger résiduel, en particulier de dents de chat cassées. Un examen échographique n'a détecté aucun indice en vue d'une formation d'abcès ou de phlegmon de la gaine des tendons fléchisseurs avec un tissu sous-cutané nettement relâché (fig. 1B).

Sur la base de la clinique, de l'anamnèse et des informations fournies par le médecin généraliste, une réaction toxique au lavage antiseptique a été présumée. Afin d'exclure une éventuelle contribution de bactéries, un débridement a été effectué et des échantillons de tissus ont été prélevés en vue d'un examen microbiologique. Ceux-ci n'ont montré aucune croissance



**Figure 1:** Pouce droit. Un jour après le rinçage avec une solution de dichlorhydrate d'octénidine et après l'incision. L'extrémité du doigt est légèrement enflée et rouge. La plaie est ouverte (A). L'échographie révèle simultanément un relâchement du tissu sous-cutané sans indices plaçant pour une infection de la gaine des tendons fléchisseurs (B).

**Tableau 1: Médication de la patiente lors de sa présentation aux urgences et comorbidités**

Substance active	Puissance d'action	Fréquence d'application
Amoxicilline/acide clavulanique	1 g	1-1-1
Métamizole	1 g	1-1-1-1
Paracétamol	1 g	1-1-1-1
Diclofénac	75 mg	1-0-0
Pantoprazole	20 mg	1-0-0
Co-médication: pas de médication permanente		
Comorbidités: aucune		

### Médicament: Octenisept®

(solution de rinçage à base de dichlorhydrate d'octénidine)

**Conséquences de l'EIM:** Hospitalisation, intervention chirurgicale

**Évolution:** Pas complètement rétabli

**Évaluation de la causalité:** Probable

bactérienne au cours de l'intervention (alors que l'antibiothérapie orale avait déjà été initiée). Après réception des résultats microbiologiques, une thérapie à base de cortisone a été recommandée à la patiente, ce qu'elle a refusée. En plus des soins de la plaie, une thérapie intensive de la main a été mise en place en raison de limitation des mouvements de l'articulation interphalangienne et métacarpo-phalangienne du pouce, avec limitation du mouvement permettant son opposition.

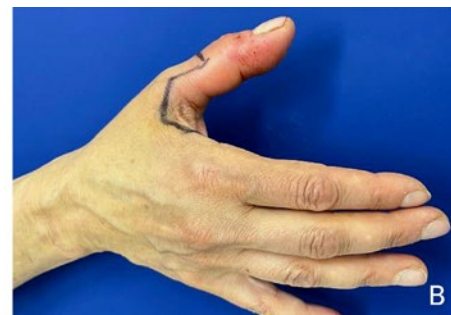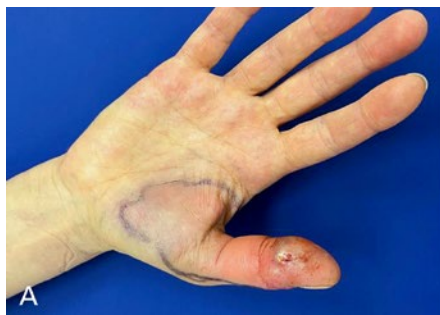Les figures 2–6 montrent l'évolution de la plaie jusqu'au jour 43 après le rinçage avec une solution de dichlorhydrate d'octénidine. Sept mois après la présentation initiale, la plaie ne s'était toujours pas refermée et restait inerte.

### Évaluation clinico-pharmacologique

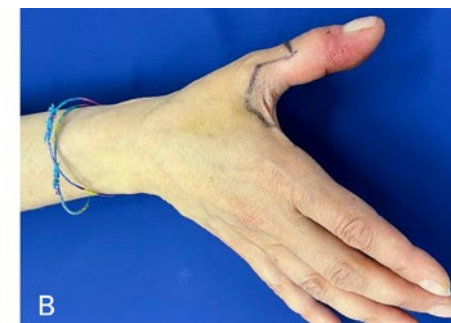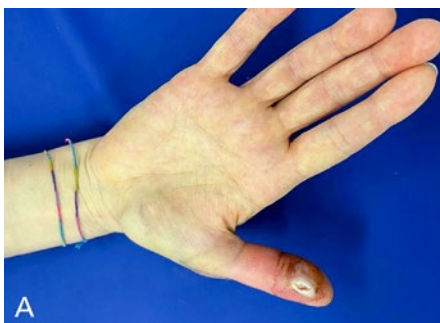Octenisept® est une solution incolore, bactéricide, fongicide et également partiellement active contre les virus, qui contient du dichlorhydrate d'octénidine ainsi que des excipients tels que le phénoxyéthanol et le glycérol. Selon l'information professionnelle suisse, le produit est utilisé pour désinfecter la peau, les muqueuses et les plaies ainsi que pour soigner les sutures [1]. Quant à son mécanisme d'action, la solution réagit avec la membrane et la paroi cellulaire des microbes, altérant par ce biais la stabilité de la cellule et exerçant ainsi une action antimicrobienne.

L'information professionnelle signale que le produit ne doit pas être injecté sous pression dans les tissus, car cela peut générer des œdèmes et des nécroses tissulaires pouvant même nécessiter une intervention chirurgicale [1].

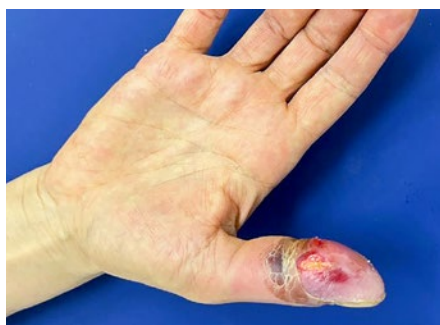L'évolution typique après application sous pression se caractérise par la survenue d'une rougeur et de gonflement importants dans les 24 heures avec l'apparition de douleurs [2–6]. Un syndrome des compartiments peut survenir aux extrémités. Des nécroses du tissu adipeux et un remaniement fibreux des muscles adjacents s'avèrent possibles. Typiquement, la détection de l'agent pathogène est négative. Plusieurs cas de lésions tissulaires après l'utilisation d'une solution de dichlorhydrate d'octénidine ont été notifiés via le système de pharmacovigilance (voir tab. S1 dans l'annexe joint à l'article en ligne). En tout, la base de données de pharmacovigilance de l'Organisation mondiale de la santé (OMS) recense 95 cas d'effets indésirables médicamenteux (EIM) liés à l'octénidine/phénoxyéthanol [7]. Parmi ces notifications figurent 16 cas concernant des lésions/réactions tissulaires toxiques, qui figurent dans le tableau S1 dans l'annexe joint à l'article en ligne, tous en provenance de Suisse. Ils ont tous été classés comme EIM graves par les services de déclaration primaire respectifs. Le nombre de lésions tissulaires non reconnues suite à l'application de solution



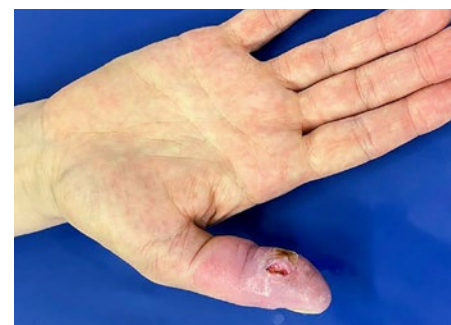**Figure 2:** Main droite vue ventrale (A) et vue dorsale (B). Deux jours après rinçage avec une solution de dichlorhydrate d'octénidine, montrant une augmentation du gonflement et de la rougeur au-delà de l'articulation métacarpo-phalangienne I.



**Figure 3:** Main droite vue ventrale (A) et vue dorsale (B): Quatre jours après le rinçage avec une solution de dichlorhydrate d'octénidine. La rougeur est régressive. Dans la zone entourant la plaie, une macération croissante de la peau s'observe.



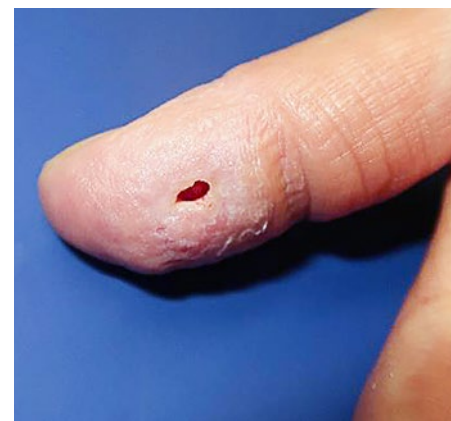**Figure 4:** Main droite vue ventrale. Six jours après le rinçage avec une solution de dichlorhydrate d'octénidine. La peau commence à se décoller.



**Figure 5:** Main droite vue ventrale: 17 jours après le rinçage avec une solution de dichlorhydrate d'octénidine. Détachement presque complet de la couche cutanée supérieure avec persistance de rougeurs.

de dichlorhydrate d'octénidine n'est pas connu à ce jour, mais pourrait être élevé, comme pour d'autres effets indésirables. Les professionnels de santé et tous ceux qui fabriquent, administrent ou remettent des produits thérapeutiques à titre professionnel ou qui sont autorisés à le faire en tant que personnes exerçant une profession médicale sont tenus de notifier à Swissmedic la survenue d'un effet indésirable grave ou jusqu'alors inconnu (art. 59, al. 3 de la loi sur les produits thérapeutiques [LPT]) – même en présence d'un simple soupçon.

Le mécanisme pathologique des EIM décrits n'est pas totalement élucidé. La solution introduite sous pression peut pénétrer dans le tissu interstitiel, entraînant entre autres une lésion directe des tissus par un temps de contact



**Figure 6:** Pouce droit: 43 jours après le rinçage avec une solution de dihydrochlorure d'octénidine. On constate des conditions de plaie inertes sans signe de fermeture secondaire.

prolongé. C'est la raison pour laquelle l'introduction à l'aide de seringues ou de dispositifs d'application est interdite [8]. En Allemagne, plusieurs lettres rouges écrites à la main ont déjà été envoyées pour diffuser ces informations [9–11]. Par ailleurs, des adaptations appropriées ont été apportées aux informations d'utilisation professionnelles, notamment des avertissements à encadré noire, afin d'éviter une utilisation du produit non conforme à l'usage prévu.

Les diagnostics différentiels comprennent les infections et, au cours de l'évolution, les fasciites nécrosantes. Les étapes diagnostiques comportent une anamnèse détaillée, un examen clinique minutieux avec, si nécessaire, une imagerie supplémentaire telle que l'échographie ainsi qu'un prélèvement microbiologique pour exclure une infection. Si une lésion tissulaire s'avère être la cause la plus probable après l'exclusion d'un agent pathogène, il est possible d'envisager un traitement anti-inflammatoire, par exemple par le biais de glucocorticoïdes. Les preuves à ce sujet sont toutefois faibles en raison du peu de données disponibles.

## Résumé

En raison du lien temporel étroit, de la bonne documentation dans l'information professionnelle et dans la littérature, de l'exclusion d'une infection et d'autres causes évidentes, la causalité entre la survenue des lésions tissulaires et l'administration de la solution de dichlorhydrate d'octénidine (Octenisept®) a été formellement jugée probable dans notre cas, conformément aux critères de l'OMS et du «Council for International Organizations of Medical Sciences» (CIOMS).

## Correspondance

PD Dr méd. et phil. Stefan Weiler  
Klinische Pharmakologie & Toxikologie  
Universitätsklinik für Allgemeine Innere Medizin  
Inselspital, Universitätsspital Bern  
CH-3010 Bern  
stefan.weiler[at]insel.ch

## Informed consent

Un consentement éclairé écrit pour la publication est disponible.

## Disclosure statement

Les auteurs ont déclaré ne pas avoir de conflits d'intérêts potentiels.

## Références

1 Refdata [Internet]. Zug: Refdata; c2023 [cited 2023 Aug 06]. Système de publication des informations sur les médicaments (AIPS) – Recherche individuelle. Available from: <https://www.swissmedicin.ch/>.

2 Högele AM, Neu J. Wound closure after irrigation with Octenisept® without possibility for drainage. *Unfallchirurg.* 2011;114(1):70–2.

3 Franz T, Vögelin E. Aseptic tissue necrosis and chronic inflammation after irrigation of penetrating hand wounds using Octenisept®. *J Hand Surg Eur Vol.* 2012;37(1):61–4.

4 Schupp C, Holland-Cunz S. Persistent subcutaneous oedema and aseptic fatty tissue necrosis after using Octenisept®. *Eur J Pediatr Surg.* 2009;19(3):179–83.

5 Kaiser S, Kramer M, Thiel C. Schwerwiegende Komplikationen nach nicht bestimmungsgemässer Anwendung von Octenidindihydrochlorid. Eine Fallserie mit vier Hunden. *Tierarztl Prax Ausg K Kleintiere Heimtiere.* 2015;43(5):291–8.

6 Odorizzi M, Flurim H, Allasia A. Subcutaneous tissue swelling and prolonged edema: unexpected outcomes of the disinfection through octenidine dihydrochloride (Octenisept®). *Int J Clin Pediatr.* 2022;11(1):9–13.

7 Uppsala Monitoring Centre (UMC) [Internet]. Uppsala: UMC; c2023 [cited 2022 Oct 12]. *VigiLyze. WHO individual case safety report (ICSR) database system.* Available from: <https://vigilyze.who-umc.org/>.

8 Bundesärztekammer. Arzneimittelkommission der Deutschen Ärzteschaft: Schwere Gewebeschädigungen nach Spülung tiefer Wunden mit Octenisept®. *Dtsch Arztebl.* 2017;114(4):A-184/B-164/C-164.

9 Schülke & Mayr GmbH. Wichtige Information zur Arzneimittelsicherheit von Octenisept® (Octenidindihydrochlorid, Phenoxyethanol): Ödematöse Schwellungen und Gewebeschädigungen nach Einbringen unter Druck in Stichwunden bei handchirurgischen Eingriffen. *Rote-Hand-Brief.* Norderstedt: Schülke & Mayr; 2008.

10 Schülke & Mayr GmbH. Octenisept® – Warnung vor nichtbestimmungsgemässer Anwendung bei der Wundspülung englumiger Stichkanäle. *Rote-Hand-Brief.* Norderstedt: Schülke & Mayr; 2009.

11 Schülke & Mayr GmbH. Octenisept® – Ödematöse Schwellungen und Gewebeschädigungen nach Wundspülungen unter Druck – Warnung vor nicht bestimmungsgemäsem Gebrauch. *Rote-Hand-Brief.* Norderstedt: Schülke & Mayr; 2011.



**Dr méd. Lena Fuest**  
Universitätsklinik für Plastische- und Handchirurgie, Inselspital, Universitätsspital Bern, Bern



L'annexe est disponible sur:  
<https://doi.org/10.4414/fms.2023.09368>.