

Schmerzhafte Parese und Hautausschlag

Sara Christina Meyer^a, Esther Helen Steveling^a, Marcus D'Souza^{a, b}, Balthasar L. Hug^a

Universitätsspital Basel, Schweiz


^aKlinik für Innere Medizin

^bKlinik für Neurologie

Die Reaktivierung des Varizella-Zoster-Virus (VZV) in den spinalen Nervenganglien führt in der Regel zu einem Hautausschlag mit Vesikelbildung im Innervationsbereich des betroffenen Nervensegments. Die Reaktivierung kann jedoch auch in Form einer Neuropathie, Meningoenzephalitis oder sehr selten als Myelitis in Erscheinung treten. Wir berichten über einen Fall eines immunkompetenten Patienten mit VZV-Polyradikulo-myelitis.

Fallbeschreibung

Ein 77-jähriger, HIV-negativer Mann litt an immobilisierenden Rückenschmerzen mit Ausstrahlung ins rechte Bein. Nach drei Tagen entwickelte sich ein Hautausschlag mit Bläschenbildung und Juckreiz im Dermatome L3 rechts. Der Hausarzt behandelte den Patienten mit oralem Famciclovir (2 × 500 mg täglich) während neun Tagen. Als sich eine progressive Parese des rechten Beins in Kombination mit Hyp- und Dysästhesie entwickelte, veranlasste er ein Computertomogramm (CT). Dieses zeigte eine Affektion der Spinalnerven als mögliche Ursache. Daraufhin wies der Hausarzt den Patienten ins Spital ein.

Bei Spitaleintritt litt der Patient an prothrahierten, lumbalen Rückenschmerzen mit Ausstrahlung ins rechte Bein und einer M3-Parese der Hüft- sowie Knieflexoren und -extensoren. Die Darstellung mittels Magnetresonananz (MRI) des Myelons zeigte multiple, hyperintense, Gadolinium-anreichernde Läsionen auf Höhe Th3, Th5–6 und Th8–11 als Zeichen der Myelitis (Abb. 1 ). Die Lumbalpunktion zeigte im Liquor eine ausgeprägte lymphozytäre Pleozytose (430 Zellen/mm³, davon 420 mononukleäre Zellen/mm³) und 1153 Kopien/ml VZV bei einer Proteinerhöhung von 1800 mg/l und normwertiger Glukose. Die Borrelien-Antikörper (IgM und IgG) und der Nachweis für säurefeste Stäbchen waren negativ. Eine Malignität konnte in der Zytologie ebenfalls ausgeschlossen werden.

Aufgrund der Diagnose einer akuten VZV-Polyradikulo-myelitis wurde die antivirale Therapie mit Aciclovir 10 mg/kg Körpergewicht achtstündlich i.v. begonnen. Trotz der i.v.-Therapie dehnte sich die Hypästhesie vom rechten Bein bis Höhe Th4 aus. Die Zugabe von 100 mg Prednison per os zeigte wenig Wirkung, so dass die Prednisontherapie auf 500 mg Methylprednisolon i.v. täglich für fünf Tage erhöht wurde. Die Symptome stabilisierten sich, und die Steroide wurden auf 100 mg Prednison per os für weitere fünf Tage reduziert. Die Hypästhesie war rückläufig auf Höhe L1, und die Parese des

rechten Beins erholte sich zunehmend auf M4–5. Aciclovir i.v. wurde insgesamt während 23 Tagen verabreicht. Anschliessend wurde der Patient in die Rehabilitation entlassen.

In der Rehabilitation wurden die Steroide sukzessive reduziert, obwohl der Patient an einer persistierenden Dysästhesie und Thermhypästhesie litt. Das MRI sechs Wochen nach Entlassung zeigte eine fast vollständige Rückbildung der Myelonläsionen. Im Liquor fand sich eine noch leichte monozytäre Pleozytose (27 Monozyten/mm³) und eine rückläufige Proteinerhöhung von 646 mg/l ohne Zeichen einer VZV-Replikation. Eine erneute Puls-therapie mit 500 mg Methylprednisolon i.v. täglich für vier Tage führte zu einer fast vollständigen Symptomfreiheit.

Diskussion und Literaturübersicht

Das VZV gehört zur Familie der Herpesviren, und die meisten Erwachsenen sind seropositiv für VZV. Die Reaktivierung einer latenten VZV-Infektion in spinalen Nervenganglien wird vorwiegend bei immungeschwächten und älteren Patienten beobachtet. Die Inzidenz der VZV-Reaktivierung nimmt mit dem Alter aufgrund der Abnahme der zellvermittelten Immunität zu und erreicht bei 85-Jährigen bis zu 50% [1]. In der Regel entwickeln sich ein Hautausschlag mit vesikulären Läsionen sowie neuropathische Schmerzen im Innervationsbereich des betroffenen Spinalganglions. Neben der beschriebenen Neuropathie können sich eine Meningoenzephalitis und in seltenen Fällen eine Polyradikulitis oder Myelitis entwickeln [1, 2].

Die VZV-Polyradikulitis und -Myelitis sind sehr seltene Formen der Infektion mit unbekannter Inzidenz. Sie treten vor allem bei immunkompromittierten und älteren Patienten auf [2–4]. Die charakteristischen Hautveränderungen fehlen oft, können jedoch auch Monate vor einer Myelitis in Erscheinung treten. Die Diagnose einer Myelitis wird anhand des Hautausschlags mit Vesikeln und der radikulären neurologischen Ausfälle in Kombination mit einer mononukleären Pleozytose sowie einer VZV-Replikation im Liquor gestellt [2, 3]. Es ist jedoch zu beachten, dass die Liquoranalyse atypisch sein und die VZV-PCR nach sieben Tagen bereits negativ ausfallen kann. Falls die Untersuchungen von Klinik und Labor nicht konklusiv sind, können das MRI und evozierte Potentiale des Myelons hilfreich sein [2]. Sind die MRI-Läsionen multifokal, sollte eine Neuromyelitis optica (NMO) in Erwägung gezogen werden. In diesem Fall ist die longitudinale transverse Myelitis im MRI das diagnosti-

Die Autoren haben keine finanzielle Unterstützung und keine anderen Interessenskonflikte im Zusammenhang mit diesem Beitrag deklariert.

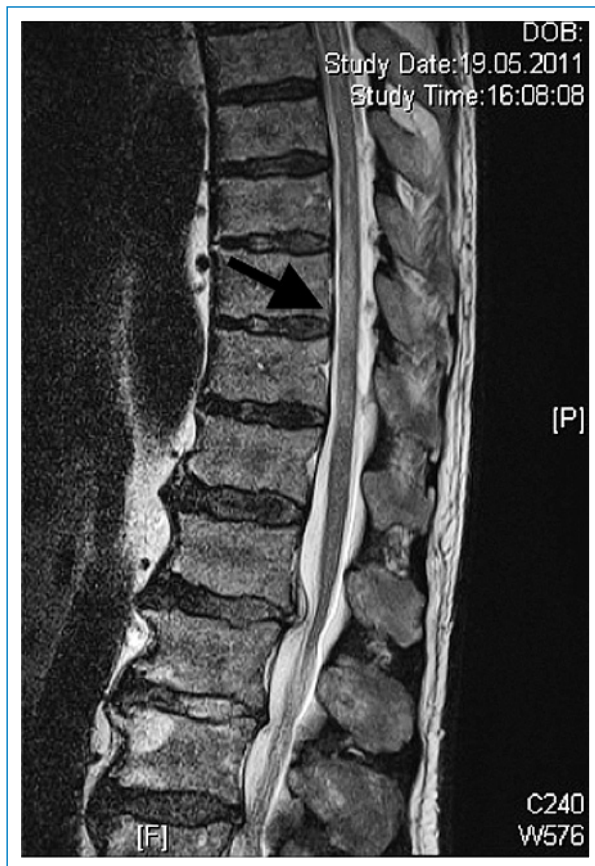

Abbildung 1
MRI (T2w-Sequenz) bei Spitaleintritt mit den hyperintensiven Läsionen des Myelons auf der Höhe Th8–11.

sche Kriterium, und die Myelitis ist zusätzlich durch eine Neuritis des Nervus opticus kompliziert [5]. Bei der VZV-Myelitis ist der frühe Therapiebeginn entscheidend, obwohl bisher keine Standardtherapie eta-

bliert wurde. Es konnte gezeigt werden, dass der frühzeitige Therapiebeginn mit intravenösen Virostatika zu einer Verbesserung des Hautausschlags und einer verbesserten Heilung mit weniger Komplikationen innerhalb von sieben Tagen führt [6]. Beim Herpes zoster haben kontrollierte Studien zeigen können, dass eine Kombination von antiviraler Therapie und Steroiden bessere Heilungschancen mit sich bringt [7]. Bei der VZV-Enzephalitis ist diese Therapiekombination umstritten [8, 9]. In vielen Fällen war die Kombinationstherapie mit intravenösem Aciclovir und Steroiden erfolgreich [3, 10, 11]. Die Dosierung und adäquate Dauer der Therapie sind nicht bekannt. Die Empfehlungen bezüglich der Dauer der Virostatika-Gabe schwanken zwischen 4 und 14 Tagen, für Steroide von drei Tagen bis vier Wochen [1, 12, 13]. Der wichtigste prognostische Faktor scheint der frühe Therapiebeginn zu sein, vor allem bei immunkompromittierten Patienten [9]. Zusammenfassend zeigt der geschilderte Fall eines immunkompetenten Mannes mit einer VZV-Polyradikulomyelitis, dass ausstrahlende Schmerzen mit neurologischen Defiziten eine infektiöse Genese haben können. Differentialdiagnostisch sollte an eine VZV-Polyradikulomyelitis gedacht und die entsprechende Therapie sofort eingeleitet werden.

Korrespondenz:

PD Dr. med. Balthasar Hug, MBA, MPH
Klinik für Innere Medizin
Universitätsspital
Petersgraben 4
CH-4031 Basel
[Bhug\[at\]juhbs.ch](mailto:Bhug[at]juhbs.ch)

Literatur

Die vollständige nummerierte Literaturliste finden Sie unter www.medicalforum.ch.