Chirurg 2006 · 77:770–780
DOI 10.1007/s00104-006-1228-x
Online publiziert: 12. August 2006
© Springer Medizin Verlag 2006

D. Doll[1, 2, 5] · S. Lenz[2] · A. K. Exadaktylos[3] · A. Stettbacher[4] · E. Degiannis[5] · W. Düsel[2] · J. R. Siewert[1]
[1] Chirurgische Klinik und Poliklinik am Klinikum rechts der Isar, Technische Universität München, München · [2] Operatives Zentrum des Bundeswehrkrankenhauses Berlin, Charité Berlin, Berlin · [3] Notfallzentrum Inselspital Bern, Universitätsspital, Bern · [4] LBA-Sanität, Schweizer Armee · [5] Trauma Department Chris Hani Baragwanath Hospital, University of the Witwatersrand, Johannesburg

Penetrierende Beckenverletzung

Durch eine Zunahme der Kriminalität und des konsekutiven Einsatzes von Schusswaffen sind penetrierende Verletzungen häufiger zu beobachten und zu versorgen. In Kenntnis dessen sind Teile der Polizei, der Bundespolizei (BGS) und mobiler Einsatzkräfte mit ballistischem Schutz für Thorax und Abdomen (der so genannten „schusssicheren Weste") ausgestattet worden, aber auch Politiker, Manager und Prominente. Dieser ballistische Schutz senkt die Anzahl der penetrierenden Körpertreffer, bringt jedoch einen erhöhten (relativen) Anteil an Leisten- und Beckenverletzungen mit sich. Da es sich hierbei um schwere Verletzungen mit einer hohen Mortalität handelt, ist eine Kenntnis der Verletzung und deren effektiver Versorgung für den Patienten überlebensnotwendig und soll im Folgenden dargelegt werden.

Anmerkungen zur Beckenanatomie

Das Becken stellt die Verlängerung des Abdomens nach kaudal dar und erstreckt sich von der Ebene der Spinae iliacae ant. sup. bis zur Ebene der inferioren Glutäalfalten. Es wird von dorsal durch das Sakrum und beidseits lateral durch die Beckenschaufeln knöchern umfasst. 75% der in das Becken eingetretenen Projektile werden vom knöchernen Becken gestoppt (**Abb. 1**); entsprechend besitzt das knöcherne Becken eine protektive Funktion für die intrapelvinen Organe [24, 34].

Das Becken beinhaltet neben den intraabdominellen Organen wie Dünndarm, Sigma und dem oberen Rektumdrittel zugleich retroperitoneale und extraabdominelle Organe wie Ureteren, Blase, mittleres und unteres Rektum, des Weiteren innere Genitalorgane sowie die Gefäße der Bein-Becken-Achse.

Klinische Untersuchung

Die Beckenorgane sind einer klinischen Untersuchung nur schwer zugänglich; so können auch extensive Zerstörungen der Beckenorgane mit primär nur geringem Peritonismus oder Druckschmerz einhergehen. Penetrierende Beckenverletzungen sind besonders dann leicht zu übersehen oder zu unterschätzen, wenn das Projektil nicht gut sichtbar von ventral eingetreten bzw. nicht nach ventral ausgetreten ist oder Blutungen oder Hämatome fehlen. Eine ungerade Anzahl an Ein-/Ausschusslöchern sollte bei Vorliegen einer Abdominalverletzung stets dahingehend alarmieren, dass entweder ein Ein-/Ausschussloch übersehen wurde oder dass sich das Projektil noch im Körper befindet (**Abb. 2, 3**). Wunden der unteren Glutäalregion sowie des Perineums werden leicht übersehen. Isolierte Verletzungen von rektal und vaginal her führen zu Perforationen, die nicht sofort ersichtlich sind. Eine systematische Herangehensweise mit festgelegten Untersuchungsgang vermag die Frequenz übersehener Verletzungen zu senken [2].

Jede infraumbilikale penetrierende Verletzung ist verdächtig auf eine Verletzung der Beckenorgane [33]; ein klinischer Beweis kann dabei schwer zu führen sein.

Ein Hämatom der Genitalien oder des Damms sind nur unspezifische Zeichen bei penetrierender Beckenverletzung; sie können auch bei stumpfen Beckenverletzungen oder Beckenfrakturen ohne Verletzungen der Beckenorgane vorhanden sein. Der Nachweis von Blut bei der rektal-digitalen Untersuchung beweist, dass eine frische Blutung im Gastrointestinaltrakt vorhanden ist.

Die bei Palpation leere Prostataloge deutet auf einen Harnröhrenabriss, seltener auf eine Einblutung hin. Blut am Meatus urethrae deutet auf eine Blutung des unteren Urogenitalsystems (meist Blase und Harnröhre) hin, dessen Abwesenheit lässt den Ausschluss von Verletzungen jedoch nicht zu. So zeigten 19/35 (54%) der Patienten mit Stichverletzungen der Niere keine Hämaturie [39] und bei Ureterverletzungen 5/16 (31%) der Patienten keine Hämaturie [31]. Da in der Mehrzahl partielle Harnröhrenverletzungen auftreten, wird auf eine Harnröhrenkatheterisierung

W. Düsel und J. R. Siewert haben gleichrangig zum Artikel beigetragen.

Hier steht eine Anzeige.

Springer

Hier steht eine Anzeige.

Springer

verzichtet, die die partielle in eine komplette Ruptur umwandeln kann.

Ein expandierendes retroperitoneales Beckenhämatom kann im Unterbauch tastbar sein.

Der periphere Pulsstatus in den Leisten gibt wichtige Hinweise auf mögliche Gefäßverletzungen und muss dokumentiert werden. Ein vorhandener Puls schließt eine penetrierende Gefäßverletzung nicht aus. Ein pulsierendes Hämatom inguinal deutet in Richtung Perforation, Aneurysma oder traumatische arteriovenöse Fistel.

Mehrfachverletzungen

Isolierte penetrierende Beckenverletzungen sind möglich, in 25–50% sind sie jedoch mit signifikanten intraabdominellen Verletzungen verbunden [30, 37]. Diese betreffen vornehmlich das obere Rektum und den Dünndarm sowie die großen retroperitonealen Gefäße.

Extraabdominelle Verletzungen (Becken, Extremität) führen in Kombination mit abdominellen Verletzungen zu einem ungünstigeren Verlauf nach Traumalaparotomie. So konnte Prince in einer Untersuchung von 920 konsekutiven Patienten zeigen, dass das Vorhandensein einer Beckenverletzung – unabhängig vom ISS (Injury Severity Score) – mit einer erhöhten Inzidenz an intraabdominellen Komplikationen wie z. B. abdominellem Kompartmentsyndrom, Abszessen, Fistelbildungen und Peritonitis nach Bauchtrauma korreliert [32].

Asensio et al. fanden bei 148 Patienten mit Iliakalgefäßverletzungen 346 assoziierte Verletzungen, davon 271 nicht vaskuläre Verletzungen. Durchschnittlich fand er über die Iliakalgefäßverletzung hinaus weitere 1,8 nicht vaskuläre Verletzungen pro Patient und weitere 0,5 assoziierte Gefäßverletzungen pro Patient. Eine Mortalität von bis zu 100% wird für die Kombinationsverletzung von Iliakalarterie und der Aorta sowie von 75% bei einer Kombinationsverletzung von Iliakalarterie und Vena cava inferior berichtet [6, 33].

Iliakalgefäße

Die Iliakalgefäße sind die am häufigsten verletzten Gefäße bei einem penetrierenden Trauma des Beckens [38]. Ursachen können Geschosse und Splitter, aber auch Messerstiche sein; anekdotisch können auch Pistenmarkierungen, Äste oder der Seitenaufprallschutz eines Autos zu einer penetrierenden Beckenverletzung führen [44, 46].

Für Kombinationsverletzungen von Iliakalarterie und Aorta wird eine Mortalität von bis zu 100% berichtet

In Spanien sind penetrierende Beckenverletzungen und Iliakalgefäßperforationen als Stierkampfverletzungen zu beobachten. Sie treten vornehmlich als perineorektale Verletzungen mit Schädigung des Sphinkterapparates oder als Kombinationsverletzungen der Femoral- und Iliakalgefäße auf. Charakteristisch sind mehrere Trajektorien durch die Kopfbewegung des Stieres. Die in der Spitze gesplitterten Hörner verursachen neben der Gefäßverletzung tiefe, kontaminierte Risswunden und – beim Zurückziehen – zugleich große Weichteildefekte.

Der Patient mit Iliakalgefäßverletzung erreicht den Notfallraum oft bereits im schweren Schock; der systolische Blutdruck ist deutlich hypoton und beträgt trotz massivem i.v. Flüssigkeitsersatz nur noch zwischen 80 und 90 mmHg. Am häufigsten ist die Iliakalvene verletzt (61%), gefolgt von der Iliakalarterie mit 39% [1]. In 10% der Fälle sind Arterie und Vene gleichzeitig betroffen. Gefäßverletzungen der Bein-Becken-Achse sind mit einer hohen Mortalität von ca. 50% behaftet. Der Großteil dieser Patienten verstirbt im Notfallraum, in tabula oder in den ersten postoperativen Stunden am therapierefraktären hypovolämen Schock (in der Serie von Asensio et al. 82% der Gesamtmortalität); die restlichen 18% der Todesfälle treten auf der Intensivstation in Verknüpfung mit postoperativen septischen und organspezifischen Komplikationen wie Sepsis, SIRS, MOV ein [25].

Die Anzahl der verletzten Gefäße korreliert direkt mit der Höhe der Mortalität. Während die isolierte Verletzung einer Iliakalarterie mit einer Überlebensrate von 55–57% verknüpft ist (Vene: Überlebensrate 49–82%), liegt die Überlebensra-

te bei einer kombinierten arteriovenösen Iliakalverletzung lediglich bei ca. 38% [1, 17, 45] (**Abb. 4**).

Die Überlebenschance wird zudem verringert durch eine zuvor notwendige Notfallraumthorakotomie, assoziierte Aortenverletzungen oder Verletzungen der Vena cava, intraoperative Arrhythmie, hohen Transfusionsbedarf, Hypothermie, Laktazidose und eine intraoperative Koagulopathie [13, 17, 45].

Iliakalgefäßverletzungen sind nahezu ausschließlich nach penetrierenden Verletzungen und sehr selten nach stumpfen Bauch-Becken-Traumata zu finden [27].

Die hohe Mortalität der penetrierenden Iliakalgefäßverletzungen wird darauf zurückgeführt, dass sich seltener ein retroperitoneales Hämatom ausbilden kann, welches die Perforation suffizient tamponieren könnte, was deshalb über den bereits erwähnten frühen und profunden Blutungsschock hinaus zur terminalen Exsanguination führen kann. In Einzelfällen kann es bei extraperitonealen Schussverletzungen des Beckens gelingen, durch Einbringen und Blocken eines großlumigen Blasenkatheters in den Schusskanal die Blutung zum Stehen zu bringen oder zu verlangsamen [20]. Dieses Verfahren steht bereits im präklinischen Bereich zur Verfügung und kann ein Ausbluten des Patienten bei nichtkomprimierbaren penetrierenden Verletzungen verhindern [14].

In mehreren Untersuchungen konnte gezeigt werden, dass zeitlich signifikante Verzögerungen zwischen Verletzung und Eintreffen im Operationssaal von 34 min bis zu 176 min nicht selten sind [5, 7, 11]. Hierdurch werden die Ausbildung eines hämorrhagischen Schocks und die Progression in eine Gerinnungsstörung (DIC) begünstigt. Die Mortalität von Patienten, die das Krankenhaus bereits im Schockzustand erreichen, beträgt zwischen 53 und 63% [40].

Nach einer klinischen Untersuchung und ggf. einer konventionellen Beckenübersicht a.p. (beim kreislaufstabilen Patienten: Trauma-Ultraschall, schnelles Spiral-CT oder LODOX-Scan) wird der hypotone Patient direkt in den OP gebracht

Zusammenfassung · Abstract

Chirurg 2006 · 77:770–780 DOI 10.1007/s00104-006-1228-x
© Springer Medizin Verlag 2006

D. Doll · S. Lenz · A. K. Exadaktylos · A. Stettbacher · E. Degiannis · W. Düsel · J. R. Siewert

Penetrierende Beckenverletzung

Zusammenfassung

Durch eine Zunahme der Kriminalität und dem damit verbundenen Waffengebrauch werden Chirurgen im Inland sowie Militärchirurgen im Einsatz in Krisengebieten vermehrt mit penetrierenden Verletzungen des Beckens konfrontiert. Penetrierende Verletzungen der Iliakalgefäße sind mit einer hohen Mortalität verknüpft; die Mehrzahl dieser Patienten erreicht die medizinische Behandlung im profunden Ausblutungsschock. Assoziierte Darmverletzungen, die in über 20% vorhanden sind, führen zu einer zeitgleichen Kontamination des Operationsgebietes. Die Versorgungsoptionen für Gefäße beinhalten die einfache Rekonstruktion von Vene oder Arterie, die Ligatur der Vene, die temporäre Shunteinlage oder das Kunststoffinterponat der Arterie. Bei anderweitig nicht kontrollierbarer Blutung stellt die Ligatur der Iliakalarterie eine lebensrettende Option dar. Frühzeitige Konversion in den Damage-Control-Modus und verbundene Versorgungstechniken können verhindern, dass diese schwerstverletzten Patienten in die Koagulopathie abgleiten.

Schlüsselwörter

Penetrierende Beckenverletzung · Schussverletzung · Stichverletzung · Iliakalgefäße · Mortalität · Darmverletzungen · Schwangerschaft · Damage-Control-Chirurgie · Koagulopathie

Penetrating injuries to the pelvis

Abstract

As criminality and weapon use increase, general and military surgeons are increasingly confronted with penetrating pelvic injuries both at home and on peacekeeping missions. Penetrating injuries to the iliac vascular axis are associated with considerable mortality, and thus the majority of these emergency patients arrive in a state of deep hypovolemic shock. Concomitant bowel injuries are present in one of five cases, resulting in contamination of the damaged area. Surgical options are simple lateral repair, ligation of the veins, temporary shunt insertion, and prosthetic graft interposition in the injured artery. In extremis ligation of the common or external iliac artery may be the only option to save the patient's life. Surgeons must be aware that damage control surgery and related methods may be needed early on to enable patient survival.

Keywords

Penetrating pelvic injury · Gunshot injury · Stab injury · Iliac vessels · Mortality · Bowel injury · Pregnancy · Damage control surgery · Coagulopathy

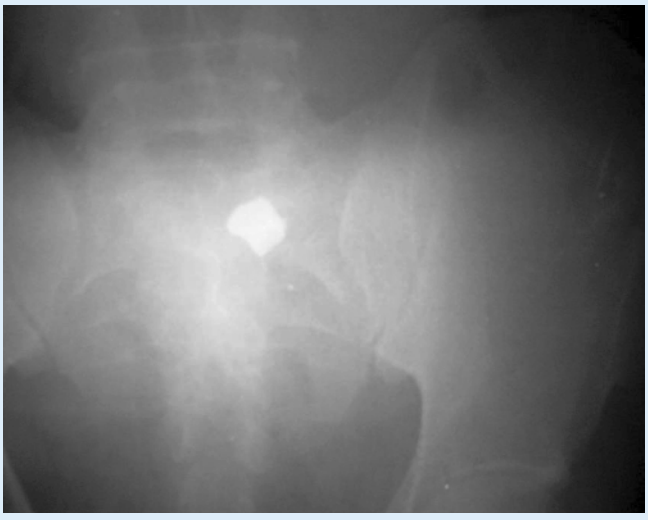

Abb. 1 ▲ Teildeformiertes Projektil in Projektion auf das Os sacrum. Das Geschoss ist mit geringer Energie von ventral eingetreten, die Beckenorgane waren unverletzt. In der Regel durchschlägt ein Geschoss jeden Knochen

Abb. 2 ▲ Einschuss thorakoabdominal links, kein Ausschuss nachzuweisen. Die Schusskanalrichtung wird mit steriler Venüle (mit belassener Kunststoffkappe) sondiert

Abb. 3 ▲ In der Beckenübersicht (zu Abb. 2) findet sich das Projektil in Höhe des Beckeneingangs links. Es ist bei tiefer Palpation in der Bauchdecke links paraumbilikal zu tasten (Zeigefinger des Untersuchers in Abb. 2) Bei Laparotomie Naht des tangential verletzten linken Leberlappens

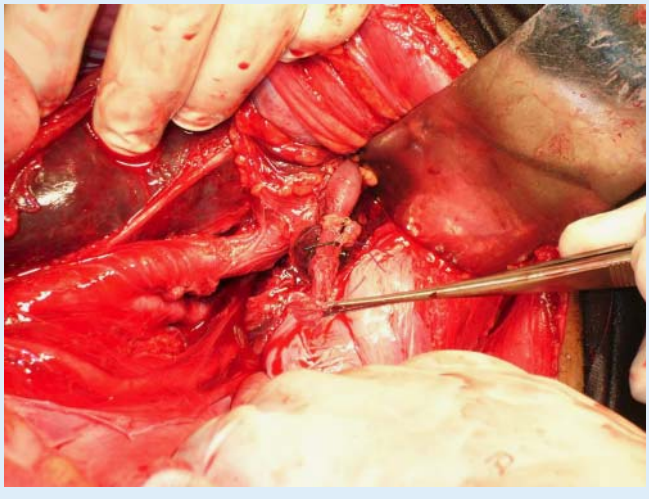

Abb. 4 ▲ Schussverletzung der A.V. iliaca communis/interna/externa links. Die V. iliaca externa (*Pinzette*) ist ligiert, ferner die V. iliaca communis, V. iliaca interna und A. iliaca interna. Die A. iliaca communis ist mit einer ringverstärkten Rohrprothese zur A. iliaca externa anastomosiert worden. Der Ureter war unverletzt. Multiple Dünndarmverletzungen wurden primär vernäht. Der Patient überlebte

[3]. Die temporäre Stabilisierung eines instabilen, frakturierten Beckens sollte den unverzüglichen Transport eines hypotonen Patienten in den OP nicht verzögern (zu den Techniken der Beckenkompression und -stabilisierung siehe Monographie im selben Heft). Für den Weg von der Notaufnahme bis in den OP scheint die Beckenkompression mit einem fest zusammengeknoteten Betttuch oder einem handelsüblichen Schlingen- oder Klettkorsett ausreichend. Bei penetrierenden Beckenverletzungen und Hypotonie ist eine Verletzung der großen Gefäße wahrscheinlich. Da die Beckenkompression nur bei venösen und kleinsten arteriellen Blutungen wirksam ist, ist eine unverzügliche chirurgische Versorgung vorrangig. Bei stumpfem Beckentrauma sowie bei Beckenfrakturen ohne penetrierende Verletzung sind hauptsächlich Blutungen aus venösen Quellen zu erwarten; hier ist eine frühzeitige effektive Beckenkompression von Vorteil.

Die Herangehensweise an die penetrierende Verletzung der Iliakalgefäße besteht in einer schnellen Exploration und Darstellung der Verletzungen sowie dem zügigen Herstellen einer temporären Blutungskontrolle durch Kompression oder Abdrücken des Gefäßes. Proximale und distale Gefäßkontrolle beiderseitig der Läsion erreicht man durch Klemmen, die soweit wie möglich von der Verletzung entfernt platziert werden. Die direkte Exploration eines blutenden/expandierenden Hämatoms der Gefäßstraße birgt unkalkulierbare Risiken, solange distale und proximale Kontrolle zuvor nicht sicherge-

stellt sind. Liegt die Iliakalverletzung nahe an der Aorta, kann eine totale vaskuläre Exklusion des Beckens mit Abklemmen der distalen Aorta sowie distaler Kontrolle der beiden Aa. iliacae ext. notwendig werden; gleiches gilt für die Vena cava inferior und externe Iliakalvenen. Dieses kann vor allen bei kombinierten Verletzungen der externen und internen Iliakalarterien hilfreich sein.

Die Rekonstruktion der Beckengefäße erfolgt in der Regel mit einem synthetischen Gefäßersatz, falls eine einfache seitliche Naht nicht zur Rekonstruktion ausreicht. Während die Rekonstruktion bei glatten Stichverletzungen in der Regel durch direkte Naht möglich ist, findet sich bei den Schussverletzungen der Arterien fast immer ein primärer Defekt. Das folgende notwendige Debridement bis hin zur gesunden Arterienwand vergrößert die Defektlänge, die durch Mobilisierung zumeist nicht mehr überbrückbar ist. Hier bietet die Interposition einer Rohrprothese die schnellste und beste Möglichkeit einer Rekonstruktion. Wenn penetrierende Beckengefäßverletzungen von anderen Verletzungen begleitet und die Patienten hämodynamisch instabil sind, sollte im Sinne der Damage-control-Technik vorgegangen und ein Shunt in die Arterienstümpfe eingebunden werden.

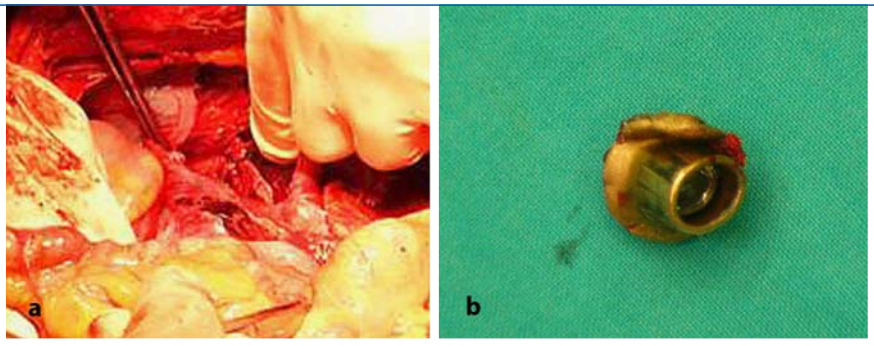

Abb. 5 ▲ **a** Schussverletzung der Vena iliaca externa unmittelbar vor dem Zusammenfluss mit der Vena iliaca interna. Das Lumen des venösen Defektes ist einsehbar. **b** Für die vorhergehende Verletzung verantwortliches Projektil, teildeformiert. Die Entfernung desselben ist in der Regel nur von forensischem Interesse; leicht erreichbare Projektile, die im Operationsgebiet liegen, werden als potenzielle Infektquellen mitentfernt

Abb. 6 ► Bis supraumbilikal heraufreichendes Beckenhämatom nach Beckenschuss und Projektilfragmentation. Eingehen in den Oberbauch bei Verletzung der Beckenorgane (Bildrand unten = cranial)

Der Blutverlust bei Iliakalgefäßverletzungen beträgt im Mittel 6,2 l

Rekonstruktionen der Beckenvenen nach Schussverletzungen sind zeitaufwendig und komplex [47]. Deshalb ist bei mehrfachverletzten Patienten die Ligatur einer komplex verletzten Iliakalvene ratsam. In der Serie von Asensio beträgt der Anteil der Venenrekonstruktionen lediglich 11% [1]. Die Ligatur der externen Iliakalarterie wurde nur in einem ausblutenden Patienten intendiert; dieser verstarb jedoch. Der geschätzte Blutverlust bei Patienten mit Iliakalgefäßverletzungen beträgt im Mittel 6,2±6,2 l, der intraoperative Flüssigkeitsersatz 13,6 l.

Während die A. iliaca int. ohne Folgen ligiert werden kann, führt die Ligatur der A. iliaca ext. häufig zur Beinischämie. Eine 4-Kompartment-Spaltung am Unterschenkel und frühstmögliche Rekonstruktion der Durchblutung mit extraanatomischem Bypass können eine Oberschenkelamputation seltener notwendig machen [12].

Auf die Notwendigkeit einer deutlich abgekürzten Laparotomie im Sinne eines Damage-Control-Vorgehens weisen Carrillo und Cushman hin; sie zeigen einen geschätzten Blutverlust von 6,2 l in der Gruppe der Überlebenden (definitive Laparotomie) im Vergleich zu 12,8 l in der Gruppe der Nichtüberlebenden (definitive Laparotomie). Für die Patienten mit „damage control" betrug der geschätzte Blutverlust 4,8 l (Überlebende) im Vergleich zu 8,4 l (Nichtüberlebende) [7, 8]. Viele dieser schwerstkranken, gerinnungsgestörten und laktazidoten Patienten tolerieren keine zeitaufwändigen Venenentnahmen und Implantationen zu diesem Zeitpunkt. Die Verwendung von synthetischen Interponaten bei assoziierten gastrointestinalen Verletzungen und großer Kontamination ist Gegenstand einer laufenden Diskussion.

Bei sekundären Infektkomplikationen steht das gesamte Repertoire der Gefäßchirurgie inklusive eines extraanatomischen Bypasses zur Verfügung.

Die so genannte „einfache" Ligatur der rechten Iliakalvene kann technisch etwas herausfordernder sein, als ihr Name vermuten lässt. Die Vene liegt unter der straff aufliegenden A. iliaca communis und externa verborgen, die sich wiederum nur wenig zur Seite luxieren lässt. Das Setzen einer Klemme auf Vene und Arterie zugleich komprimiert die Vene oft nicht ausreichend. Blindes Klemmen der Vene verursacht mehr venösen Schaden als Blutstillung. Die Kompression der intakten Arterie auf die verletzte Vene mit Stieltupfern weit proximal und distal der Verletzung führt zu einer guten Blutstillung, sofern die Vena iliaca interna nicht verletzt ist und mit einem Bauchtuch oder einer Bulldog-Klemme kontrol-

liert werden kann. Bei Mehrfachgefäßverletzungen kann eine vaskuläre Exklusion des Beckens (Okklusion von distaler Aorta, Vena cava inferior, distalen A.V. iliacae ext.) für relative Blutstillung sorgen. Eine Durchtrennung der A. iliaca comm./A. iliaca ext. ist – zumindest um zur darunter liegenden Vene zu gelangen – nur in Ausnahmefällen notwendig (**Abb. 5**).

Nicht wenige Autoren neigen bei arteriellen Verletzungen zu der Implantation eines temporären Shunts oder dem Einnähen eines synthetischen Interponats (PTFE), wenn der Bauch ausgiebig gespült wurde. Überlebt der Patient die primäre Verletzung, kann nach physiologischer Besserung zu einem späteren Zeitpunkt ein extraanatomischer Bypass im infektfreien Gebiet durchgeführt werden.

Zusammenfassend wird bei dem physiologisch instabilen Patienten im Sinne einer „damage control" vorgegangen: mit Ligatur der Venen, Shunten der Arterien (ggf. Ligatur), und „packing" nichtchirurgischer Blutungen [16]. Ist der Patient kreislaufstabil und metabolisch ausgeglichen, kann eine primäre Rekonstruktion vorgenommen werden. Bei längerer Ischämiezeit der Extremität empfiehlt sich eine präventive 4-Kompartment-Fasziotomie.

Expandierendes Beckenhämatom

Das Becken ist charakterisiert durch eine sehr gute Durchblutung. Zusätzlich ist die präsakrale Region ausgekleidet durch eine Lage feiner Beckenvenen. Diese tolerieren weder Nähte noch lassen sich Blutungen aus ihnen gut durch Diathermie stillen. Eine Verletzung dieser Beckenvenen kann manchmal der einzige Grund für ein großes Beckenhämatom sein, das bis oberhalb des Nabels heraufsteigen kann (**Abb. 6**).

Am hämodynamisch stabilen Patienten kann ein im Ultraschall oder CT diagnostiziertes Beckenhämatom konservativ behandelt werden, sofern kein Hinweis auf eine Verletzung der intraabdominellen/intrapelvinen Organe vorliegt. In diesem Fall kann mittels interventioneller Radiographie versucht werden, eine angiographisch identifizierbare Blutungsquelle zu embolisieren oder durch Stenteinlage abzudichten [21]. Ein rasch expandierendes Beckenhämatom nach penetrierender Verletzung wird unter der Verdachtsdiagnose einer Gefäßverletzung exploriert [18]; ein stabiler Patient mit einem nicht expandierendem Beckenhämatom kann der Diagnostik (Angio-CT, Angiographie) zugeführt werden. Wenn intraoperativ alle chirurgischen Blutungen gestillt sind, können chirurgisch schwer erreichbare Blutungen aus dem Abstromgebiet der V. iliaca interna oder o.g. Beckenvenen eine Blutung weiter unterhalten. In diesem Fall ist das „packing" des Beckens mit Bauchtüchern indiziert.

Die Blutstillung durch Kompressionen benötigt stets ein Widerlager.

Selbst wenn das Abdomen offengelassen werden muss, hat es sich als sinnvoll erwiesen, die Bauchdeckenfaszie partiell von suprapubisch bis infraumbilikal mit Nähten zu verschließen. Ohne dieses Widerlager lässt die Kompressionswirkung der Bauchtücher in das kleine Becken nach und eine Blutung kann unterhalb der Bauchtücher weiter stattfinden.

Beim hypothermen, laktazidoten und gerinnungsgestörten Patienten sollte nicht auf dessen Gerinnungsfähigkeit gehofft werden, so dass mit Abschluss der Kompressionen die nichtchirurgische Blutung wirklich stehen sollte. Im Zweifelsfall kann eine zusätzliche Kompression im OP ausgeübt, wenige Minuten gewartet und deren Erfolg erneut kontrolliert werden.

Die operative Blutstillung und das Packen können bei persistierender oder neu aufgetretener Blutung um eine anschließende radiologische Intervention/selektive Embolisation ergänzt werden [15]. Ebenso können zu einem späteren Zeitpunkt Gefäßkomplikationen wie arteriovenöse Fisteln oder Pseudoaneurysmata interventionell versorgt werden [41].

Wird in einem kreislaufstabilen Patienten in der Angiographie eine Verletzung eines großen Gefäßes diagnostiziert, kann der Patient unter liegender Angiokatheterblockung in den OP verbracht werden, wo dann die operative Versorgung der Läsion erfolgt [35].

Zusammenfassend wird das rasch expandierende Beckenhämatom exploriert, um das verletzte Gefäß zu versorgen. Diffuse Blutungen werden gepackt, wofür ein Widerlager notwendig ist (Bauchdecke). Stabil große Beckenhämatome ohne Verletzung eines großen Gefäßes brauchen für eine Blutstillung nicht eröffnet zu werden, da sie sich selbst tamponieren.

Verletzungen des Rektums

Rektale Verletzungen durch ein penetrierendes Trauma können primär vollständig asymptomatisch sein. Bei der rektaldigitalen Untersuchung kann Blut am Finger vorhanden sein, ist aber nicht zwingend notwendig. Bis zu einer Höhe von 10–12 cm ist ggf. ein Defekt in der Rektumwand zu tasten. Bei dem kreislaufstabilen Patienten mit dem Verdacht einer Rektumverletzungen ist eine Rektosigmoidoskopie (oder zur weiterführenden Diagnostik ein Triple-KM-CT mit rektaler Auffüllung durch wasserlösliches Kontrastmittel) möglich [36].

Das Schutzstoma ist Standard bei mittleren und unteren Rektumverletzungen

Ist eine obere rektale Verletzung vorhanden, die von intraperitoneal operativ leicht zugänglich ist, kann sie in der Regel primär und ohne vorgeschaltetes Schutzstoma versorgt werden [23], was nicht mit einer erhöhten Inzidenz an Komplikationen verbunden ist [22, 43]. Befindet sich der Patient bereits zur Versorgung weiterer lebensbedrohlicher Verletzungen auf dem Operationstisch und kann eine rektale Verletzung zum Beispiel durch ein massives Beckenhämatom nicht ausgeschlossen werden, ist die Anlage eines doppelläufigen Stomas ohne direkte Versorgung der Rektumläsion möglich. Die Anlage eines Hartmann-Stumpfes wird nur von wenigen Autoren empfohlen. Bei der Stomaanlage ist im Rahmen einer Mehrfachverletzung zu bedenken, dass Bauchdecke und Darm postoperativ erheblich anschwellen können und das Stoma ausreißen kann. Ist eine offene Bauchbehandlung bereits absehbar (zum Beispiel bei massiver Schwellung der Viszera), ist die Anlage eines Stomas mehr flankennah zu erwägen, um die Kontamination des offenen Bauches zu minimieren und das Stoma bei unausweichlichen

Abb. 7 ▲ Vollständig zerlegtes Geschoss mit Fragmenten in Projektion auf das kleine Becken. A. femoralis communis links und Harnblase waren verletzt

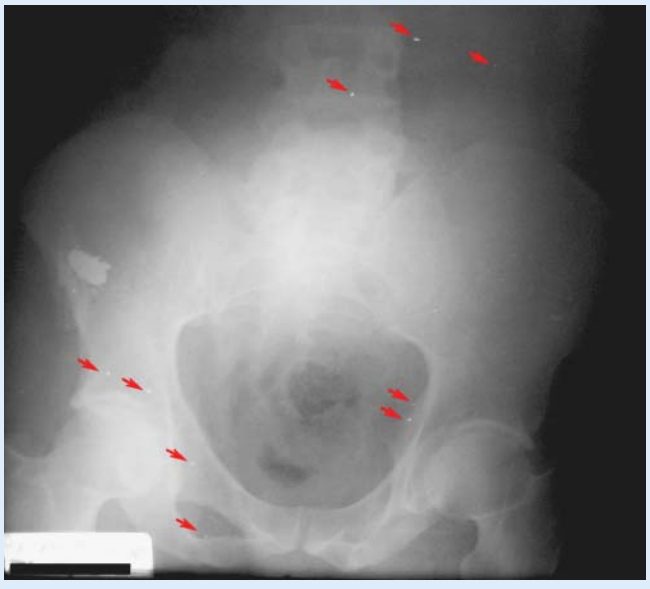

Abb. 8 ▲ Transpelvine Schussverletzung, Eintritt durch die Beckenschaufel links, Schussbruch mit Knochenschuppe der Beckenschaufel rechts. Zusätzlich finden sich multiple kleine Fragmente in Becken und Abdomen (*Pfeile*)

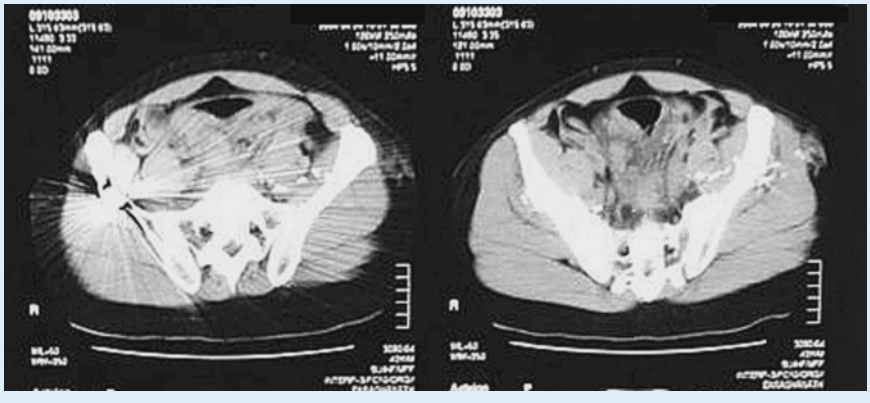

Abb. 9 ◀ Transpelviner Schusskanal. Multiple Fragmente im knochennahen Bereich. Weitere Fragmente intraabdominal (s. ◘ **Abb. 8**), Bauch und Beckenorgane waren unverletzt

Manipulationen an der Faszie zu schützen. Bleibt das Abdomen im Rahmen einer schnellen Versorgung eines schwerstverletzten Patienten offen, kann das Kolon oberhalb der Verletzung mit einem Klammernahtgerät verschlossen oder abgebunden werden. Die weitere Versorgung des Darms mit einem Stoma kann dann zum Zeitpunkt der Folgeoperation nach metabolischer Stabilisierung zweizeitig vorgenommen werden.

Der vormals favorisierte reflexartige Dreiklang Kolostomie, Spülung des Rektums und präsakrale Drainierung wird heute situationsangemessen angewandt; die Spülung ist obsolet [22, 26]. Auch wenn Gonzales et al. in einer prospektiv randomisierten Untersuchung keine Erhöhung der infektionsbedingten Komplikationen in der nichtdrainierten Gruppe finden [19], erscheint die Drainage einer bestehenden Kontamination sinnvoll; die Erzwingung einer posterioren Drainage bei anteriorer Rektumverletzung hingegen nicht. Bei stabilen Patienten mit isolierter extraperitonealer Verletzung des Rektums kann (nach laparoskopischem Ausschluss einer intraperitonealen Beteiligung) ein Sigmastoma angelegt werden, jedoch eignen sich nur wenige Patienten für dieses Verfahren; Navsaria et al. finden in ihrem geschäftigen Trauma-Department in Kapstadt 10 Patienten in 5 Jahren für diese Indikation [28].

Das Schutzstoma ist weiterhin Standard bei den mittleren und unteren Rektumverletzungen. Auf die Stomaanlage wird von einigen Autoren bei intraperitonealen, primär versorgten oberen Rektumverletzungen verzichtet [43]. Einer der Autoren (AS) favorisiert die Stomaanlage auch bei primär versorgten oberen Rektumverletzungen, wenn der Patient im Schock oder metabolisch entgleist war, da hier aufgrund der kompromittierten Mikrozirkulation und Wundheilung die Rate an postoperativen Anastomosenlecks deutlich erhöht ist.

Verletzungen der inneren weiblichen Genitalorgane

Jeder Patient mit penetrierendem Trauma gehört rektal und perineal untersucht; bei verletzten Frauen gehört selbstverständlich eine bimanuelle vaginale Untersuchung dazu.

Am häufigsten sind stumpfe Verletzungen der äußeren Genitalien, der Vagina und des Damms zu verzeichnen. Penetrierende Verletzungen der weiblichen Organe sind ausgesprochen selten, da letztere – sofern keine Schwanger-

schaft besteht – geschützt im kleinen Becken liegen. In absteigender Reihenfolge werden Uterus, Tuben und Ovarien verletzt; und diese Verletzungen werden meist im Rahmen einer Traumalaparotomie „mitentdeckt". Uterus, Tuben, Ovarien und Vagina können nach Versorgung der vital bedrohenden Verletzungen primär versorgt werden. Im gebärfähigen Alter werden alle sinnvollen Anstrengungen unternommen, um die Fertilität zu erhalten. Die Traumahysterektomie ist eine Rarität und bleibt schwersten Uterusavulsionen mit nichtkontrollierbaren Blutungen vorbehalten.

Trauma und Schwangerschaft

In seltenen Fällen wird der Chirurg mit einer Schwangerschaft des Traumaopfers konfrontiert werden. Dieses bedeutet eine zusätzliche Verantwortung für das Trauma-Team. Der mütterliche Tod ist der häufigste Grund für das Ableben des Fötus. Alle initialen Maßnahmen richten sich deshalb unmittelbar auf das Überleben und die Blutdruckstabilisierung der Mutter, da gemeinhin für das Baby am besten ist, was für die Mutter am besten ist. Nach der 24. Woche ist der Fötus außerhalb des weiblichen Körpers überlebensfähig, und es kann notwendig sein, eine rasche Sectio durchzuführen [29]. Wird der Fetus 5 min nach Ableben der Mutter zur Welt gebracht, wird von einer 70%igen Überlebensrate ausgegangen.

Die unmittelbare Hinzuziehung eines Gynäkologen kann bei der weiteren Entscheidungsfindung und Diagnostik helfen. Dieses gilt auch für bereits in den OP verbrachte Patientinnen, sollte aber eine schnelle Sectio bei lebensbedrohlicher Blutung nicht verzögern. Bei der präoperativen Lagerung der Patientin mit fortgeschrittener Schwangerschaft ist an die Beckenelevation rechts (Kavakompressionssyndrom) zu denken.

Blase und Ureter

Ebenso wie bei gynäkologischen Verletzungen wird man eine interdisziplinäre Zusammenarbeit in der Versorgung von urologischen Verletzungen anstreben.

Das am häufigen verletzte Harnorgan der Beckenregion ist die Blase. Blasenrupturen treten vor allem nach stumpfen Bauchtraumen und bei vorderen bilateralen Schambeinfrakturen (sog. Schmetterlingsfrakturen) auf. Ein retrogrades Urogramm kann hier Klarheit verschaffen, ob eine extra- respektive intraperitoneale Blasenruptur oder eine Harnröhrenläsion vorliegt.

Vor allem bei gefüllter Blase kann es durch Schussverletzungen zu einer Perforation der Blase kommen.

Dieses trifft auch besonders für Geschosse zu, die sich an den umgebenden Knochen fragmentiert haben und einen Schauer von kleinen Geschossteilchen in Richtung des kleinen Beckens oder des Abdomens aussenden (**Abb. 7, 8**).

Die verletzte Blase muss exploriert, die traumatisierten Wundränder reseziert und die identifizierten Perforationen ein- oder zweireihig verschlossen und ein Blasenkatheter eingelegt werden. Die Kombination eines suprapubischen und eines Blasenkatheters ermöglicht die Spülbehandlung und beugt einer Blasentamponade durch Blutung vor, die erst mit postoperativer Auffüllen der Mikrozirkulation – Stunden nach der OP – einsetzen kann.

Verletzungen des Ureters sind sehr selten und werden intraoperativ leicht übersehen; deren Versorgung kann durch mikrochirurgische Naht über einer liegenden Ureterschiene erfolgen [31]. Zuvor werden die Ränder eines durchschossenen Ureters sparsam debridiert; dieses ist bei Stichverletzungen nur selten notwendig. Die Ureteranastomose von ungeübter Hand kann zu postoperativen Leckagen und Strikturen führen. Dennoch ist der Versuch einer Primärnaht gerechtfertigt, da die Kontinuität des Ureters dann nicht aufgegeben wird. Die sekundäre Therapie einer Striktur kann endoskopisch angegangen werden. Bei Ureterverletzungen im distalen Drittel kann durch eine Mobilisierung der Blase und Fixierung am M. psoas das distale Ureterende an das proximale herangeführt werden (Psoas-hitch-Plastik).

Muss der Eingriff im Sinne einer Schadenbegrenzung schnell beendet werden, kann das distale Ende eines verletzten (traumatisch durchtrennten) Ureters mit einem groben Fadenmarkierung versehen und belassen werden; der proximale Ureterstumpf wird auf einen kleinen Katheter fixiert, der durch die Bauchwand nach außen abgeleitet wird. Dabei ist in Erinnerung zu behalten, dass das mit Ligatur fixierte Stück des Ureters bei der postprimären Versorgung mitreseziert werden muss; hier sollte bei chirurgischer Erstversorgung entsprechend nah am durchtrennten Ende ligiert werden. Es ist nicht selten, dass Leckagen oder Durchtrennungen des Ureters erst mit ausgiebiger Diagnostik nach Versorgung des Traumas oder bei dem Revisionseingriff erkannt werden [4]. Die Drainierung großer, klarer Flüssigkeitsmengen über Bauchdrainagen oder Bauchwunde (Bestimmung von Harnstoff und Kreatinin daraus) kann ein weiterer Hinweis sein.

Bei Verletzungen der Urethra wird die Blase suprapubisch drainiert und urologisch weiterversorgt. Bei passendem Verletzungsmechanismus mit Harnverhalt oder Blut am Meatus urethrae wird eine weiterführende Diagnostik mit retrograder Urographie durchgeführt.

Selektives nichtoperatives Management

In letzter Zeit ist das selektive nichtoperative Management SNOM in den Blickpunkt der chirurgischen Aufmerksamkeit gelangt. Auslöser war die im Vietnam-Krieg durchgeführte Politik der obligaten Laparotomie bei penetrierenden Bauchverletzungen; hierbei fand sich eine 19,2%ige Inzidenz an negativen Laparotomien. Das SNOM hat bei verschiedenen abdominellen Verletzungen, vor allen bei Stichverletzungen des Abdomens (Bauchdecke, Leber), aber auch bei stumpfen Verletzungsmechanismen (stumpfes Pankreastrauma; stumpfes Milztrauma) eine gewisse Beachtung erfahren. Es hat aber deutliche Grenzen. Der zu beobachtende Patient muss hämodynamisch stabil sein, darf kein akutes Abdomen zeigen und (im Falle einer penetrierenden Beckenverletzung) keine Anzeichen einer Darm- oder Gefäßverletzung bieten. Zusätzlich muss der Patient wach, nicht intoxikiert, voll kooperativ und einer gemeinsamen Sprache mit dem Untersucher mächtig sein. Da das Becken nur bedingt einer klinischen Untersuchung zugängig ist und auch schwerste intrapelvine Verletzungen

(extraperitoneal) nicht zu einem Peritonismus führen müssen, liegen nur wenige Berichte über SNOM bei penetrierenden Beckenverletzungen vor.

Velmahos mochte keinen seiner 33 Patienten mit Schussverletzung des Beckens einer SNOM zuführen; Malangoni fand bei 63/72 (88%) Patienten operationspflichtige Verletzungen und Theodorakis sogar in 97% [24, 42, 40]. Passend dazu hinterfragen Degiannis et al. die Praktikabilität von selektivem nichtoperativem Management nach penetrierenden Verletzungen im Beckenbereich [10]. Er berichtet über Patienten, die nach Schusswunden und extraperitonealen Verletzungen nichtoperativ behandelt und überwacht wurden, aber Tage nach ihrer Entlassung aus dem Krankenhaus in schweren Infektzuständen wieder aufgenommen werden mussten, die sich auf eine primär nicht darstellbare Verletzung zurückführen ließen (Degiannis, persönliche Mitteilung).

Dennoch ist die Anzahl der befundnegativen Explorationen des Beckens von dorsalen Einstichen/Einschüssen höher als bei Penetrationen von ventral [24].

Bei Stichverletzungen im Beckenbereich hat sich SNOM nicht etabliert

Bei Stichverletzungen des Abdomens hat das SNOM bereits seinen festen Platz; im Beckenbereich derzeit noch nicht. Hier besteht also noch wissenschaftlicher Klärungsbedarf, welche ausgewählten Patientengruppen nach unauffälliger Diagnostik (klinisch, endorektal, Triple-KM-CT) engmaschig überwacht konservativ behandelt werden können und welche Schäden durch eine ggf. verzögerte operative Versorgung zu erwarten sind.

Bei Schussverletzungen des Beckens scheint das selektive nichtoperative Management weniger geeignet zu sein.

Fazit für die Praxis

Penetrierende Verletzungen des Beckens sind eine Herausforderung auch für den erfahrenen Chirurgen. Sie werden in prioritätengerechter Reihenfolge versorgt. Der hypotone hypovoläme Patient mit Gefäßverletzung wird sofort einer chirurgischen Blutstillung zugeführt. Die Hälfte aller Patienten mit Verletzungen der Iliakalgefäße, die das Krankenhaus lebend erreichen, verstirbt in der Notfallaufnahme, im OP oder in den ersten postoperativen Stunden im therapierefraktären hypovolämen Schock. Die chirurgische Versorgung des kreislaufinstabilen Patienten geschieht mit Techniken der „damage control" (Ligatur, temporäre Shunteinlage, Abbinden/Abstapeln von Darm, Packen mit Bauchtüchern).
Kreislaufstabile Patienten durchlaufen nach der eingehenden klinischen Untersuchung eine gezielte Diagnostik, die in der Versorgung der dargestellten Verletzungen mündet. Die Abwesenheit eines Projektils im Becken schließt eine intrapelvine Verletzung ebenso wenig aus, wie ein Projektil diese beweist (▣ Abb. 9).
Penetrierende Beckenverletzungen betreffen oft mehrere Organsysteme und angrenzende Regionen. Isolierte penetrierende Beckenverletzungen sind eher die Ausnahme.
Das selektive nichtoperative Management SNOM hat bei penetrierenden Beckenverletzungen derzeit noch keinen etablierten Platz.

Korrespondierender Autor

Dr. D. Doll
Chirurgische Klinik und Poliklinik
am Klinikum rechts der Isar,
Technische Universität München,
Ismaninger Straße 22, 81675 München
ddoll@gmx.de

Danksagung. Dank geht an Frau Prof. Dr. Marion Kiechle (Direktorin der Klinik für Gynäkologie und Geburtshilfe, Klinikum rechts der Isar) für gynäkologische Expertise und Herrn OTA Dr. Dirk Höppner (Abteilungsleiter der Abt. für Urologie am Bundeswehrkrankenhaus Berlin) für urologische Expertise und Beratung. Herrn OA Dr. Peter Vorwald, Madrid verdanke ich den Hinweis auf die Stierkampfverletzungen.

Interessenkonflikt. Es besteht kein Interessenkonflikt. Der korrespondierende Autor versichert, dass keine Verbindungen mit einer Firma, deren Produkt in dem Artikel genannt ist, oder einer Firma, die ein Konkurrenzprodukt vertreibt, bestehen. Die Präsentation des Themas ist unabhängig und die Darstellung der Inhalte produktneutral.

Literatur

1. Asensio JA, Petrone P, Roldan G et al. (2003) Analysis of 185 iliac vessel injuries: risk factors and predictors of outcome. Arch Surg 138: 1187–1193
2. Barker P (2001) Penetrating wounds of the torso. J R Army Med Corps 147: 62–72
3. Beningfield S, Potgieter H, Nicol A G et al. (2003) Report on a new type of trauma full-body digital X-ray machine. Emerg Radiol 10: 23–29
4. Brandes SB, McAninch JW (1999) Reconstructive surgery for trauma of the upper urinary tract. Urol Clin North Am 26: 183–99
5. Burch JM, Ortiz VB, Richardson RJ G et al. (1992) Abbreviated laparotomy and planned reoperation for critically injured patients. Ann Surg 215: 476–483
6. Burch JM, Richardson RJ, Martin RR, Mattox KL (1990) Penetrating iliac vascular injuries: recent experience with 233 consecutive patients. J Trauma 30: 1450–1459
7. Carrillo EH, Spain DA, Wilson MA et al. (1998) Alternatives in the management of penetrating injuries to the iliac vessels. J Trauma 44: 1024–1029
8. Cushman JG, Feliciano DV, Renz BM et al. (1997) Iliac vessel injury: operative physiology related to outcome. J Trauma 42: 1033–1040
9. Degiannis E, Velmahos GC, Levy RD et al. (1996) Penetrating injuries of the iliac arteries: a South African experience. Surgery 119: 146–150
10. Degiannis E, Psaras G, Smith MD (2004) Abdominal gunshot wounds – current status of selective nonoperative management. S Afr J Surg 42: 4–5
11. Degiannis E, Bonanno F, Titius W et al. (2005) Behandlungen von penetrierenden Verletzungen an Hals, Thorax und Extremitäten. Chirurg 76: 945–958
12. Degiannis E, Bode F, Lynn W et al. (2006) Ballistic Arterial Trauma to the Lower Extremity: Recent South African Experience. WJS (in press)
13. Doll D, Bonanno F, Smith MD, Degiannis E (2005) Emergency Department Thoracotomy. Trauma 7: 105–108
14. Doll D, Lenz S, Lieber A et al. (2006) Temporäre Versorgung von nicht komprimierbaren Stichkanal-Blutungen in Rettungsdienst und Notfallraum mittels Blasenkatheter. Unfallchirurg (in press)
15. Dondelinger RF, Trotteur G, Ghaye B, Szapiro D (2002) Traumatic injuries: radiological hemostatic intervention at admission. Eur Radiol 12: 979–993
16. Düsel W, Lieber A, Lenz S, Doll D (2005) Penetrierendes Bauchtrauma aus der Sicht der Bundeswehr. Chirurg 76: 935–944
17. Duncan AO, Phillips TF, Scalea TM et al. (1989) Management of transpelvic gunshot wounds. J Trauma 29: 1335–1340
18. Feliciano DV (1990) Management of traumatic retroperitoneal hematoma. Ann Surg 211: 109–123
19. Gonzalez RP, Falimirski ME, Holevar MR (1998) The role of presacral drainage in the management of penetrating rectal injuries. J Trauma 45: 656–661
20. Gonzalez RP, Holevar MR, Falimirski ME, Merlotti GJ (1997) A method for management of extraperitoneal pelvic bleeding secondary to penetrating trauma. J Trauma 43: 338–341
21. Halter G, Orend KH (2005) Thoracic, abdominal, and pelvic vascular injuries. Chirurg 76: 411–424
22. Hudolin T, Hudolin I (2005) The role of primary repair for colonic injuries in wartime. Br J Surg 92: 643–647
23. Ivatury RR, Licata J, Gunduz Y et al. (1991) Management options in penetrating rectal injuries. Am Surg 57: 50–55
24. Malangoni MA, Miller FB, Cryer et al. (1990) The management of penetrating pelvic trauma. Am Surg 56: 61–65
25. Maull KI, Sachatello CR, Ernst CB (1977) The deep perineal laceration – an injury frequently associated with open pelvic fractures: a need for aggressive surgical management. A report of 12 cases and review of the literature. J Trauma 17: 685–696

26. Maxwell TM (1978) Rectal injuries. Can J Surg 21: 524
27. Muck PE, Nunez TC, Hruska L et al. (2002) Blunt injury to the external iliac artery: a case report. Am Surg 68: 11–14
28. Navsaria PH, Graham R, Nicol A (2001) A new approach to extraperitoneal rectal injuries: laparoscopy and diverting loop sigmoid colostomy. J Trauma 51: 532–535
29. Perinatal Care at the threshold of viability (2002) ACOG Practice Bulletin No. 38 American College of Obstetricians and Gynecologists. Obstet Gynecol 100: 617–624
30. Pons F, Rigal S, Dupeyron C (1997) Abdomino-pelvic-gluteal war injuries. Principles of treatment. Ann Urol (Paris) 31: 294–302
31. Presti JC Jr, Carroll PR, McAninch JW (1989) Ureteral and renal pelvic injuries from external trauma: diagnosis and management. J Trauma 29: 370–374
32. Prince RA, Hoffman CJ, Scanlan RM, Mayberry JC (2005) The distinct and secondary harmful effect of pelvic and extremity injury on the outcome of laparotomy for trauma. J Surg Res 124: 3–8
33. Ryan W, Snyder W III, Bell T, Hunt J (1982) Penetrating injuries of the Iliac vessels. Early recognition and management. Am J Surg 144: 642–645
34. Salzano A, Nocera V, Rossi De RA et al. (2000) CT findings in fire arm injuries of the pelvis. Personal experience. Radiol Med (Torino) 100: 310–313
35. Sclafani SJ, Cooper R, Shaftan GW et al. (1986) Arterial trauma: diagnostic and therapeutic angiography. Radiology 161: 165–172
36. Shanmuganathan K, Mirvis SE, Chiu WC et al. (2001) Triple-contrast helical CT in penetrating torso trauma: a prospective study to determine peritoneal violation and the need for laparotomy. Am J Roentgenol 177: 1247–1256
37. Sheiko VD (1999) [Severe combined abdominal wound in the structure of modern gunshot trauma]. Klin Khir 21–23
38. Sriussadaporn S (2000) Abdominopelvic vascular injuries. J Med Assoc Thai 83: 13–20
39. Tang E, Berne TV (1994) Intravenous pyelography in penetrating trauma. Am Surg 60: 384–386
40. Theodorakis SP, Baffes TG (1985) Penetrating wounds of the pelvis. South Med J 78: 782–783, 789
41. Velmahos GC, Demetriades D, Chahwan S et al. (1999) Angiographic embolization for arrest of bleeding after penetrating trauma to the abdomen. Am J Surg 178: 367–373
42. Velmahos GC, Demetriades D, Chahwan S et al. (1999) Angiographic embolization for arrest of bleeding after penetrating trauma to the abdomen. Am J Surg 178: 367–373
43. Weinberg JA, Fabian TC, Magnotti LJ et al. (2006) Penetrating rectal trauma: management by anatomic distinction improves outcome. J Trauma 60: 508–513
44. Weymann A, Matter P (1993) Penetrating injury. Z Unfallchir Versicherungsmed [Suppl 1]: 247–251
45. Wilson RF, Wiencek RG, Balog M (1990) Factors affecting mortality rate with iliac vein injuries. J Trauma 30: 320–323
46. Winning J, Culemann U, Sonnhalter et al. (2005) When safety becomes a danger. Penetrating trauma by side impact protection. Anaesthesist 54: 679–683
47. Zamir G, Berlatzky Y, Rivkind A et al. (1998) Results of reconstruction in major pelvic and extremity venous injuries. J Vasc Surg 28: 901–908

Forschungspreis der René Baumgart-Stiftung 2007

Die gemeinnützige René Baumgart-Stiftung zur Förderung der medizinischen Forschung im Krankheitsbereich des Lungenhochdrucks bei Kindern und Erwachsenen schreibt zum vierten Mal den Forschungspreis 2007 für wissenschaftliche Arbeiten auf dem Gebiet der pulmonalen Hypertonie aus.
Angesprochen werden Kardiologen, Pneumologen, pädiatrische Kardiologen, Herz- und Thoraxchirurgen sowie Grundlagenwissenschaftler.
Prämiert wird eine zum Zeitpunkt der Einreichung innerhalb der letzten 12 Monate oder noch nicht veröffentlichte wissenschaftliche Arbeit, die sich klinisch oder experimentell mit der pulmonalen Hypertonie beschäftigt. Wichtige Bewertungskriterien sind Originalität, Innovation und klinische Relevanz der Arbeit. Die Arbeit muss schwerpunktmäßig an einer deutschen Forschungseinrichtung durchgeführt worden sein.
Das Preisgeld wird auf 5.000 Euro zur persönlichen Verfügung des Preisträgers festgesetzt. Die Verleihung erfolgt anläßlich des 48. Kongresses der Deutschen Gesellschaft für Pneumologie vom 14. bis 17. März 2007 in Mannheim. Es wird gebeten, ein Originalmanuskript bzw. einen Sonderdruck in vierfacher Ausführung bis zum 31. Januar 2007 (Posteingang) bei der René Baumgart-Stiftung einzureichen. Der Erstautor der Arbeit gilt als Bewerber für den Preis.

Anschrift: René Baumgart-Stiftung, Prof. (em.) Dr. W. Kübler, Stellvertretender Vorsitzender, Wormser Straße 20, D-76287 Rheinstetten.

Quelle: René Baumgart-Stiftung (Rheinstetten)

Georg Heberer Award 2006

Der von der US-amerikanischen Chiles Foundation gestiftete Preis ist die derzeit höchstdotierte Auszeichnung für chirurgische Forschung in Deutschland. Für den Nachweis, dass eine erhöhte Sauerstoffzufuhr bei Patienten mit akutem Lungenversagen schädlich sein kann, erhielt Professor Dr. Thiel von der LMU München den Georg Heberer Award 2006.
Offensichtlich schützt die Unterversorgung mit Sauerstoff vor einem Fortschreiten der Entzündung durch Aktivierung des Adenosin-A2A-Rezeptor-Signalwegs. Durch die künstliche Zufuhr von Sauerstoff wird dieser Mechanismus blockiert, und die Lunge des Patienten weiter geschädigt. Dieser Effekt konnte durch eine pharmakologische Stimulierung der A2A-Rezeptoren vermieden werden, sodass Adenosin trotz der hohen Sauerstoffkonzentrationen seine gewebsschützende Funktion entfaltete.

Quelle: LMU München, www.uni-muenchen.de