

S. B. Murphy<sup>1</sup> · M. Tannast<sup>1,2</sup>

<sup>1</sup> Orthopedic Surgery, Center for Computer Assisted and Reconstructive Surgery, Tufts University School of Medicine, Harvard Medical School, New England Baptist Hospital, Boston

<sup>2</sup> Klinik für Orthopädische Chirurgie, Inselspital, Universität Bern, Bern

# Herkömmliche vs. minimal-invasive Hüftendoprothetik

## Eine prospektive Studie über Rehabilitation und Komplikationen

**Auch in der Totalhüftendoprothetik werden weltweit in zunehmender Häufigkeit minimal-invasive Operationsmethoden eingesetzt, obwohl bisher noch keine fundierten wissenschaftlichen Ergebnisse in großen, prospektiven Studien publiziert wurden. Dies im Gegensatz zur konventionellen Hüftendoprothetik in den verschiedensten Variationen, wo seit Jahrzehnten exzellente Resultate über die klinischen Ergebnisse in zahlreichen Originalarbeiten vorliegen.**

### Hintergrund und Fragestellung

Trotz der aktuellen Popularität konnten einige frühe Pilotstudien der neuen Verfahren zeigen, dass minimal-invasive Methoden im Vergleich zu den etablierten herkömmlichen Techniken eine höhere Inzidenz für perioperative Komplikationen aufweisen [1, 4, 15, 17, 18]; u. a. wird über ein höheres Risiko für intraoperative Femurfrakturen, Fehlpositionierung der azetabulären Prothesenkomponente, Luxationen, heterotope Ossifikationen, Schädigung der Abduktorenmuskulatur sowie iatrogene Nervenschädigungen berichtet [2, 7, 12].

Wir berichten über eine neue Technik einer gewebeschonenden Hüftendoprothetik (sog. superiore Kapsulotomie), welche mit dem Ziel der maxima-

len Protektion der periartikulären Weichteile, insbesondere der Abduktorenmuskulatur, entwickelt wurde. Zudem soll die Inzision bei Bedarf zu einem konventionellen Zugang erweitert werden können. Diese Technik beinhaltet eine Implantation sowohl der femoralen als auch der azetabulären Prothesenkomponente ventral der posterioren Kapselanteile respektive der kleinen Außenrotatoren sowie dorsal der Mm. gluteus medius und minimus [10, 11].

Die vorliegende Studie vergleicht prospektiv die klinischen Scores in der Rehabilitationsperiode sowie die perioperativen Komplikationen zwischen Hüftprothesen mittels eines konventionellen, modifizierten direkten lateralen Zugangs im Vergleich zu einer superioren Kapsulotomie.

### Patienten und Methoden

Prospektiv wurden 106 aufeinander folgende Hüftendoprothesen mit der neuen, gewebeschonenden Technik durch eine superiore Kapsulotomie (Studiengruppe) mit 130 konsekutiven Operationen verglichen, welche durch einen modifizierten direkt lateralen Zugang implantiert wurden (Kontrollgruppe). Alle Interventionen wurden zwischen Januar 2001 und September 2004 durch den selben Chirurgen (SBM) am gleichen Krankenhaus durchgeführt.

Um eine ähnliche Komplexität von Kontroll- und Studiengruppe zu erreichen, wurden 23 der 130 Kontrollfälle ausgeschlossen, da diese als zu komplex erachtet wurden, um eine minimal-invasive Operation durchführen zu können. Die Exklusionskriterien betrafen 10 Hüften mit vorausgegangener Becken- oder Femurosteotomie und in situ liegendem Metall, 6 mit zu hochgradigen Deformitäten, bei welchen eine gewebeschonende Operation via superiore Kapsulotomie nicht gefahrlos durchführbar ist, 4 mit Protrusion, eine mit Achondroplasie sowie jeweils eine mit einer vaskularisierten Fibula resp. einer vorausgegangenen Osteosynthese mit Verbleib des Osteosynthesematerials.

Schlussendlich resultierten insgesamt 107 Fälle für die Kontrollgruppe, welche eine vergleichbare Komplexität mit den 106 Fällen der Studiengruppe aufwies. Die demographischen Daten über Alter, Geschlecht, Gewicht, Größe, Body-Mass-Index (BMI), präoperativen Diagnosen, präoperativem Merle d'Aubigné-Score sowie Voroperationen wurden für alle Patienten ermittelt (■ Tab. 1).

Bei allen Patienten beider Gruppen wurde dieselbe unzementierte Prothese (Lineage<sup>®</sup>, Fa. Wright Medical Technology) mit einem Al<sub>2</sub>O<sub>3</sub>-Keramikkugelkopf

M. Tannast wurde unterstützt durch ein Stipendium des Schweizerischen Nationalfonds (SNF).

**Tab. 1** Demographische Daten der Studien- und Kontrollgruppe

Parameter	Studiengruppe	Kontrollgruppe	p
Hüften (n)	106	107	
Alter [Jahre]	56±12,3 (20,1–84,6)	54±14,0 (27,7–84,2)	0,207
Geschlecht männlich [%]	54,7	52,3	0,416
Seite (rechts/links) [% rechts]	56,6	47,6	0,121
Bilateral [% bilaterale Hüften]	15,1	22,4	0,115
Größe [cm] (±SD, Range)	171±10,7 (149–190)	172±10,4 (147–193)	0,596
Gewicht [kg], (±SD, Range)	78,8±18,0 (45,4–129,5)	81,6±20,9 (44,1–136,4)	0,439
BMI [kgm <sup>-2</sup> ], (±SD, Range)	26,7±4,8 (17,5–39,2)	27,1±5,3 (18,0–45,2)	0,672
Navigierte Hüften [% navigiert]	90,5	55,6	<0,0001
Präoperative Diagnosen [%]			
Arthrose	73	73	
Dysplasie	20	15	
Avaskuläre Nekrose	4	6	
Andere	3	6	
Präoperativer Merle d'Aubigné-Score (±SD, Range)	10,1±1,6 (5–14)	10,5±1,7 (6–14)	0,123
Anzahl voroperierter Hüften [%]	7 (6,6)	6 (5,6)	0,492
Beckenosteotomie	2	-	
Femurosteotomie	1	4	
Osteosynthese	2	1	
Chirurgische Hüftluxation	-	1	
„Core decompression“	2	-	

**Tab. 2** Radiologische und klinische Resultate sowie Hospitalisationsdaten

Parameter	Studiengruppe	Kontrollgruppe	p
Pfanneninklinationswinkel [°], (±SD, Range)	43,7±4,0 (35–56)	40,8±3,9 (26–54)	<0,0001
Inklinationsausreißer (<30° oder >50°) [%]	4,7	5,9	0,506
Hospitalisationszeit [Tage], (±SD, Range)	3,9±1,0 (2–10)	4,5±1,69 (2–13)	<0,0001
Disposition (nach Hause/Rehabilitation) [%]	73,5	71,9	0,664
Merle d'Aubigné präoperativ (±SD, Range)	10,1±1,6 (5–14)	10,5±1,7 (6–14)	0,123
Merle d'Aubigné 1. Nachkontrolle (±SD, Range)	15,2±1,9 (8–18)	12,8±1,8 (9–18)	<0,0001
Merle d'Aubigné 2. Nachkontrolle (±SD, Range)	17,0±1,1 (13–18)	17,0±1,3 (12–18)	0,450

sowie -Pfanneninlay (Biolog<sup>®</sup> forte, Fa. Ceramtec AG, Plochingen) eingesetzt.

### Operationstechnik in der Studiengruppe

Die Operationstechnik der Implantation eines künstlichen Hüftgelenks via superiorer Kapsulotomie wurde bereits in früheren Publikationen im Detail erläutert [10, 11] und soll im Folgenden kurz zusammengefasst werden. Der Patient wird in Seitenlage gelagert (Abb. 1). Praktisch die gesamte Operation wird mit 45° flektiertem Bein, in etwa 15° Innenrotation und in maximaler Adduktion durchgeführt, wobei der Fuß auf einer gepolsterten Halterung gelagert wird.

Die typischerweise 6–8 cm lange Inzision erfolgt proximal des Trochanter major in Richtung der Femurachse (Abb. 2). Nach stumpfem Spreizen des Muskelfasern des M. gluteus maximus erfolgt die Identifikation des posterioren Anteils des M. gluteus medius, welcher nach vorne retrahiert wird (Abb. 3). Der M. piriformis wird identifiziert und die Sehne ansatznah tenotomiert. Der posteriore Anteil des M. gluteus minimus wird von der Gelenkkapsel mobilisiert (Abb. 4), die posteriore Gelenkkapsel sowie die kleinen Außenrotatoren bleiben intakt. Die Kapsulotomie erfolgt von der Fossa trochanterica zum Acetabularrand. Nach Anbringen eines Haltefadens am vorderen Kapselanteil wird die Inzision entlang des

Acetabularrandes und des Femurhalses bis zum Ansatz der Sehne des M. gluteus minimus weitergeführt (Abb. 5).

Zwei stumpfe Hohmann-Retraktoren werden jeweils anterior und posterior des Schenkelhalses innerhalb der Gelenkkapsel platziert (Abb. 6). Der Femur wird durch den kranialen Anteil des Collums instrumentiert, wobei die Markhöhle am kranialen Schenkelhals mit einem Osteotom eröffnet wird, um die Aufweitraspeln einzuführen (Abb. 7). Der Schenkelhals wird mit in situ liegenden Raspeln, die als Referenz dienen, osteotomiert (Abb. 8). Anschließend wird der Kopf mit Hilfe einer Schanz-Schraube (Abb. 9) sowie eines Schlaghammers extrahiert (Abb. 10). Das Auffräsen des Acetabulums (Abb. 11) sowie die Implantation der künstlichen Gelenkpfanne erfolgen mit abgewinkelten Instrumenten (Abb. 12, 13). Nach definitivem Einsetzen der Prothesenkomponenten erfolgt die Naht der Gelenkkapsel. Die postoperative Mobilisation der Patienten erfolgt nach Maßgaben der Beschwerden ohne Restriktionen hinsichtlich der Bewegungsamplituden.

### Operationstechnik in der Kontrollgruppe

Die Patienten der Kontrollgruppe wurden durch einen direkten lateralen Zugang in Seitenlage operiert. Dabei wird das ventrale Drittel des M. gluteus medius, der gesamte M. gluteus minimus sowie die anteriore Hälfte der Gelenkkapsel zusammen mit einer dünnen kortikospongiosen Waffel des anterioren Teils des großen Trochanter nach ventral präpariert. Die weitere Operation erfolgt wie üblich mit Luxation des Femurs, Osteotomie des Schenkelhalses, Auffräsen des Acetabulums, Implantation der Gelenkpfanne mit geraden Instrumenten sowie Aufraspeln der Femurmarkhöhle mit geraden Raspeln und Implantation des Schafts mit geraden Einschlägern. Nach definitivem Einsetzen der Komponenten wird die Gelenkkapsel geschlossen und die Abduktoren werden mit transossären Nähten refixiert. Die postoperative Mobilisation der Patienten erfolgte an 2 Gehhil-

fen für 6 Wochen bei uneingeschränkter Beweglichkeit und Belastung mit maximal 50% des Körpergewichts.

### Prä- und postoperative Evaluation

Alle Patienten der Studien- und Kontrollgruppe wurden bei jeder Konsultation postoperativ prospektiv mittels eines standardisierten Fragebogens betreffend Schmerz und Funktion der Hüfte befragt. Zudem erfolgten dieselben klinischen und radiologischen Untersuchungen für beide Gruppen. Die Untersuchungen erfolgten durch den Operateur präoperativ, sowie 2-mal postoperativ mit einem Intervall von 6 Wochen und 3 Monaten.

Als klinischer Parameter bei jeder Konsultation eines jeden Patienten wurde der Merle d'Aubigné-Score [8] ermittelt, mit welchem Schmerz, Bewegungsumfang sowie Gehfähigkeit der Patienten beurteilt werden. Der Pfanneninklinationswinkel wurde durch einen geblindeten Untersucher (M.T.) mit einer Verbindungslinie durch die Tränenfiguren als horizontaler Referenz auf dem postoperativen Beckenübersichtsbild gemessen. Da die Pfannenanteversion auf einem konventionellen Beckenübersichtsbild nicht zuverlässig bestimmt werden kann [14], wurde auf dessen Messung verzichtet. Zudem wurden die Dauer des Krankenhausaufenthaltes sowie der Ort der Entlassung dokumentiert. Dabei wurde zwischen einer Entlassung nach Hause oder Überweisung in eine Rehabilitationsklinik unterschieden.

### Statistik

Zur Datenauswertung wurden die Mittelwerte, Standardabweichung sowie die Minima und Maxima errechnet. Der exakte Test nach Fisher wurde verwendet für die Analyse von nominalen Daten. Kontinuierliche Daten zwischen den beiden Gruppen wurden mit dem nicht-parametrischen Mann-Whitney-U-Test untersucht. Variabilitäten hinsichtlich der Standardabweichungen der Inklinationswinkel wurden mit dem F-Test untersucht. Das Signifikanzniveau wurde auf  $p < 0,05$  festgelegt.

## Zusammenfassung · Abstract

Orthopäde 2006 · 35:761–768 DOI 10.1007/s00132-006-0969-z  
© Springer Medizin Verlag 2006

S. B. Murphy · M. Tannast

### Herkömmliche vs. minimal-invasive Hüftendoprothetik. Eine prospektive Studie über Rehabilitation und Komplikationen

#### Zusammenfassung

**Hintergrund.** In einer prospektiven, nicht randomisierten Studie wurden die Ergebnisse hinsichtlich Rehabilitation und Komplikationsrate von Hüftendoprothesen verglichen, welche entweder mittels einer gewebeschonenden Technik, der sog. superioren Kapsulotomie (Studiengruppe), oder eines konventionellen Zugangs, des direkten lateralen Zugangs (Kontrollgruppe), eingesetzt wurden.

**Patienten und Methoden.** Die Studiengruppe bestand aus 106 Patienten, die Kontrollgruppe aus 107 Patienten. Beide Gruppen zeigten keine Unterschiede bezüglich Alter, Geschlecht, Diagnose oder Body-Mass-Index (BMI).

**Resultate.** Die Studiengruppe zeigte eine statistisch signifikant akzelerierte Rehabili-

tation nach 6 Wochen ( $p < 0,001$ ) sowie eine niedrigere perioperative Komplikationsrate. **Schlussfolgerung.** Die vorliegende Studie zeigt, dass weniger invasive chirurgische Techniken in der Hüftendoprothetik mit der Philosophie von größtmöglicher Schonung der Abduktorenmuskulatur, der posterioren Kapsel und der kleinen Außenrotatoren in einer sichereren Operation mit beschleunigter Rehabilitation resultieren können.

#### Schlüsselwörter

Totalhüftendoprothetik · Gewebeschonend · Minimal-invasiv · Rehabilitation · Komplikationen

### Conventional vs minimally invasive total hip arthroplasty. A prospective study of rehabilitation and complications

#### Abstract

**Background.** In a prospective, nonrandomized study the outcome in terms of rehabilitation and complications of total hip arthroplasty (THA) through a superior capsulotomy exposure (study group) was compared to THA performed through a direct lateral exposure (control group).

**Patients and methods.** The study group (106 THA) and the control group (107 THA) were controlled for complexity and had no significant differences in age, sex, diagnosis, or body mass index.

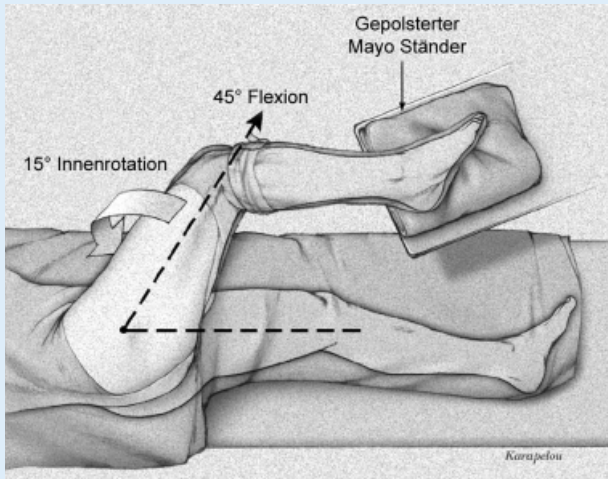
**Results.** The study group had improved recovery at 6 weeks after surgery which was

statistically significant ( $p < 0,001$ ). In addition, the study group had a lower incidence of perioperative complications.

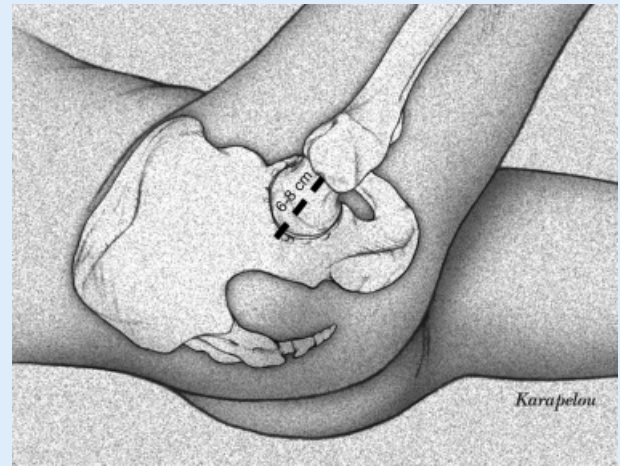
**Conclusion.** The current study demonstrates the potential that less-invasive surgical techniques with the philosophy of maximally preserving the abductors, posterior capsule, and short rotators may result in a safer operation with an accelerated recovery.

#### Keywords

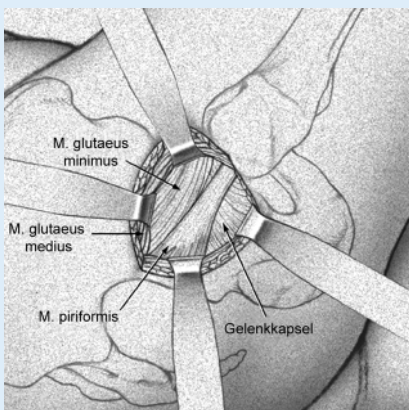
Total hip arthroplasty · Tissue-preserving · Minimally invasive · Recovery · Complications



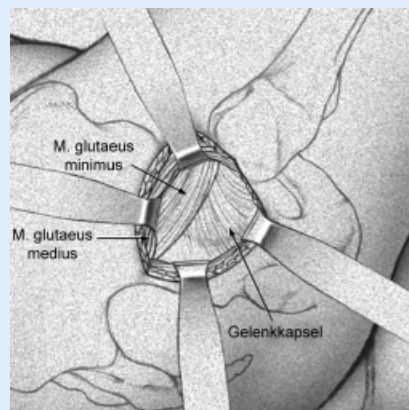
**Abb. 1** ▲ Der Patient wird in Seitenlage operiert, wobei der Körper leicht gegen den Operationstisch rotiert wird, um eine maximale Adduktion zu gewährleisten



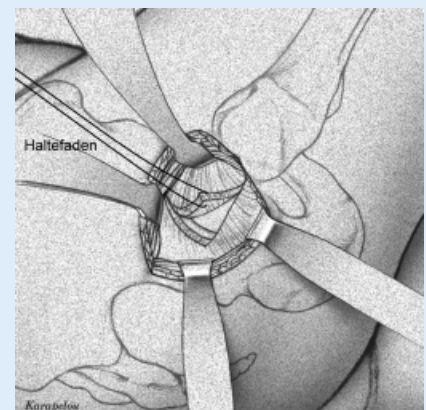
**Abb. 2** ▲ Mit ca. 45° flektierter Hüfte erfolgt die Inzision vom Trochanter major nach proximal in Richtung der Schenkelhalsachse mit einer Länge von ca. 6–8 cm



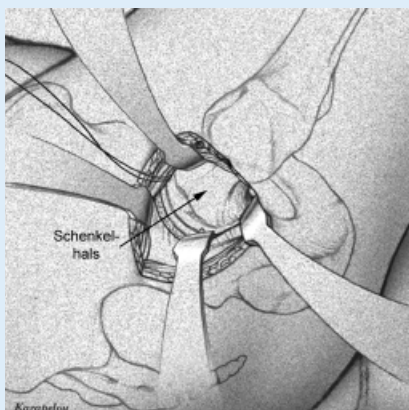
**Abb. 3** ▲ Mit Hilfe eines stumpfen Hohmann-Rektraktors wird der hintere Anteil des M. gluteus medius retrahiert, wodurch die Sehne des M. piriformis sowie der M. gluteus minimus sichtbar werden



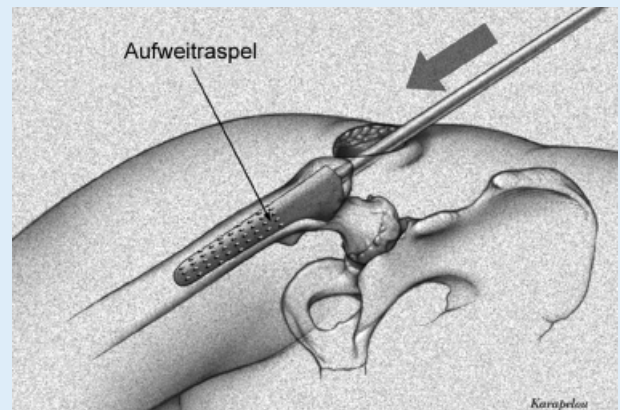
**Abb. 4** ▲ Nach Identifikation des posterioren Randes des M. gluteus minimus erfolgt die Mobilisation desselben von der Gelenkkapsel mittels eines Cobb-Elevatoriums von dorsal nach ventral



**Abb. 5** ▲ Nach L-förmiger Kapsulotomie erfolgt das Anlegen eines Haltefadens an der Ecke des Kapsellappens



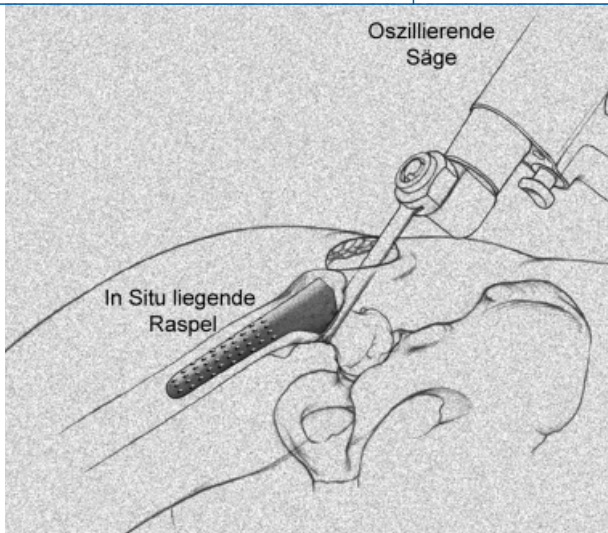
**Abb. 6** ▲ Zwei stumpfe Hofmann-Rektraktoren werden anterior und posterior um den Schenkelhals platziert. Ein spitzer Hohmann-Rektraktor wird im kraniodorsalen Anteil des Femurkopfes eingesetzt



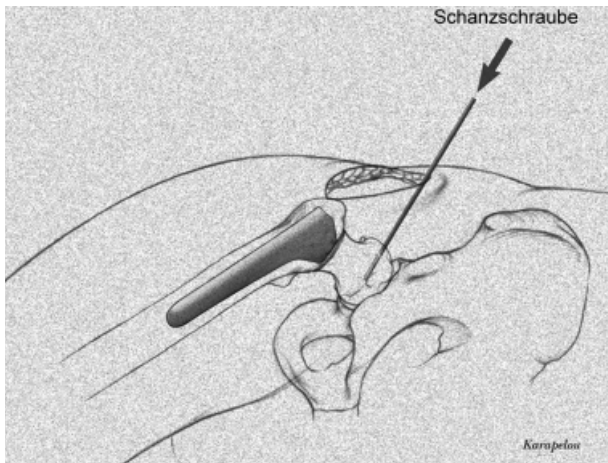
**Abb. 7** ▲ Nach Eröffnung der Markhöhle am kranialen Schenkelhals und Femurkopf mit einem Osteotom wird diese mit Aufweitraspeln präpariert. Die Tiefe der Raspeln wird abgeschätzt mit der Distanz zwischen der lateralen Schulter der Raspel und der Spitze des Trochanters

Hier steht eine Anzeige.

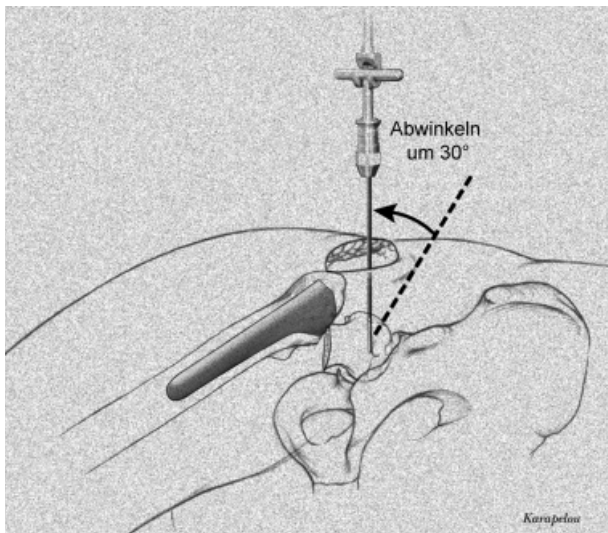




**Abb. 8** ◀ Mit einer oszillierenden Säge wird der Schenkelhals osteotomiert, als Referenz dient die in situ liegende Raspel



**Abb. 9** ◀ Zur Exztraktion des Kopfes wird eine lange Schanzschraube in den soliden Anteil des Kopfes eingeführt



**Abb. 10** ◀ Die Exztraktion des Kopfes erfolgt mit einem Schlaghammer, nachdem der Kopf zur Mobilisation leicht abgewinkelt wurde

**Ergebnisse**

**Demographische Daten**

Zwischen der Studien- und der Kontrollgruppe konnten hinsichtlich Alter, Ge-

schlecht, Größe, Gewicht, BMI, Seite der Operation, Diagnosen, präoperativem Merle d'Aubigné-Wert und Zahl der Voroperationen keine Unterschiede gefunden werden (s. **Tab. 1**). In der Studiengruppe wurde eine signifikant höhere Anzahl

Hüften mit Hilfe eines Navigationssystems operiert ( $p < 0,0001$ ).

**Klinische und radiologische Ergebnisse**

Die Länge der Inzision betrug für die Studiengruppe im Mittel 7,8 cm [Standardabweichung (SD)=1,6 (5,5–16,0) cm]. Eine signifikant kürzere Hospitalisationszeit wurde bei der Studiengruppe beobachtet ( $p < 0,0001$ ), hingegen gab es keine Unterschiede hinsichtlich der Disposition nach Hause oder in eine postoperative Rehabilitationsklinik ( $p = 0,664$ ; **Tab. 2**).

Der mittlere Pfanneninkinationswinkel betrug  $43,7^\circ$  für die Studiengruppe und  $40,8^\circ$  für die Kontrollgruppe (s. **Tab. 2**), was sich als signifikant unterschiedlich erwies ( $p < 0,0001$ ). Die SD hingegen unterschieden sich nicht signifikant ( $p = 0,891$ ). Ebenso waren keine Differenzen in der Anzahl der Ausreißer zu erkennen ( $< 30^\circ$  oder  $> 50^\circ$ ,  $p = 0,506$ ).

Die klinischen Ergebnisse zeigten eine signifikante Verbesserung des Merle d'Aubigné-Scores nach 6 Wochen ( $p < 0,0001$ ) zu Gunsten der Studiengruppe. Nach 12 Wochen konnten keine Unterschiede mehr festgestellt werden ( $p = 0,450$ ).

**Komplikationen**

In keiner der beiden Gruppen kam es zu postoperativen Luxationen, obwohl keine postoperativen Einschränkungen der Bewegungsamplituden von ärztlicher Seite verschrieben wurden. Ebenso gab es weder in der Studien- noch in der Kontrollgruppe eine intraoperative Femurschaftfraktur oder eine tiefe Beinvenenthrombose.

Es gab 2 chirurgische Komplikationen in der Studiengruppe (1,8%) und 7 in der Kontrollgruppe (6,5%). Dieser Trend der niedrigeren Inzidenz von Komplikationen in der Studiengruppe war jedoch statistisch nicht signifikant ( $p = 0,087$ ). Ein Patient (0,9%) der Studiengruppe und 4 Patienten der Kontrollgruppe (3,7%) mussten reoperiert werden ( $p = 0,187$ ).

Die beiden chirurgischen Komplikationen der Studiengruppe umfassten eine intraoperative Fraktur des Trochanter majors, welche noch während der Opera-

tion versorgt wurde. Ein weiterer Patient hatte eine unbemerkte intraoperative Dislokation des Keramik-Inlays, welche unmittelbar korrigiert werden musste.

Unter den 7 Komplikationen der Kontrollgruppe fanden sich 4 Pseudarthrosen der Trochanterwaffel – 2 davon mussten operativ revidiert werden. Ein Patient erlitt eine intraoperative und ein 2. eine postoperative Fraktur des Trochanters, welche direkt intraoperativ respektiv in der Folge offen reponiert und osteosynthetisiert wurde. Ein Patient musste wegen eines Gelenkinfekts revidiert werden.

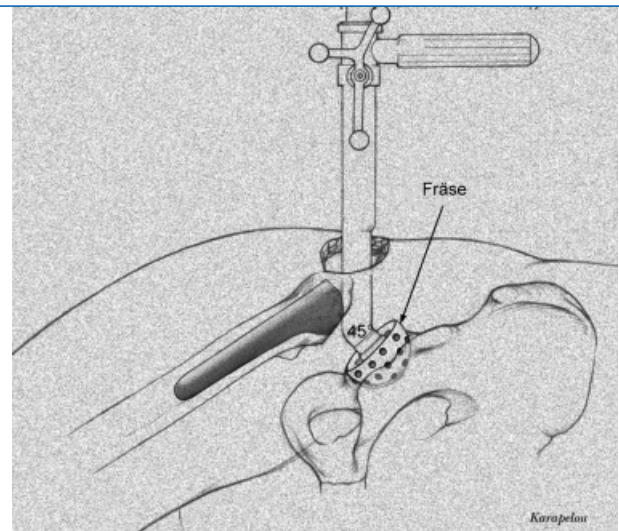
## Diskussion

Die Totalhüftendoprothetik in den verschiedensten konventionellen Formen ist eine extrem zuverlässige Operation mit niedriger Komplikationsrate. Versuche, eine Hüftprothese durch eine kleinere Inzision und gewebeschonendere anatomische Intervalle zu implantieren, können daher leicht zu einer Erhöhung statt einer weiteren Erniedrigung der operativen Komplikationen führen. Selbst wenn eine Mehrzahl der Patienten, bei welchen eine weniger invasive Technik angewandt wurde, eine raschere Rehabilitation aufweisen, können diese Vorteile durch einen kleinen Anstieg der Inzidenz der Komplikationen zunichte gemacht werden.

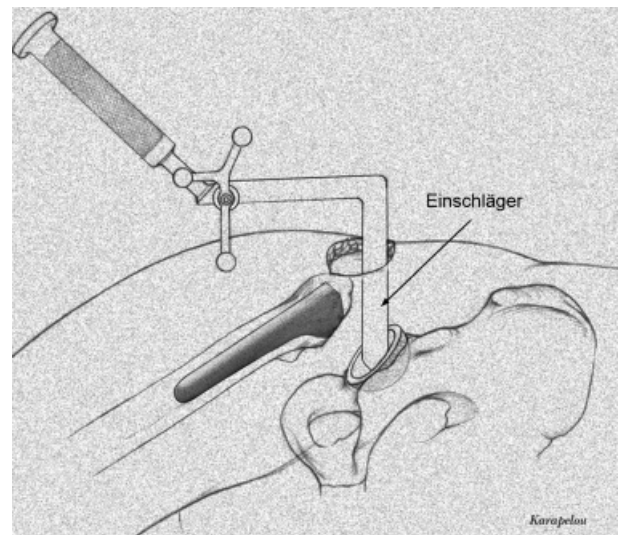
Nachteile von konventionellen Operationstechniken in der Hüftendoprothetik sind berechenbar und gut dokumentiert. Ein hinterer Zugang (durch eine minimal-invasive oder konventionelle Inzision) hat den Nachteil, dass die posteriore Kapsel sowie die kleinen Außenrotatoren durchtrennt werden müssen. Selbst wenn diese Strukturen wieder exakt rekonstruiert werden, kann der Patient postoperativ nicht ohne Einschränkung der Bewegung mobilisiert werden, wodurch eine anatomische Heilung der posterioren Kapsel und der kleinen Außenrotatoren nicht garantiert werden kann [9, 16, 19].

Der direkte laterale Zugang hat den Nachteil, dass eine Portion der Abduktoren mobilisiert und refixiert werden muss [3, 13], d. h. dass eine frühzeitige Vollbelastung ohne das Risiko eines Abduktorschadens und dessen Konsequenzen nicht angeordnet werden kann. Der vordere Zugang hat den Nachteil,

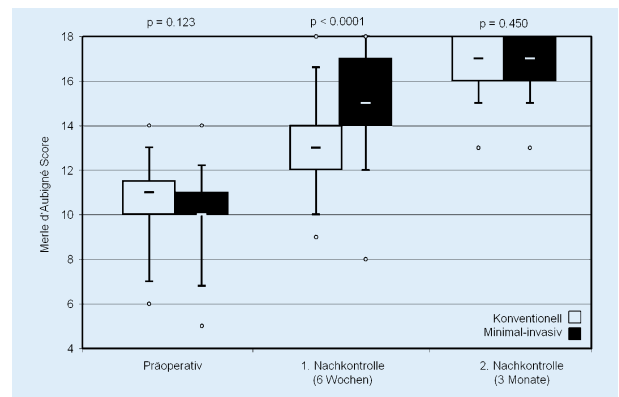
**Abb. 11** ► Mit einer 45° abgewinkelten Fräse erfolgt die Präparation des Acetabulums



**Abb. 12** ► Mit dem doppelt abgewinkelten Einschläger kann ohne Verletzung der Weichteile die künstliche Gelenkpfanne eingesetzt werden



**Abb. 13** ► Eine signifikant schnellere Rehabilitation nach 6 Wochen wurde für die Studiengruppe beobachtet, nach 3 Monaten konnten keine Differenzen mehr eruiert werden



dass die Sehne des M. gluteus minimus sowie der anteriore Rand des M. gluteus medius einen direkten Zugang zum Femur behindern, was zu einer Verletzung dieser Strukturen führen kann [4, 5, 6]. Zudem kommt es gelegentlich zu einem bleibenden Schaden des N. cutaneus femoris lateralis.

Es ist klar, dass die Abduktoren, die posteriore Kapsel sowie die kleinen Außenrotatoren die wesentlichen Strukturen sind, die bei der Implantation einer Hüftendoprothese geschützt werden sollten. Eine Operation mit spezieller Protektion dieser Strukturen resultiert unmittelbar in einer technisch anspruchsvolleren

chirurgischen Intervention. Mit der vorliegenden Studie konnte aufgezeigt werden, dass die Hüftendoprothetik mittels einer superioren Kapsulotomie im Vergleich zu einem direkten lateralen Zugang trotzdem gleichzeitig die Inzidenz der Komplikationen senken und die Rehabilitation verkürzen kann.

Eine klare Schwäche der Studie liegt darin, dass die Studiengruppe nicht mit einer Patientengruppe mit einem posterioren Zugang verglichen wurde. Es ist wahrscheinlich, dass Patienten, welche durch einen posterioren Zugang operiert wurden eine schnellere Rehabilitation aufweisen. Im Gegensatz ist davon auszugehen, dass bei einem Zugang mit Schonung dieser Strukturen eine niedrigere Luxationstendenz zu erwarten ist. Dies widerspiegelt sich in der Tatsache, dass in keiner der beiden untersuchten Gruppen (wo jeweils die posteriore Kapsel und die kleinen Außenrotatoren intakt belassen wurden) eine Luxation beobachtet wurde, obwohl keine Bewegungseinschränkung von ärztlicher Seite verordnet wurde. Weitere Vergleichsstudien zwischen superiorer Kapsulotomie und posteriorem Zugang sind sicher nötig.

Sowohl die Studiengruppe als auch die Kontrollgruppe hatten akzeptable Pfanneninklinationswinkel mit vergleichbar kleinen Standardabweichungen. Die Tatsache, dass in der Studiengruppe mehr Patienten mit der Hilfe eines Computernavigationssystems operiert wurden, ermöglicht keine konklusiven Rückschlüsse auf die Implantatorientierung, welche ausschließlich manuell erfolgt wäre. Eine weitere Studie mit einem Vergleich zwischen konventionellem Zugang mit Freihandimplantation gegenüber dem beschriebenen minimal-invasiven Zugang via superiorer Kapsulotomie mit navigierter Implantation der Komponenten wird derzeit durchgeführt.

Die Tatsache, dass die prä- und postoperative klinische Untersuchung durch den Operateur erfolgte, unterliegt einem Informationsbias. Da aber die Mehrzahl der Parameter durch den Patientenfragebogen ermittelt wurde und da die radiologische Evaluation sowie die Auswertung der Komplikationen nicht durch den Operateur selbst erfolgten, hält sich die Auswirkung des Informationsbias auf die Resultate der Studie in akzeptablen Grenzen.

Nach Meinung der Autoren ist die Beschleunigung der postoperativen Mobilisation derart offensichtlich, dass sicherlich auch unabhängige Untersucher diese Daten hätten bestätigen können.

Zusammenfassend lässt sich schließen, dass die Hüftendoprothetik durch eine superioren Kapsulotomie die Vorteile der niedrigeren Luxationsraten durch einen direkten lateralen Zugang kombiniert mit denjenigen der Schonung der Abduktorenmuskulatur durch einen posterioren Zugang. Obwohl es noch zu zeigen gilt, dass die beschriebene Technik sicher gelehrt werden kann und zu vergleichbaren Resultaten in anderen Zentren führt, demonstriert die vorliegende Studie, dass weniger invasive, gewebeschonende Operationstechniken gleichzeitig die Rehabilitation beschleunigen und die Inzidenz von perioperativen Komplikationen senken können.

### Fazit für die Praxis

**Die minimal-invasive Technik der superioren Kapsulotomie in der Hüftendoprothetik vereint die Vorteile von verschiedenen klassischen Zugängen. Der Zugang durch gewebeschonende anatomische Intervalle ermöglicht die größtmögliche Schonung der Abduktorenmuskulatur sowie der kleinen Außenrotatoren, was zu einer akzelerierten Rehabilitation und niedrigeren Luxationsrate führt. Im Vergleich zum herkömmlichen, direkt lateralen Zugang zeigt die superioren Kapsulotomie zudem eine niedrigere Komplikationsrate bei gleicher Präzision der Pfannenkomponente. In Kombination mit modernen Computernavigationssystemen ist die superioren Kapsulotomie eine sichere, viel versprechende Technik mit erheblichen Vorteilen in der Rehabilitation für den Patienten.**

### Korrespondierender Autor

S. B. Murphy



Orthopedic Surgery, Center for Computer Assisted and Reconstructive Surgery, Tufts University School of Medicine, Harvard Medical School, New England Baptist Hospital, 125 Parker Hill Avenue Suite 545, USA-02120 Boston

**Interessenkonflikt.** Keine Angaben

### Literatur

- Berry DJ, Berger RA, Callaghan JJ et al. (2003) Minimally invasive total hip arthroplasty. Development, early results, and a critical analysis. *J Bone Joint Surg Am* 85: 2235–2246
- Feinblatt JS, Berend KR, Lombardi AV Jr (2005) Severe symptomatic heterotopic ossification and dislocation: a complication after two-incision minimally invasive total hip arthroplasty. *J Arthroplasty* 20: 802–806
- Gore D, Murray P, Sepic S, Gardner G (1982) Anterolateral compared to posterior approach in total hip arthroplasty: difference in component positioning, hip strength, and hip motion. *Clin Orthop Relat Res* 165: 180–187
- Hartzband MA (2004) MIS THA: the New Jersey experience and how to choose. In: DiGioia AM (Hrsg) *Proceedings MIS meets CAOS*, April 16–17, Pittsburgh, PA, pp 159–174
- Kennon RE, Keggi JM, Wetmore RS et al. (2003) Total hip arthroplasty through a minimally invasive anterior surgical approach. *J Bone Joint Surg Am* 85(Suppl): 39–48
- Light TR, Keggi KJ (1980) Anterior approach to hip arthroplasty. *Clin Orthop Relat Res* 152: 255–260
- Mardones R, Pagnano MW, Nemanich JP, Trousdale RT (2005) The Frank Stinchfield Award: Muscle damage after total hip arthroplasty done with the two-incision and mini-incision techniques. *Clin Orthop Relat Res* 441: 63–67
- Merle d'Aubigné R, Postel M (1954) Functional results of hip arthroplasty with acrylic prosthesis. *J Bone Joint Surg Am* 36: 451–475
- Morrey BF (1992) Instability after total hip arthroplasty. *Orthop Clin North Am* 23: 237–248
- Murphy SB (2004) Technique of tissue-preserving minimally-invasive total hip arthroplasty using a superior capsulotomy. *Oper Techn Orthop* 12: 94–101
- Murphy SB (2004) Tissue-preserving, minimally invasive total hip arthroplasty using a superior capsulotomy. In: Hozak W (ed) *Minimally invasive total hip and knee arthroplasty*. Springer, Berlin Heidelberg New York Tokio, S 102–107
- Pagnano MW, Leone J, Lewallen DG, Hanssen AD (2005) Two-incision THA had modest outcomes and some substantial complications. *Clin Orthop Relat Res* 441: 86–90
- Roberts JM, Fu FH, McCain EJ, Ferguson AB (1984) A comparison of posterolateral and anterolateral approaches to total hip arthroplasty. *Clin Orthop Relat Res* 187: 205–210
- Tannast M, Langlotz U, Siebenrock KA et al. (2005) Anatomic referencing of cup orientation in total hip arthroplasty. *Clin Orthop Relat Res* 436: 144–150
- Waldman BJ (2002) Minimally invasive total hip replacement and perioperative management. *J South Orthop Assoc* 11: 213–217
- Weeden SH, Paprosky WG, Bowling JW (2003) The early dislocation rate in primary total hip arthroplasty following the posterior approach with posterior soft-tissue repair. *J Arthroplasty* 18: 709–713
- Wenz JF, Gurkan I, Jibodh SR (2002) Mini-incision total hip arthroplasty: a comparative assessment of perioperative outcomes. *Orthopedics* 25: 1031–1043
- Woolson ST, Mow CS, Syquia JF et al. (2004) Comparison of primary total hip replacement with a standard incision or a mini-incision. *J Bone Joint Surg Am* 86: 1353–1358
- Wright JM, Crockett HC, Delgado S et al. (2004) Mini-incision for total hip arthroplasty: a prospective, controlled investigation with 5-year follow-up evaluation. *J Arthroplasty* 19: 538–545