Gefässchirurgie 2010 · 15:311–316
DOI 10.1007/s00772-010-0785-y
Online publiziert: 13. August 2010
© Springer-Verlag 2010

A. Greiner[1] · W.H. Mess[3] · J. Schmidli[4] · F. Dick[4] · J. Grommes[1] · M. Jacobs[1, 2]
[1] Klinik für Gefäßchirurgie, Europäisches Gefäßzentrum Aachen-Maastricht, Universitätsklinik der RWTH Aachen
[2] Department of Surgery European Vascular Center Aachen Maastricht, Maastricht University Medical Center, Maastricht
[3] Department of Clinical Neurophysiology, Maastricht University Medical Center, Maastricht
[4] Klinik für Herz- und Gefäßchirurgie, Inselspital Universitätsspital Bern

Möglichkeiten des grenzüberschreitenden Telemonitorings bei Ersatzoperationen des thorakoabdominellen Aortenaneurysmas

Bern im Mai 2010, Rekonstruktion eines TAAA-Typ-1-Aneurysmas

Um 14.04 Uhr (▪ **Abb. 1**, *T1*) wird die distale Klemme in Höhe Th9/10 plaziert. Zu diesem Zeitpunkt sind die motorisch evozierten Potenziale (MEP) am Unterschenkel nur (noch) marginal nachweisbar. Es werden zurückblutende Interkostalgefässe blockiert. Dies führt unmittelbar zu einer teilweisen Erholung der Bein-MEP-Amplituden. Nach Reimplantieren mehrerer Interkostalgefäße in Höhe Th7 und Th8 gegen 14.46 Uhr (▪ **Abb. 1**, *T2*) tritt eine mehr oder weniger sofortige und bleibende Verbessung der MEP zu den Unterschenkeln auf. Bereits nach 10 Minuten befinden sich die MEP bereits wieder auf Ausgangsniveau.
Um 15.05 Uhr (▪ **Abb. 1**, *T3*) wird die distale Klemme infrarenal plaziert. Bereits nach wenigen Minuten reduzieren sich die MEP. Es werden 4 lumbale zurückblutende Interkostalgefäße blockiert. Die MEP erholen sich daraufhin sogleich, wenngleich dieser Effekt wie zuvor auch nur kurzfristig ist. Nach etwa 20 Minuten sind die MEP-Amplituden wiederum deutlich reduziert auf Werte von etwa 10 bis 50%, wahrscheinlich im Zusammenhang mit dem Abklemmen der bereits reimplantierten oberen Interkostalgefäßgruppe. Gegen 16.14 Uhr (▪ **Abb. 1**, *T4*) sind alle MEP zu den unteren Extremitäten nicht mehr nachweisbar. Um 16.57 Uhr sind alle Interkostalgefäße wieder offen, die Potenziale am Unterschenkel sind auf niedrigem Niveau nachweisbar.
Um 17.42 Uhr (▪ **Abb. 1**, *T5*) wird ein Interkostalgefäß in Höhe Th11 selektiv perfundiert. Dies hat eine außergewöhnliche Erhöhung aller MEP-Antworten zu den Beinen zur Folge. Es erfolgt die Replantation dieser Segmentarterie. Nach Freigabe des Blutflusses in die Segmentarterie sind wieder uneingeschränkte MEP auf dem Niveau zu Beginn der Operation ableitbar, und der Neurophysiologe gibt Entwarnung.
Der Neurophysiologe befindet sich 800 km von der Klinik entfernt, wo die Operation nun weiter fortgesetzt wird.

Ausgedehnte Aorteneingriffe sind mit einer erheblichen Rate an neurologischen Komplikationen assoziiert. Bei Ersatzoperationen der thorakoabdominellen Aorta muss auch in Zentren mit hoher Operationsfrequenz für solche Eingriffe mit spinalen Ischämien, abhängig vom Ausmaß der Rekonstruktion, in bis zu 6,5% der Fälle und in nicht spezialisierten Zentren in bis zu 25% gerechnet werden [8, 16, 18]. Bei der Behandlung von Bogenpathologien treten in 18% der Fälle transiente und in 5% permanente neurologische Defizite auf [9, 11]. Auch im Rahmen endovaskulärer und Hybridtherapieverfahren können diese Komplikation auftreten [2, 17]. Zur Optimierung der Ergebnisse bei dieser Art von Aorteneingriffen wurden verschiedene Strategien entwickelt. Um die arterielle Versorgung des Rückenmarks zu gewährleisten, kommen die extrakorporale Zirkulation mit der Möglichkeit der distalen Aortenperfusion während der Klemmphase [5, 12], die Liquordrainage [3, 7] und die systemische oder lokale Hypothermie routinemäßig zum Einsatz [1]. Eine wichtige Rolle bei der Vermeidung von neurologischen ischämischen Komplikationen spielt die intraoperative Online-Messung der Rückenmarkfunktion, um gegebenenfalls sofort rückenmarkprotektive Maßnahmen einleiten zu können. Diese Maßnahmen beinhalten etwa die Umplatzierung der Aortenklemme, die Reinsertion von Interkostal- und Lumbalarterien oder die Steuerung der spinalen Durchblutung über das Blutdruckmanagement [19].

Eine der Möglichkeiten, um eine Ischämie des Rückenmarks intraoperativ frühzeitig zu erkennen, ist die kontinuierliche Messung von motorisch evozierten Potenzialen (MEP).

Über die Wertigkeit dieses Monitoring-Verfahrens im Rahmen ausgedehnter Aorteneingriffe wurde bereits berichtet [13, 14, 15, 19].

Die aussagefähige intraoperative Messung von MEP und vor allem die zeitglei-

source: https://doi.org/10.48350/2320 | downloaded: 19.4.2024

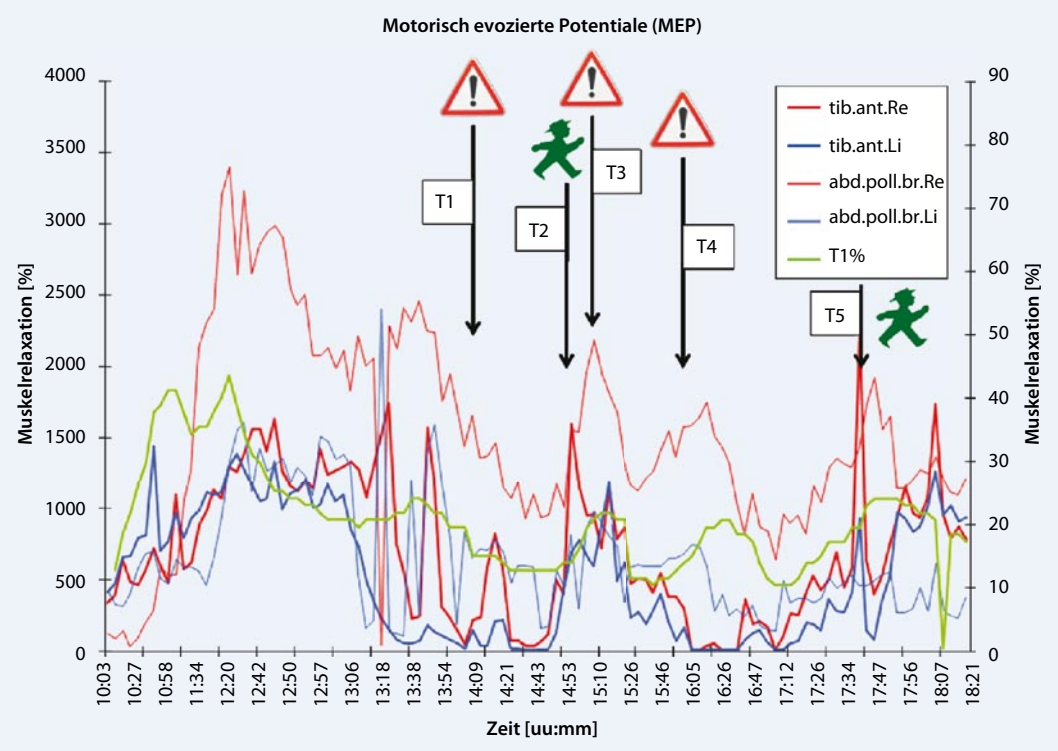

Abb. 1 ▲ Motorisch evozierte Potenziale (MEP) während der Rekonstruktion eines TAAA-Typ-1-Aneurysmas: Nach Klemmen der Aorta auf Th9/10 um 14.04 Uhr (*T1*) sind die MEP am Unterschenkel nur marginal nachweisbar. Nach Reimplantation von Interkostalgefäßen in Höhe Th7 und Th8 gegen 14.46 Uhr (*T2*) tritt eine bleibende Verbesserung der MEP zu den Unterschenkeln auf. Um 15.05 Uhr (*T3*) wird die distale Klemme infrarenal platziert, worauf sich die MEP reduzieren und im Verlauf weiter abfallen (*T4*). Erst nach Öffnen der Aortenklemme verbessern sich die MEP wieder. Zusätzlich wird um 17.42 Uhr (*T5*) ein Interkostalgefäß in Höhe Th11 selektiv perfundiert. Dies hat eine außergewöhnliche Steigerung aller MEP-Antworten zu den Beinen zur Folge. Es erfolgt die Replantation dieser Segmentarterie. Nach Freigabe des Blutflusses in die Segmentarterie sind wieder uneingeschränkte MEP auf dem Niveau zu Beginn der Operation ableitbar

che Auswertung und Interpretation der Messergebnisse ist an eine komplexe Infrastruktur und an ein hohes Maß von Expertise gebunden. Dies beinhaltet im konventionellen Setting einen beträchtlichen sowohl technischen als auch personellen Aufwand mit den daraus resultierenden hohen Kosten für eine vergleichsweise kleine Patientengruppe, die an wenigen hochspezialisierten Zentren behandelt wird. Deshalb ist es sinnvoll, wenn verschiedene Zentren infrastrukturelle Module gemeinsam nutzen und bei der Befundung der Messdaten auf eine gemeinsame Expertise zurückgreifen.

Wir zeigen, wie 3 Zentren in 3 Ländern Europas auf eine gemeinsame grenzüberschreitende Infrastruktur und Expertise bei Ersatzoperationen der thorakoabdominellen Aorta mittels Telemonitoring zurückgreifen und dabei gemeinsame Ressourcen nutzen.

Prinzip des Neuromonitorings

In allen 3 Zentren erfolgt das intraoperative Neuromonitoring nach dem gleichen Protokoll. Dabei wird mittels Ableitung der MEP die Rückenmarkfunktion überwacht, wohingegen durch Elektroenzephalogramm und transkranielle Dopplersonographie (TCD) bei Eingriffen mit Bogenbeteiligung die Hirnfunktion dokumentiert wird.

Das telemedizinische Neuromonitoring soll am Beispiel der MEP erläutert werden. Auf die Methoden TCD und EEG soll hier nicht näher eingegangen werden. Das Prinzip des Teleneuromonitorings ist für alle Verfahren jedoch das gleiche.

Überwachung der Rückenmarkfunktion

Bei ungestörter Funktion des Rückenmarks, vor allem bei intakten Motoneuronen des Rückenmarkvorderhorns, werden elektrische Potenziale, die durch elektrische Stimulation der Gehirns generiert werden, entlang des Rückenmarks fortgeleitet und führen zu Kontraktionen der Muskulatur u. a. an den oberen und unteren Extremitäten. Das Prinzip des MEP-Neuromonitorings des Rückenmarks beruht darauf, dass man die Muskelkontraktion, die durch die Großhirnstimulation verursacht wurde, mit Hilfe von Klebeelektroden messen und dadurch die Integrität der Alpha-Motoneurone im Vorderhorn des Rückenmarks überwachen kann.

Die Stimulation erfolgt transkortikal mit 5 seriellen Pulsen mit einem Interstimulusintervall von 2 ms. Die Kathode befindet sich etwas kaudal vom Vertex, und die elektrisch miteinander verbundenen Mastoide beidseits sowie die Nasenwurzel bilden die Anode. Abhängig vom Hautwiderstand hat jeder elektrische Sti-

mulus eine Spannung von 500 V bei einem Strom von etwa 1,3 bis 1,5 A (Digitimer D185, Welwyn Garden City, England). Eine solche elektrische Stimulation ist beim wachen Patienten obsolet, da sie äußerst schmerzhaft ist. Bei narkotisierten Patienten hingegen wurden bisher keinerlei Nebenwirkungen oder Langzeitfolgen beschrieben. Die starke elektrische Einwirkung führt zu einer Serie von Aktionspotenzialen, die entlang der Pyramidenbahn die Alpha-Motorneurone im Vorderhorn des Rückenmarks erreichen. Dort werden alle Potenziale aus dem Gehirn quasi „gesammelt", und es kommt zu einer Entladung der Alpha-Motoneurone, was wiederum eine Kontraktion z. B. des M. abductor pollicis brevis und des M. tibialis anterior beidseits zur Folge hat. Mit Hilfe von Klebeelektroden über den entsprechenden Muskelbäuchen kann die die Intensität der Kontraktion bestimmt werden. Dies geschieht mit einem 10-kanaligen EMG-System (Synergy, Viasys Healthcare). Die Höhe des gemessenen Potenzials ist ein Maß für die funktionell intakten Alpha-Motorneurone im Vorderhorn des Rückenmarks. Die Alpha-Motorneurone der grauen Substanz reagieren viel sensibler auf hypoxische Bedingungen als etwa die „weißen" Bahnen des Rückenmarks. Eine Schädigung des Rückenmarks kann daher in einem sehr frühen Stadium mittels MEP identifiziert werden. In der Praxis weist eine Halbierung der Potenzialamplitude z. B. nach Aortenklemmung auf eine relevante spinale Ischämie mit einem Ausfall von ungefähr der Hälfte der Alpha-Motorneurone hin. Konstante Amplitudenabnahmen bei maximal einminütigen Stimulationen um mehr als 50% müssen als signifikant eingestuft werden und führen in aller Regel zu einer Anpassung der Operationsstrategie und zur Einleitung von Gegenmaßnahmen.

Entscheidend für die Stimulierbarkeit des Gehirns ist das Vermeiden von gasförmigen Anästhetika während der Operation (für nähere Informationen zum Anästhesieprotokoll siehe [13, 14, 15, 19]). Darüber hinaus würde eine vollständige Muskelrelaxation eine Messung von Muskelkontraktionen unmöglich machen. Wir stimulieren daher elektrisch den N. ulnaris am Handgelenk und messen die Amp-

Zusammenfassung · Abstract

Gefässchirurgie 2010 · 15:311–316 DOI 10.1007/s00772-010-0785-y
© Springer-Verlag 2010

A. Greiner · W.H. Mess · J. Schmidli · F. Dick · J. Grommes · M. Jacobs

Möglichkeiten des grenzüberschreitenden Telemonitorings bei Ersatzoperationen des thorakoabdominellen Aortenaneurysmas

Zusammenfassung

Ersatzoperationen der thorakoabdominellen Aorta sind mit einem deutlichen Risiko für neurologische Komplikationen assoziiert. Die intraoperative Messung der motorisch evozierten Potenziale (MEP) ist eine valide Methode zur Überwachung der spinalen Durchblutung. Diese Form des intraoperativen Neuromonitorings ist an eine komplexe technische Infrastruktur und Expertise gebunden. Daher ist es sinnvoll, diese Expertise und aufwendige Technik via Telemonitoring zentrumsübergreifend zu nutzen.

Wir zeigen, wie 3 Zentren in 3 Ländern Europas auf eine gemeinsame grenzüberschreitende Infrastruktur und Expertise in der chirurgischen Behandlung des thorakoabdominellen Aortenaneurysmas (TAAA) zurückgreifen. 59 Patienten, die sich in Bern und Aachen einer offenen TAAA-Operation unterzogen, wurden von einem zentralen Neurophysiologenteam aus Maastricht telemedizinisch überwacht. In 33 Fällen (55,9%) kam es zu einem signifikanten Abfall der MEP, sodass rückenmarkprotektive Maßnahmen getroffen werden mussten. Dabei reichte in 9 Fällen die Anhebung des peripheren Perfusionsdrucks oder eine Repositionierung der Aortenklemme aus. In einem Fall wurde die A. subclavia reimplantiert, und in den restlichen Fällen wurden Segmentarterien reimplantiert. In allen Fällen waren die Maßnahmen erfolgreich, sodass die unmittelbar postoperative Paraplegierate 0% betrug und die MEP am Ende des Monitorings in allen Fällen übereinstimmend normalisiert waren. Beim telemedizinischen Neuromonitoring handelt es sich also um eine robuste und zuverlässige Methode. Zusammenfassend konnten wir zeigen, dass sich das intraoperative Neuromonitoring von TAAA-Ersatzoperationen hervorragend im Rahmen eines telemedizinischen grenzüberschreitenden Projektes realisieren lässt.

Schlüsselwörter

Thorakoabdominelles Aortenaneurysma · Motorisch evozierte Potenziale · Monitoring · Spinale Ischämie · Telemedizin

Possibilities for telemonitoring across national boundaries for open surgical repair of aneurysms of the thoracoabdominal aorta

Abstract

Open aneurysm repair of the thoracoabdominal and thoracic descending aorta is associated with a manifest risk for neurological complications. Particularly neuromonitoring of the spinal function by means of motor-evoked potentials (MEPs) is a valid method for surveillance and to reveal an insufficient arterial supply at an early point in time. However, the use of MEPs requires not only a complex technical infrastructure but also a high level of expertise.

We demonstrate how three vascular centers in three countries resort to one technical infrastructure and neuromonitoring expertise during complex aortic surgery by using telemedicine. Our experience is based on 59 patients treated by open surgery in Bern (Inselspital) and Aachen (University hospital) for aneurysms of the descending thoracic aorta (TAA) and the thoracoabdominal aorta (TAAA), respectively. In all patients the protective and surgical strategies to prevent paraplegia were guided by online assessment of MEPs. The measured neuromonitoring data were evaluated by a centralized team of neurophysiologists in Maastricht. In 33 patients a significant drop in MEPs was recorded requiring immediate protective and surgical arrangements. In 9 patients, blood pressure management or the reposition of the cross clamping was sufficient. All other cases required reattachment of arteries supplying the spinal cord. In all 33 patients the protective and surgical strategies were successful so that no paraplegia occurred immediately postoperation. The clinical results were in accordance with the intraoperative MEPs. In all cases the data communication was stabile and enabled the successful evaluation of the time course of MEPs. Neuromonitoring in TAAA and TAA surgery is suitable for telemedical use across national boundaries.

Keywords

Aortic aneurysm, thoracic · Evoked potentials, motor · Monitoring · Spinal cord ischemia · Telemedicine

Tab. 1 Aortenpathologie der in Aachen und Bern unter Einsatz des Telemonitorings operierten TAAA-Patienten

Crawford-Typ	Anzahl	Beteiligung Bogen
Descendens (DTAA)	4	2
TAAA Typ I	10	3
TAAA Typ II	30	3
TAAA Typ III	9	
TAAA Typ IV	3	
TAAA Typ V	3	
Total	**59**	**8**

litude der Muskelkontraktion über dem M. abductor digiti quinti; auch dies wird durch das bereits oben erwähnte 10-kanalige EMG-Gerät realisiert. Ein Wert von rund 20% im Vergleich zur Situation vor Muskelrelaxation wird angestrebt und realisiert durch entsprechende Titrierung des Muskelrelaxans.

Prinzip des Telemonitorings

Die im Rahmen des Neuromonitorings erfassten Parameter werden auf dem Monitor im Operationssaal wiedergegeben. Um diese Parameter ohne Zeitverzögerung online an anderer Stelle zu überwachen, erfolgt eine Verbindung durch ein VPN („virtual private network“)-Tunneling. Ohne dass Kompatibilität zwischen den jeweiligen Netzwerken bestehen muss, können Geräte aus ihrem ursprünglichen Netz heraus mit einem ein benachbarten Netz verbunden werden. Ein solcher VPN-Tunnel steht zwischen dem Inselspital in Bern bzw. dem Universitätsklinikum der RWTH Aachen und dem Universitätsklinikum Maastricht zur Verfügung. Die grenzüberschreitende Datenübertragung zwischen den Kliniken erfolgt über Glasfaserkabel bzw. VDSL („very high-speed digital subscriber line“), welche von den einzelnen Internet-Anbietern bereitgestellt werden. Damit ist es möglich, dass die Monitorinhalte, welche im Operationssaal in Aachen oder Bern generiert werden, auch in Maastricht vom dortigen Neurophysiologen mit einer Zeitverzögerung von weniger als 1 s gesehen werden können.

Ein weiterer wesentlicher Bestandteil eines erfolgreichen Telemonitorings ist der kontinuierliche telefonische Kontakt und Informationsaustausch zwischen dem Operateur und dem Neurophysiologen, der die Messdaten beurteilt. Einerseits ist es notwendig, dass der physisch nicht anwesende neurophysiologische Experte über die einzelnen Operationsschritte (z. B. unterschiedliche Klemmphasen, Start/Ende der extrakorporalen Zirkulation etc.) genauestens informiert ist, damit der Zeitverlauf der gemessenen Parameter sinnvoll interpretiert werden kann. Andererseits muss der Operateur sehr zeitnah verständigt werden, wenn die Befunde für eine zerebrale oder spinale Gefährdung sprechen, um ohne Zeitverlust protektive Maßnahmen einleiten zu können.

Unsere Erfahrung mit grenzüberschreitendem Telemonitoring in der TAAA-Chirurgie

Zur Zeit nutzen 3 gefäßchirurgische Zentren in 3 Ländern Europas, welche regelmäßig offene chirurgische thorakale oder thorakabdominelle Aortenersatzeingriffe durchführen, die Möglichkeit des Telemonitorings und greifen dabei auf eine gemeinsame Infrastruktur und Expertise des intraoperativen Neuromonitorings zurück.

Seit Dezember 2006 erfolgt das intraoperative Neuromonitoring am Universitätsklinikum Aachen in Zusammenarbeit mit der Abteilung für klinische Neurophysiologie der Universitätsklinik Maastricht. Die Klinik für Herz- und Gefäßchirurgie des Inselspitals in Bern ist seit März 2009 in diese grenzüberschreitende telemedizinische Infrastruktur eingebettet.

Seit Einbindung des Universitätsklinikums Bern wurden an den beiden Standpunkten Bern (01/2009–05/2010) und Aachen (01/2009–01/2010) bei insgesamt 59 Patienten (Alter: 54,5 Jahre) offene chirurgische thorakale oder thorakabdominelle Aortenersatzeingriffe mit grenzüberschreitendem telemedizinischem Neuromonitoring durchgeführt. Das Ausmaß der Beteiligung der verschiedenen Aortenabschnitte ist in **Tab. 1** dargestellt. Bei der Aortenpathologie handelte es sich entweder um eine chronische Aortendissektion oder um arteriosklerotische Aneurysmen.

Das genaue Operationsprotokoll dieser Eingriffe wurde bereits beschrieben [19, 20]. Alle Patienten wurden mit Herz-Lungen-Maschine und liegender Liquordrainage (L3/4) operiert. Entsprechend der Aortenpathologie (**Tab. 1**) war der operative Zugang eine laterale Thorakotomie (n=5) oder eine Thorakolaparotomie (n=54), je nach Ausdehnung der Pathologie zwischen dem 5. und 8. Interkostalraum. Dabei sind Anastomosen bis auf Höhe des Truncus brachiocephalicus technisch möglich. Dies kann z. B. erforderlich sein, wenn Patienten nach einer Typ-A-Dissektion bereits einen Ascendens-Ersatz erhalten hatten. Über diesen Zugang kann gegebenenfalls mit einem eingebrachten Blasenkatheter Kardioplegielösung appliziert und ein Herzstillstand erzeugt werden. Eine Sternotomie ist erforderlich, wenn die Aorta ascendens komplett ersetzt werden muss. Bei Herzstillstand ohne tiefe Hypothermie wird über selektive Perfusionskatheter aus der Herz-Lungen-Maschine eine druck- und volumengesteuerte antegrade Hirnperfusion durchgeführt und deren Suffizienz mittels TCD und EEG überwacht.

Bei ausgedehnten Aortenpathologien, die sowohl den Bogen als auch die deszendierende oder thorakoabdominelle Aorta mitbetreffen, erfolgt die „Dreifachüberwachung“ mittels TCD, EEG und MEP.

Bei einem Patienten konnten aufgrund einer vorbestehenden Paraplegie entsprechend dem klinischen Bild bereits zu Beginn der Operation keine MEP erzielt werden; ein MEP-Monitoring war daher nicht möglich. In den restlichen Fällen konnte das Neuromonitoring erfolgreich eingesetzt werden, und technische Versager traten nicht auf. Der Zugriff des sich in Maastricht befindlichen Neurophysiologen auf die Daten des intraoperativen Neuromonitorings in Bern und Aachen war stets stabil und störungsfrei.

Intraoperativ trat in 33 Fällen (55,9%) ein signifikanter Abfall bzw. Verlust der MEP auf, sodass rückenmarkprotektive Maßnahmen getroffen werden mussten. In 9 Fällen konnten nach Anheben des arteriellen Mitteldrucks über die retrograde Aortenperfusion oder durch Umsetzen der Aortenklemme die MEP wieder stabilisiert werden. In 23 Fällen wurden Segmentarterien reimplantiert oder mit einem Bypass versorgt. In einem Fall wurde die linke A. subclavia reimplan-

tiert. Mit diesen Maßnahmen konnte in allen Fällen eine Normalisierung der MEP erreicht werden, sodass bei allen Patienten am Ende der Operation gute MEP nachweisbar waren. Die unmittelbare postoperative Paraplegierate betrug 0%.

Eine verzögerte Paraplegie trat bei 2 initial neurologisch unauffällig Patienten auf. Bei einem Patienten kam es im postoperativen Verlauf zu einem thrombotischen Verschluss der Viszeralarterien-, und Segmentarterien-Bypässe. Ein weiterer Patient entwickelte aufgrund einer hämodynamischen Instabilität im Rahmen einer Nachblutung am 10. postoperativen Tag eine Paraplegie, die sich nach der Revisionsoperation in eine Paparese zurückbildete.

Diskussion

Intraoperatives Neuromonitoring kann bei komplexen Aorteneingriffen zu einem guten neurologischen Ergebnis beitragen [4, 6, 10, 13, 14, 15, 19]. Der Erfolg dieser Methode ist allerdings von den folgenden 4 wesentlichen Faktoren abhängig:

- hohe Expertise,
- zuverlässige Technik,
- Kommunikationsbereitschaft,
- Lernfähigkeit.

In unserem Fall werden die 3 Zentren in Bern, Maastricht und Aachen rund um die Uhr von einem zentralen dreiköpfigen hoch spezialisierten Neurophysiologenteam mit Sitz in Maastricht betreut. Vor Ort stehen entsprechend geschulte technische Assistenten zur Verfügung, die das Neuromonitoring im Operationssaal praktisch durchführen. Die neurophysiologische Versorgung der 3 Gefäßzentren kann wegen der geographischen Verteilung nur mit Hilfe der Telemedizin realisiert werden. Die zunehmende Digitalisierung im Gesundheitswesen ermöglicht die Auslagerung von medizinischen Dienstleistungen, wobei die Telemedizin eine zentrale Rolle spielt. Das Prinzip besteht zumeist darin, dass Befunde vor Ort von technischen, medizinisch nicht endverantwortlichen Assistenten erhoben und in digitaler Form übertragen werden. Die Auswertung und Interpretation der Befunde geschieht durch externe, medizinisch endverantwortliche Spezialisten. Das medizinische „Outsourcing" betrifft heute bereits unterschiedlichste Fachrichtungen und umfasst u. a. die Telepathologie, -dermatologie, -ophthalmologie und -radiologie [22]. In den USA nützen zurzeit etwa zwei Drittel der niedergelassenen Radiologen und etwa 300 Krankenhäuser nationalweit die Möglichkeiten der Teleradiologie [21]. Im Gegensatz zur Teleradiologie, die in einigen Gebieten die flächendeckende radiologische Versorgung der Bevölkerung erst gewährleistet, betrifft das Telemonitoring in der Aortenchirurgie eine verhältnismäßig kleine Patientengruppe, welche an wenigen hochspezialisierten Zentren behandelt wird.

Auffällig ist, dass sich in unserer Patientengruppe in mehr als 50% (33 von 59) der Fälle signifikante MEP-Veränderungen entwickelten. Dies betrifft ausschließlich MEP-Veränderungen auf der Basis spinaler Durchblutungsstörungen. Alle Versuche, die Rückenmarkdurchblutung und damit auch die MEP wiederherzustellen, führten auch tatsächlich bei jedem Patienten zum Erfolg. Es gab im Vergleich zum unmittelbar postoperativen klinischen Bild keine falsch-negativen oder falsch-positiven MEP-Befunde, sodass in unserer Patientengruppe sowohl die Sensitivität als auch die Spezifität 100% betrugen. Es handelt sich hier also um eine robuste und zuverlässige Methode. Ein hohes Maß an Expertise ist dabei eine Voraussetzung für die erfolgreiche Anwendung im „Telebereich", da z. B. im Falle häufiger (technischer) Probleme Expertise vor Ort von Nöten wäre. Letzteres wäre mit unserer Logistik nicht kompatibel.

Die zunehmende Digitalisierung im Gesundheitswesen ermöglicht die Auslagerung von medizinischen Dienstleistungen

Wichtig ist allerdings, dass der Neurophysiologe während der Operation in ständigem Kontakt mit der anwesenden technischen Assistenz und dem Operateur steht. Er muss ständig über die einzelnen

Hier steht eine Anzeige.

Springer

Operationsschritte informiert sein, sodass entsprechende MEP-Veränderungen interpretierbar werden und eine zeitnahe Rückmeldung an den Operateur erfolgen kann. Die Kommunikation erfolgt entweder über Telefon (Aachen/Maastricht) oder Internet/Skype (Bern/Maastricht), wobei hier auch eine Webcam zum Einsatz kommt. Somit hat der Neurophysiologe die Möglichkeit, direkten Einblick in die Operationssituation zu gewinnen. Durch diesen ständigen bilateralen Informationsaustausch profitiert schlussendlich auch über längere Zeit das gesamte Team. Dadurch, dass eine Institution die Fälle mehrer Zentren bearbeitet, wächst auch der Erfahrungsschatz aller an diesem Projekt beteiligten Spezialisten. Die Lernfähigkeit zeigt sich dabei auch in der Tatsache, dass z. B. die Operationstaktik aufgrund der MEP-Befunde geändert wurde. Zu Beginn des MEP-Monitorings vor mehr als einem Jahr in Bern sah man sehr oft einen vollständigen MEP-Verlust. Dies tritt jetzt, nachdem die Operationsstrategie, navigiert durch das Neuromonitoring, optimiert wurde, weniger oft und vor allem nicht mehr so lange auf.

Wichtig ist, dass der Neurophysiologe während der Operation in ständigem Kontakt mit der technischen Assistenz und dem Operateur steht

Dennoch kam es bei 2 Patienten zu einer verzögerten Paraplegie, welche jeweils mit postoperativen Komplikationen assoziiert war. Ein Problem während des postoperativen Managements stellt die neurologische Beurteilung des beatmeten Patienten dar. Zukünftige Untersuchungen werden zeigen müssen, ob durch alternative periphere Stimulationsverfahren und Beurteilung etwa der F-Wellen und H-Reflexe eine postoperative neurologische Überwachung des Patienten auch über Telemonitoring und Beurteilung der Rückenmarkfunktion möglich ist.

Blick in die Zukunft

Zurzeit nutzen alle 3 Zentren unterschiedliche Software-Systeme, welche relativ umständlich aufeinander abgestimmt werden müssen. Angestrebt wird eine Vereinheitlichung des Software-Systems. Favorisiert wird die Webkonferenz- und Telekonferenz-Software WebEx (WebEx Communications Inc., Cisco, Santa Clara, USA), die eine hohe Datensicherheit und Systemstabilität bietet. Diese Software hat die FDA-Zulassung für Anwendungen im Medizinbereich.
Die Zentralisierung des Neuromonitorings ermöglicht weiteren Zentren eine rasche und problemlose Ankopplung an die bereits bestehende Infrastruktur. Durch die Vernetzung von Bern mit Maastricht wurden bereits entsprechende Erfahrungen gesammelt, sodass ein „Workflow"-Konzept vorliegt, weitere Zentren miteinzuschließen. In Abhängigkeit von der Anzahl der pro Jahr durchgeführten Eingriffe ist zu erwarten, dass das Telemonitoring wie oben beschrieben nach 6 Monaten stabil funktioniert und von geschulten technischen Assistenten vor Ort durchgeführt werden kann. Eine Lernkurve für das Neuromonitoring entfällt, da man sofort auf eine hohe Expertise zurückgreifen kann. Das gilt auch für das Universitätsklinikum Hamburg-Eppendorf, das in naher Zukunft als viertes Zentrum in die gemeinsame Infrastruktur eingegliedert wird.

Korrespondenzadresse

PD Dr. A. Greiner
Klinik für Gefäßchirurgie,
Europäisches Gefäßzentrum Aachen-Maastricht,
Universitätsklinik der RWTH Aachen
Pauwelsstr. 30, 52074 Aachen
agreiner@ukaachen.de

Interessenkonflikt. Der korrespondierende Autor gibt an, dass kein Interessenkonflikt besteht.

Literatur

1. Acher CW, Wynn M (2009) A modern theory of paraplegia in the treatment of aneurysms of the thoracoabdominal aorta: an analysis of technique specific observed/expected ratios for paralysis. J Vasc Surg 49:1117–1124
2. Chuter TA, Rapp JH, Hiramoto JS et al (2008) Endovascular treatment of thoracoabdominal aortic aneurysms. J Vasc Surg 47:6–16
3. Cina CS, Abouzahr L, Arena GO et al (2004) Cerebrospinal fluid drainage to prevent paraplegia during thoracic and thoracoabdominal aortic aneurysm surgery: a systematic review and meta-analysis. J Vasc Surg 40:36–44
4. Cina CS, Lagana A, Bruin G et al (2002) Thoracoabdominal aortic aneurysm repair: a prospective cohort study of 121 cases. Ann Vasc Surg 16:631–638
5. Coselli JS (2003) The use of left heart bypass in the repair of thoracoabdominal aortic aneurysms: current techniques and results. Semin Thorac Cardiovasc Surg 15:326–332
6. Coselli JS, LeMaire SA, Conklin LD et al (2002) Morbidity and mortality after extent II thoracoabdominal aortic aneurysm repair. Ann Thorac Surg 73:1107–1115
7. Coselli JS, LeMaire SA, Koksoy C et al (2002) Cerebrospinal fluid drainage reduces paraplegia after thoracoabdominal aortic aneurysm repair: results of a randomized clinical trial. J Vasc Surg 35:631–639
8. Coselli JS, LeMaire SA, Miller CC III et al (2000) Mortality and paraplegia after thoracoabdominal aortic aneurysm repair: a risk factor analysis. Ann Thorac Surg 69:409–414
9. Czerny M, Fleck T, Zimpfer D et al (2003) Risk factors of mortality and permanent neurologic injury in patients undergoing ascending aortic and arch repair. J Thorac Cardiovasc Surg 126:1296–1301
10. Dardik A, Perler BA, Roseborough GS, Williams GM (2002) Subdural hematoma after thoracoabdominal aortic aneurysm repair: an underreported complication of spinal fluid drainage? J Vasc Surg 36:47–50
11. Fleck TM, Czerny M, Hutschala D et al (2003) The incidence of transient neurologic dysfunction after ascending aortic replacement with circulatory arrest. Ann Thorac Surg 76:1198–1202
12. Jacobs MJ, Mol BA de, Legemate DA et al (1997) Retrograde aortic and selective organ perfusion during thoracoabdominal aortic aneurysm repair. Eur J Vasc Endovasc Surg 14:360–366
13. Jacobs MJ, Elenbaas TW, Schurink GW et al (2002) Assessment of spinal cord integrity during thoracoabdominal aortic aneurysm repair. Ann Thorac Surg 74:S1864–S1866
14. Jacobs MJ, Mess W, Mochtar B et al (2006) The value of motor evoked potentials in reducing paraplegia during thoracoabdominal aneurysm repair. J Vasc Surg 43:239–246
15. Jacobs MJ, Meylaerts SA, de Haan P et al (1999) Strategies to prevent neurologic deficit based on motor-evoked potentials in type I and II thoracoabdominal aortic aneurysm repair. J Vasc Surg 29:48–57
16. Jacobs MJ, Mommertz G, Koeppel TA et al (2007) Surgical repair of thoracoabdominal aortic aneurysms 33. J Cardiovasc Surg (Torino) 48:49–58
17. Kotelis D, Geisbusch P, von Tengg-Kobligk H et al (2008) Paraplegia after endovascular repair of the thoracic and thoracoabdominal aorta. Zentralbl Chir 133:338–343
18. LeMaire SA, Miller CC III, Conklin LD et al (2003) Estimating group mortality and paraplegia rates after thoracoabdominal aortic aneurysm repair. Ann Thorac Surg 75:508–513
19. Mommertz G, Langer S, Koeppel TA et al (2009) Brain and spinal cord protection during simultaneous aortic arch and thoracoabdominal aneurysm repair. J Vasc Surg 49:886–892
20. Mommertz G, Sigala F, Langer S et al (2008) Thoracoabdominal aortic aneurysm repair in patients with marfan syndrome. Eur J Vasc Endovasc Surg 35:181–186
21. Singh SN, Wachter RM (2008) Perspectives on medical outsourcing and telemedicine – rough edges in a flat world? N Engl J Med 358:1622–1627
22. Soegner P, Rettenbacher T, Smekal A, zur ND (2003) Guidelines for teleradiology practice: results of the Tyrolean teleradiology pilot project. J Telemed Telecare 9(Suppl 1):S48–S50