Unfallchirurg 2007 · 110:219–225
DOI 10.1007/s00113-006-1208-0
Online publiziert: 23. November 2006
© Springer Medizin Verlag 2006

Redaktion
W. Mutschler, München

C. A. Müller · P. Henle · G. Konrad · M. Szarzynski · P. C. Strohm · N. P. Südkamp
Klinik für Unfall-, Hand- und orthopädische Chirurgie, Klinikum Karlsruhe

Der „AO/ASIF-Flexnail“

Klinische Ergebnisse der Marknagelosteosynthese von Humerusschaftfrakturen

Mit Konsolidierungsraten von deutlich >90% ist das konservative Management von Humerusschaftfrakturen bestehend aus geschlossener Reposition und Schienung sowie frühfunktioneller Behandlung bisher als Methode der Wahl anzusehen [2, 17, 25]. Eine Indikation zur operativen Therapie dieser Verletzung besteht nur beim Vorliegen komplizierender Begleitverletzungen wie offenen Frakturen, Instabilität von angrenzenden Gelenken (floating elbow, floating shoulder), primären Nerven- oder Gefäßläsionen sowie bei polytraumatisierten Patienten. Weitere Sonderfälle der Humerusschaftfraktur, die einer operativen Intervention bedürfen, sind pathologische Frakturen, erfolglose konservative Therapie, schlechte Patientencompliance sowie langstreckige Spiralfrakturen [3, 4]. Mit der Plattenosteosynthese sowie der intramedullären Nagelung stehen hierfür 2 prinzipiell unterschiedliche Techniken der internen Stabilisierung zur Verfügung. Auf eine externe Fixierung wird aufgrund des niedrigen Patientenkomforts nur in seltenen Ausnahmefällen bei ausgedehntem oder infiziertem Weichteilschaden zurückgegriffen.

Die Plattenosteosynthese mit dynamischer Kompression stellt unter den 2 genannten Methoden das traditionellere Verfahren dar. Nachdem mit intramedullären Kraftträgern im Bereich der unteren Extremität gute Erfolge erzielt worden waren, wuchs der Wunsch auch im Bereich des Humerus entsprechende Implantate einsetzen zu können. Man erhoffte sich dadurch Nachteile der Plattenosteosynthese wie den großen operativen Zugang, Probleme durch den Verlauf des N. radialis mit dem häufigen Auftreten iatrogener Nervenläsionen (3–29% [20, 23, 26]) sowie eine mangelnde Stabilisierung im osteoporotischen oder osteolytischen Knochen umgehen zu können [9, 13].

Die hierfür entwickelten unaufgebohrten Verriegelungsnägel bieten neben dem im Vergleich zur Plattenosteosynthese kleineren operativen Zugangsweg auch bei herabgesetzter Knochenqualität eine gute axiale Abstützung und Rotationsstabilität. Im Gegensatz zu den langen Röhrenknochen der unteren Extremität liegen die Gelenkflächen des Humerus jedoch in Verlängerung der Schaftachse, sodass ein exzentrischer Eintrittspunkt für das Implantat gewählt werden muss. Hieraus ergeben sich bei der Verwendung herkömmlicher starrer Marknägel sowohl bei antegrader wie auch bei retrograder Implantation spezifische Probleme [8, 11].

Bei Anwendung der antegraden Operationstechnik mit der Nageleintrittsstelle proximal des Rotatorenmanschettenansatzes ergeben sich postoperativ häufig Probleme im Sinne eines subakromialen Impingements aufgrund des Zugangsweges durch Strukturen der Rotatorenmanschette [5, 18]. Des Weiteren sind insbesondere bei der Verwendung aufgebohrter Nagelsysteme lateralseitige Knorpelschäden am Humeruskopf mit einer entsprechenden Beschwerdesymptomatik beschrieben [21, 29].

Auch das Einbringen des intramedullären Kraftträgers von distal birgt ein spezifisches Komplikationspotential. Die Rigidität des Nagels sowie die Ausrichtung der Humerusschaftachse erfordern einen spitzen Eintrittswinkel des Implantats knapp proximal der Fossa olecrani. Der sich hieraus ergebende ausgedehnte Kortikalisdefekt an einer ohnehin biomechanisch kritischen Lokalisation begünstigt das Auftreten von Fissuren oder Frakturen ausgehend vom Nagelportal. In einen nicht zu verachtenden Anteil der Fälle wurden hierdurch weitere operative Schritte bzw. ein Verfahrenswechsel notwendig [23, 24].

Um diese Nachteile der ansonsten erfolgreich eingesetzten intramedullären Nagelung zur Behandlung von Humerusschaftfrakturen zu verringern wurde die Weiterentwicklung dieser Implantate vorangetrieben, woraus ein flexibles Titannagelsystem – der Flexnail – hervorging. Charakteristikum des Flexnail ist die Gliederkettenkonstruktion, die dem Nagel eine Flexibilität verleiht, welche nach Implantation durch Verspannen des Nagelkerns aufgehoben werden kann, um dann die gewohnte axiale Stabilität eines herkömmlichen intramedullären Kraftträgers zu bieten (**Abb. 1**). Die Flexibilität des Nagels ermöglicht bei der antegraden Implantation ein Eingehen in den Markraum distal des Rotatorenmanschettenansatzes. Bei der retrograden Implantation kann der Eintrittswinkel steiler gewählt werden, sodass sich eine deutliche Verkleinerung des zum Einbringen nötigen Kortikalisdefekts ergibt. Sowohl proximale als auch distale Verriegelungen sind wie gewohnt möglich.

Eine zusätzliche Stabilisierungsmöglichkeit insbesondere im Bereich des Humeruskopfes sowie bei osteoporotischen Knochenverhältnissen ist durch Ausklinkdrähte am distalen Nagelende gegeben, die nach Implantation von proximal bis zum Kortikaliskontakt vorgetrieben werden können.

source: https://doi.org/10.48350/24455 | downloaded: 27.4.2024



Abb. 1 ◄ Aufgrund seines Gliederkettenaufbaus ist der Flexnail vor und während der Implantation flexibel und wird anschließend durch Verspannung des Nagelkerns versteift



Abb. 2 ◄ Übersicht über die verfügbaren Implantate. Der Flexnail steht in 9 Längen und 2 Dicken zur Verfügung

Bislang liegen in der Literatur nur wenige Berichte bezüglich dieses neuen Implantatsystems vor [27]. In unserer Institution wird der Flexnail bereits seit dem Jahr 2000 eingesetzt. Evaluation und Dokumentation unserer klinischen Ergebnisse waren somit Gegenstand der vorliegenden Studie.

Patienten und Methode

Patienten

Im Zeitraum von 10/2000 bis 02/2002 wurden in unserer Abteilung 34 Humerusschaftfrakturen bei 34 Patienten operativ mittels Flexnail versorgt. Intra- und postoperativer Verlauf wurden prospektiv verfolgt und die zur Verfügung stehenden Patienten klinisch und radiologisch nachuntersucht. Zur Quantifizierung der funktionellen Ergebnisse wurden Scores von Constant u. Murley [6] sowie Kwasny et al. [15] herangezogen. Demographische Daten, Frakturtyp sowie Operationsvariablen wie Zeitpunkt und Dauer des Eingriffs und Implantationsrichtung des Nagels wurden dokumentiert und nach Abschluss der Nachuntersuchung ausgewertet.

Nagelsystem und Operationstechnik

Das Flexnail-System steht in Längen von 180–300 mm sowie in Dicken von 7,5 und 9,0 mm zur Verfügung. Es kann analog zu starren Implantaten sowohl retro- wie auch antegrad in den Humerusmarkraum eingebracht werden (◘ **Abb. 2**). In der Praxis wird jedoch aufgrund der üblicherweise eher proximalen Frakturlokalisation die retrograde Implantation weitaus häufiger zur Anwendung kommen. Dabei können auch evtl. in Kombination vorliegende subkapitale Frakturen des Humerus mit dem Flexnail mitstabilisiert werden. Nur bei weit distal gelegenen Frakturen kommt die antegrade Operationstechnik zur Anwendung.

Zur Operation wird der Patient bei antegrader Insertion des flexiblen Nagels in Beach-chair-Position gelagert. Für die retrograde Insertion kann der Patient in Beach-chair- oder Bauchlage positioniert werden. Es sei darauf hingewiesen, dass ein nicht unerheblicher Anteil der Läsionen des N. radialis bei Lagerung des Patienten entstehen. Alle Lagerungsmanöver sollten daher besonders schonend durchgeführt werden.

Bei der retrograden Implantationstechnik wird der Eintrittspunkt des Nagels 2,5 cm proximal der Fossa olecrani in der Mitte der Dorsalseite des Humerus gewählt. Zunächst wird eine Pilotbohrung mit einem Durchmesser von 4 mm angelegt, durch die anschließend ein stumpfer 2,5-mm-Führungsdraht retrograd in den Markraum eingebracht werden kann. So kann der Markraum sicher auf Nageldicke aufgebohrt werden. Der Eintrittswinkel der flexiblen Markraumbohrer sowie des Nagels beträgt dabei 30° zur Schaftachse.

Nach Einbringen des Nagels wird dieser durch Verspannung des Nagelkerns versteift. Hierfür wird proximal der Eintrittstelle eine monokortikale Schraube orthogonal in den Nagel eingebracht. Es folgt die distale Verriegelung des Nagels über einen Zielbogen. Die proximale Verriegelung wird in Freihandtechnik durchgeführt. Zur zusätzlichen proximalen Stabilisierung können 4 Satellitendrähte in den Humeruskopf vorgeschoben und dort verankert werden (◘ **Abb. 3**). Bei einfachen Frakturen in Schaftmitte reicht die alleinige proximale Stabilisierung mit den 4 Satellitendrähten zur Rotationssicherung aus.

Für die antegrade Implantationstechnik wird als Eintrittspunkt das Tuberculum majus distal und lateral der Rotatorenmanschette gewählt. Hier wird der Markraum mit einer kurvierten Ahle eröffnet. Die weiteren operativen Schritte entsprechen der retrograden Technik, auf die Verwendung der Satellitendrähte ist dann jedoch zu verzichten (◘ **Abb. 3**).

Nachbehandlung

Es erfolgte eine frühfunktionelle Nachbehandlung. Bei Schaftfrakturen unlimitiert, bei subkapitalen Frakturen oder Mehrfragmentfrakturen mit einer Abduktionslimitierung von 90° für 6 Wochen.

Tipps und Tricks bei der Routineanwendung

Vorteil des Flexnail ist, dass er über eine relativ kleine Öffnung retrograd eingebracht werden kann. Daher können auch relativ weit distal gelegene Frakturen noch retrograd versorgt werden. Allerdings muss darauf geachtet werden, dass man so distal wie möglich, d. h. direkt oberhalb der Fossa olecrani mit der Aufbohrung beginnt, da durch das Eröffnen der Markhöhle die Bohrung sich immer nach kranial hin erweitert. Da der Nagel am Endstück stärker ist (Versteifungsmechanismus) wird der distale Anteil größer aufgebohrt. Der Dummy muss leicht in die Markhöhle eingeführt werden können, bevor der Nagel implantiert wird. Die Implantation des Nagels sollte nicht mit dem Schlitzhammer erfolgen, sondern man sollte den Nagel mit leichten Drehbewegungen am Handgriff einführen. Wenn der Nagel manuell eingeführt wird, kann auch das proximale Fragment leichter aufgefädelt werden. Die Versteifungsschraube muss so lange gewählt werden, dass die Spitze der Schraube im Bildverstärker gut sichtbar austritt. Somit ist gewährleistet, dass der Versteifungsmechanismus vollständig ausgenutzt wurde.

Bei Schaftfrakturen muss der Nagel nicht zwingend proximal verriegelt werden, da die Verspannung mit den Ausklinkdrähten genügt. Bei subkapitalen Frakturen oder mehrfragmentären Frakturen ist die proximale Verriegelung allerdings zwingend notwendig. Beim Ausfahren der Ausklinkdrähte sollte muss darauf geachtet werden, dass die Drähte am Nagel ohne Knickbildung eingeführt werden. Ebenfalls dürfen die Drähte nur bis zur Kortikalis geschoben werden, damit sie nicht intraartikulär zu liegen kommen. Insbesondere im osteoporotischen Knochen kann dies schwierig sein, da es nur einen leichten Widerstand an der Kortikalis vor Perforation gibt. Bei der antegraden Insertion hat der Nagel den Vorteil, dass er distal der Rotatorenmanschette eingebracht werden kann.

Ergebnisse

Von den insgesamt 34 mit dem Flexnail versorgten Humerusfrakturen waren 32 geschlossene und 2 offene Frakturen. Das

Zusammenfassung · Abstract

Unfallchirurg 2007 · 110:219–225 DOI 10.1007/s00113-006-1208-0
© Springer Medizin Verlag 2006

C. A. Müller · P. Henle · G. Konrad · M. Szarzynski · P. C. Strohm · N. P. Südkamp

Der „AO/ASIF-Flexnail". Klinische Ergebnisse der Marknagelosteosynthese von Humerusschaftfrakturen

Zusammenfassung

Hintergrund. Bei der Verwendung intramedullärer Kraftträger zur Stabilisierung von Humerusschaftfrakturen treten spezifische Schwierigkeiten auf, die sowohl bei ante- wie auch retrograder Technik einerseits durch die Traumatisierung der Rotatorenmanschette und andererseits durch eine große Öffnung zur Nagelinsertion bedingt sind. Diese Nachteile sollen durch die Verwendung eines flexiblen Nagelsystems umgangen werden. Hierfür wurde ein Implantat entwickelt, das aufgrund eines Gliederkettenaufbaus während der Einbringphase flexibel ist, sich jedoch nach der Platzierung versteifen lässt.
Methode. Zur Evaluation dieses Implantatsystems führten wir eine prospektive Untersuchung der im Zeitraum von Oktober 2000 bis Februar 2002 mit diesem Implantat versorgten Patienten mit Humerusschaftfrakturen durch.
Ergebnisse. 34 Patienten wurden im genannten Zeitraum mit einem flexiblen Humerusnagel versorgt, wovon 29 bis zur Nachuntersuchung verfolgt werden konnten. Die mediane Zeitdauer bis zur Konsolidierung der Fraktur betrug 10 Wochen. Bei lediglich 2 Patienten wurde während des Nachuntersuchungszeitraums keine ossäre Vereinigung der Frakturenden erreicht. Der Median der erhobenen Constant-Scores lag bei 93, im Kwasny-Score betrug der Median 2,5 Punkte, was in beiden Fällen einem sehr guten funktionellen Ergebnis entspricht.
Schlussfolgerung. Unsere Studie zeigt bei der Verwendung eines flexiblen, intramedullären Nagelsystems zur Behandlung von Humerusschaftfrakturen sehr gute Ergebnisse bezüglich der Frakturheilung und des funktionellen Outcomes.

Schlüsselwörter
Humerusfraktur · Intramedullär · Nagel · Flexibel · Aufgebohrt

The AO/ASIF Flexnail. A flexible intramedullary nail for the treatment of humeral shaft fractures

Abstract

Background. The use of conventional implants for intramedullary nailing of humeral shaft fractures is associated with specific difficulties. During antegrade implantation structures of the rotator cuff can be affected leading to a reduced functional result of the shoulder. If the nail is implanted in a retrograde manner problems arise due to a relatively large hole close to or within the olecranon fossa, which is necessary for insertion of the nail. Supracondylar fractures as well as persistent elbow pain and loss of function are reported in the literature. To overcome these disadvantages a flexible nail has been developed that can be stiffened and locked after implantation.
Method. Between October 2000 and February 2002, 34 patients were treated with the flexible nail at our institution; 29 were available for follow-up. Fracture healing was documented on radiographs and clinical outcome was evaluated with use of the Constant as well as the Kwasny score.
Results. Median duration until fracture consolidation was 10 weeks. In two patients fracture union was not achieved within the follow-up period. The median outcome measured with the Constant score was 93 points and 2.5 with the Kwasny score. Both values correspond to a very good functional outcome.
Conclusion. We conclude that the flexible humeral nail is an excellent treatment option for humeral shaft fractures. Damage to the rotator cuff and the distal humerus can be avoided due to its unique flexible construction, improving the functional outcome of intramedullary nailing for the treatment of humeral shaft fractures.

Keywords
Humeral shaft fractures · Intramedullary · Nail · Flexible · Reamed

Abb. 3 ▲ Halbschematische Darstellung des Flexnail in ante- und retrograder Implantation. Bei retrograder Implantation sind deutlich die 4 Ausklinkdrähte im Humeruskopf erkennbar

Tab. 1 Frakturklassifikation der mittels Flexnail versorgten Humerusschaftfrakturen. (Nach AO [19])

Frakturklassifikation	n
12 A (n=16)	
A1	4
A2	2
A3	10
12 B (n=6)	
B1	2
B2	1
B3	3
12 C (n=12)	
C1	11
C2	0
C3	1

Patientenalter betrug im Median 53 (18–83) Jahre; 12 der Patienten waren weiblich, 22 männlich. 13 Frakturen wurden als Typ-A-, 5 als Typ-B- und 16 als Typ-C-Frakturen klassifiziert [19], (**Tab. 1**). Bei 3 Frakturen lag neben der Schaftfraktur zusätzlich eine subkapitale Fraktur des Humerus vor; 3 pathologische Frakturen wurden versorgt. Ebenfalls 3 Patienten hatten die Humerusfraktur im Rahmen eines Polytraumas erlitten. Bei 32 Patienten wurde die retrograde Implantationstechnik gewählt, nur 2 Frakturen wurden antegrad stabilisiert.

Die operative Versorgung erfolgte im Durchschnitt 2,09 Tage nach dem Trauma, 9 Frakturen konnten bereits am Tage des Unfalls operativ versorgt werden (**Abb. 4**). Eine Implantation wurde nach einem erfolglosen konservativen Therapieversuch durchgeführt. Unter Ausschluss der polytraumatisierten Patienten betrug die Operationszeit im Durchschnitt 115±54 min. Die kürzeste Implantationsdauer betrug 50 min, die längste 330 min, wobei die entsprechende Operation durch die notwendige operative Revision des N. radialis deutlich verlängert wurde.

Drei Patienten waren bis zum Zeitpunkt der Nachuntersuchung bereits verstorben; 29 der 31 verbliebenen Patienten standen für klinische und radiologische Untersuchungen zur Verfügung, dies entspricht einer Nachuntersuchungsrate von 93,5%. Der durchschnittliche Nachuntersuchungszeitraum lag bei 17,2 (8–25) Monaten.

Der Median des erhobenen Constant-Scores lag bei 93 (34–100) Punkten (**Abb. 5**). Die Skala des Constant-Scores reicht von 0–100 Punkten, wobei höhere Punktwerte ein besseres Ergebnis bezeichnen. Die Ergebnisdokumentation anhand des Kwasny-Scores ergab Werte von im Median 2,5 (0–19) Punkten (**Abb. 6**). In diesem Bewertungssystem können Ergebnisse von 0–30 Punkten erreicht werden, wobei oberhalb von 10 Punkten von einem schlechten Behandlungsergebnis ausgegangen wird.

Eine Frakturheilung konnte in 32 von 34 Fällen radiologisch nachgewiesen werden. Die mediane Dauer bis zur knöchernen Konsolidierung betrug dabei 10 Wochen. Die früheste Frakturheilung wurde nach 4 Wochen, die späteste nach 20 Wochen verzeichnet. In 2 Fällen wurde keine Vereinigung der Frakturenden erzielt, sodass diese einer Revisionsoperation unterzogen werden mussten. Keine der in dieser Studie mit dem Flexnail versorgten Humerusschaftfrakturen verheilte in einer Achsfehlstellung von >10°.

An implantatassoziierten Komplikationen traten eine Lockerung eines Verriegelungsbolzens bei Vorliegen einer osteolytischen Metastase sowie die Perforation eines Satellitendrahtes durch die Grenzlamelle des Humeruskopfes bei schwer osteoporotisch reduzierter Knochenqualität auf. Zusätzlich trat im Rahmen einer Implantatentfernung eine vom Insertionspunkt des Nagels ausgehende Fraktur auf.

Diskussion

Die Marknagelosteosynthese ist als Behandlung von Humerusschaftfrakturen mittlerweile ein bewährtes Verfahren. Die Studienlage zum direkten Vergleich der Marknagelung mit der Plattenosteosynthese zur Behandlung eben dieser Frakturen ist jedoch widersprüchlich [16, 18, 22]. Die teilweise mäßigen funktionellen Ergebnisse nach intramedullärer Nagelung von Humerusschaftfrakturen [7, 14] werden zumeist mit dem Operationstrauma an der Rotatorenmanschette und einer damit alterierten Schulterfunktion in Zusammenhang gebracht. Von einem postoperativ aufgetretenen Impingement berichten McCormack et al. [18] in knapp 30%, Stern et al. [28] sogar in 56% der Fälle, bei alleiniger Betrachtung der antegrad implantierten Nägel.

Ähnliches gilt auch für die retrograde Nagelinsertion. Probleme in diesem Bereich entstehen einerseits durch den operativen Zugang im Bereich der Fossa olecrani mit nachfolgenden Funktionsdefiziten des Ellenbogens [10]. Andererseits ergibt sich durch den steilen Nageleintrittswinkel und den damit verbundenen Hebelkräften die Gefahr des Auftretens intraoperativer Frakturen im Bereich der Nagelinsertionsstelle, die eine zusätzliche osteosynthetische Versorgung notwendig machen können [1]. Zur Umgehung dieser Problematiken wurde ein Nagelsystem – der Flexnail – entwickelt, das während der Einbringphase flexibel ist und erst versteift wird, wenn der Nagel vor Ort platziert ist.

Unsere prospektive Untersuchung zur Ergebnisevaluation nach Implantation eines Flexnail zur Behandlung von Humerusschaftfrakturen zeigt, dass mit diesem neuartigen Implantat eine gute Frakturheilung bei niedriger Komplikationsrate sowie sehr gute funktionelle Ergebnisse

zu erzielen sind. Unsere Ergebnisse stehen damit im Einklang mit der von Stannard et al. [27] im Jahr 2003 publizierten Studie, welche bislang die einzige in der Literatur dokumentierte Nachuntersuchung dieses Implantatsystems darstellt. Dabei wurden 50 Patienten eines vergleichbaren Kollektivs untersucht. Der Mittelwert der dabei erhobenen Constant-Scores lag mit 90 Punkten nur geringfügig unter den in unserer Untersuchung erhobenen Daten.

Es ist davon auszugehen, dass die aufgrund des Nageldesigns mögliche schonendere Operationstechnik zu diesem guten Ergebnis beiträgt. In unserem Kollektiv wurde die große Mehrheit der Patienten in retrograder Technik operativ versorgt. Dabei wird unabhängig vom Nagelsystem die Rotatorenmanschette nicht durch die Nagelinsertion traumatisiert. Unsere Ergebnisse bestätigen bezüglich der operationsbedingten Morbidität an der Rotatorenmanschette die guten Ergebnisse anderer retrograd implantierter Nägel [1, 10, 12].

Für die sehr gute Gesamtfunktion nach Flexnail-Implantation ist nicht die Schonung der Rotatorenmanschette allein verantwortlich. Denn auch bei der retrograden Implantationstechnik bietet der Flexnail Vorteile bei der Operationstechnik. Durch den mit 30° deutlich steileren Eintrittswinkel kann der Insertionspunkt von der für die Extensionsfunktion des Ellenbogengelenks kritischen Lokalisation der Fossa olecrani sicher entfernt gewählt werden. Damit wird zum einen das Risiko einer iatrogenen, suprakondylären Fraktur reduziert, zum anderen ist davon auszugehen, dass auch die Funktion des Ellenbogengelenks hierdurch weniger in Mitleidenschaft gezogen wird. Apard et al. [1] beschreiben in einer erst kürzlich veröffentlichten Serie von 58 retrograd implantierten, starren Humerusnägeln 2 intraoperativ aufgetretene Frakturen im Bereich der Eintrittsstelle, wohingegen wir keine derartige Komplikation bei der Nagelinsertion zu verzeichnen hatten.

Ein weiterer positiver Effekt mag von den zusätzlichen Stabilisierungsmöglichkeiten ausgehen. Ebenso innovativ wie das flexible Nageldesign sind die 4 im Nagel integrierten Satellitendrähte, die bei der retrograden Implantation des Nagels in den Humeruskopf ausgefahren werden können und dort für zusätzliche axiale und Rotationsstabilität sorgen. Bei einfachen Frakturen in Schaftmitte sind die Satellitendrähte zur alleinigen Rotationssicherung ausreichend (**Abb. 9**).

Bei einem unserer Patienten mussten wir bei schwer osteoporotisch reduzierter Knochenqualität eine Perforation eines Satellitendrahtes durch die Humeruskopfkortikalis beobachten. Wir müssen daraus schließen, dass trotz abgerundeter Enden der Ausklinkdrähte diese bei schlechter Knochenqualität mit Vorsicht ausgefahren werden müssen, um eine Perforation der Kortikalis zu vermeiden. Ge-

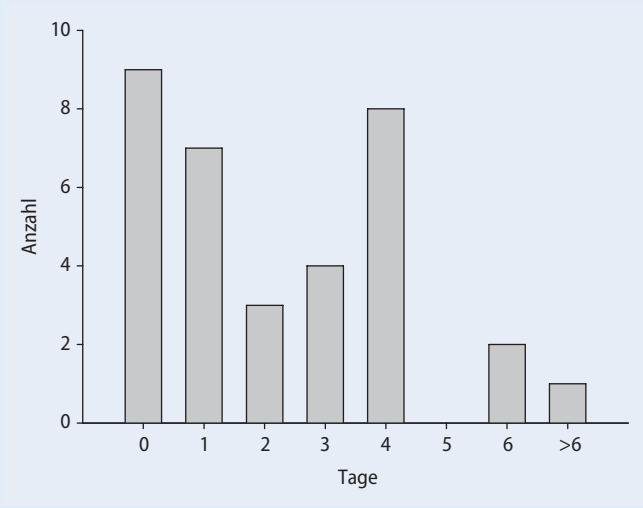

Abb. 4 ▶ Versorgungszeitpunkt

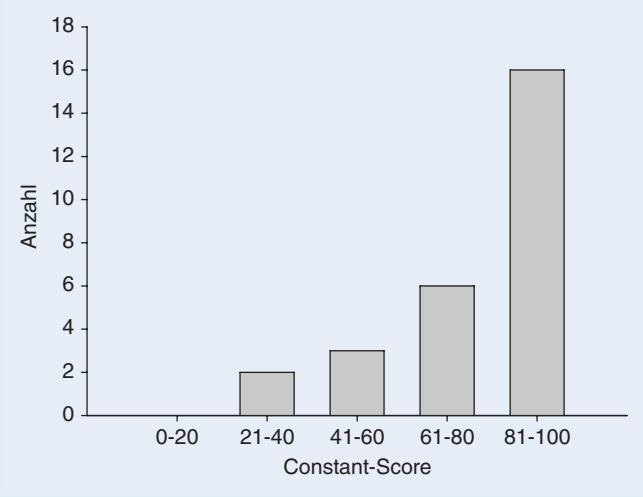

Abb. 5 ▶ Ergebnisse im Constant-Score

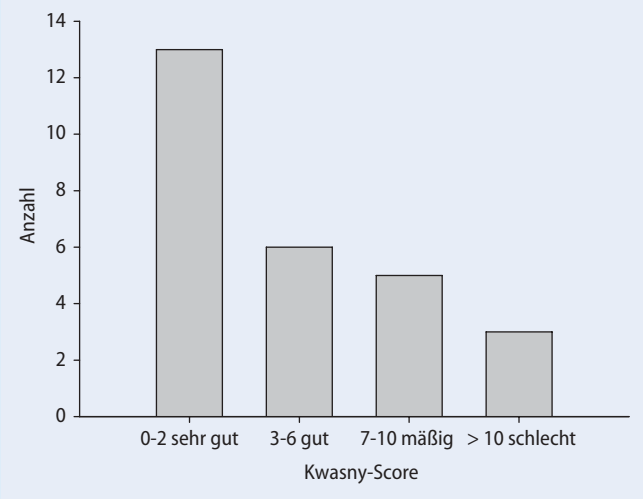

Abb. 6 ▶ Ergebnisse im Kwasny-Score

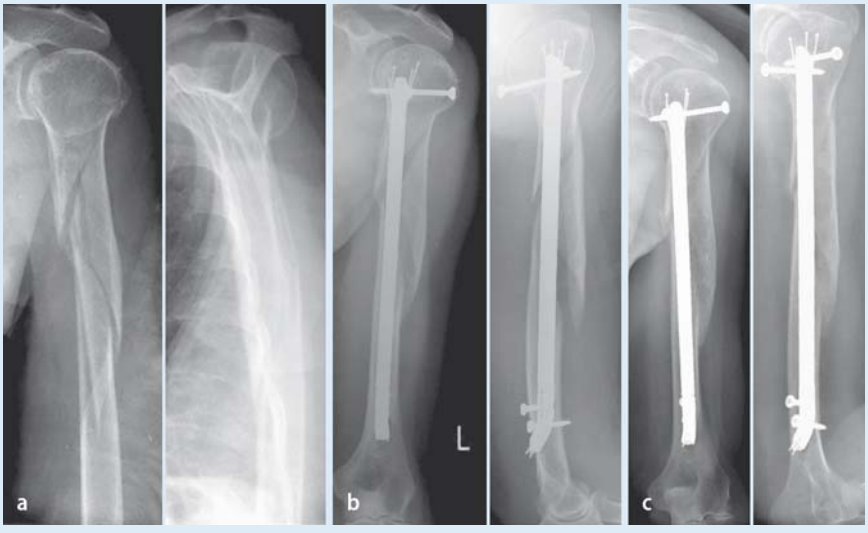

Abb. 7 ◄ Mehretagenfraktur eines linken Humerus, versorgt mittels retrogradem Flexnail mit proximaler und distaler Verriegelung: **a** präoperativ, **b** postoperativ, **c** nach Konsolidierung

Abb. 8 ◄ Beispiel einer mittels Flexnail versorgten subkapitalen Humerusfraktur. **a** präoperativ, **b** postoperativ, **c** 6 Wochen nach Versorgung

Abb. 9 ◄ Beispiel für eine Flexail-Versorgung ohne proximale Verriegelung. Die Abstützung im Humeruskopf wird durch die Satellitendrähte gewährleistet: **a** präoperativ, **b** postoperativ, **c** nach Konsolidierung

rade bei Patienten mit Osteoporose und Kombinationsverletzungen von subkapitalen (**Abb. 7, 8, 9**) und Schaftfrakturen (**Abb. 7**) des Humerus bietet der Flexnail aufgrund der zusätzlichen Stabilisation der Satellitendrähte einen Vorteil gegenüber herkömmlichen Nägeln.

Die Implantatentfernung muss sorgfältig und vorsichtig durchgeführt werden, da es sonst zu Frakturen an der Eintrittstelle kommen kann. Beim Einbringen ist der Flexnail sehr flexibel und kann daher über eine relativ kleine Bohrung eingebracht werden. Bei der Explantation sind die Gliederketten teilweise mit Bindegewebe und Knochen verspannt, sodass der Nagel an Flexibilität einbüßt. Daher muss der Nagel vorsichtig herausgezogen werden und die Gliederketten müssen durch Drehbewegungen und leichtem Rütteln gelockert werden. Ebenfalls muss die ehemalige Eintrittstelle von eingewachsenem Knochen befreit werden, damit der Nagel gut heraus gleiten kann. Wird der Nagel – wie man es bei starren Nägeln gewohnt ist – mit großen Ausschlaginstrumentarien herausgehämmert, besteht die Gefahr der Fraktur.

Schlussfolgerung

Zusammenfassend können wir anhand unserer Studienergebnisse konstatieren, dass bei korrekter Indikationsstellung und Beachtung operationstechnischer Besonderheiten die Versorgung von Humerusschaftfrakturen, auch in Kombination mit einer subkapitalen Humerusfraktur, mittels eines flexiblen, verriegelbaren Nagelsystems ein komplikationsarmes und erfolgversprechendes Verfahren darstellt. Der ca. 3fach höhere Preis des Flexnails im Vergleich mit starren Nagelsystemen (Flexnail 240 mm: 926,25 EUR; UHN 240 mm: 287,20 EUR; Stand: 08/2006) mag jedoch in Zeiten enger Haushaltssituationen die Experimentierfreudigkeit der Anwender mit diesem neuen Implantat negativ beeinflussen. Aufgrund der präsentierten exzellenten Ergebnisse in unserem Pilotkollektiv stellt der Flexnail an unserer Institution dennoch gegenwärtig das Standardimplantat für die osteosynthetische Versorgung von Humerusfrakturen dar. Ergebnisse an einem vergrößerten Kollektiv sowie längerem Nachuntersuchungszeitraum werden folgen.

Fazit für die Praxis

Der Flexnail bietet eine hervorragende Therapieoption zur Behandlung von Humerusschaftfrakturen. Die durch seine flexible Konstruktion mögliche Schonung des Rotatorenmanschettenansatzes bzw. günstigere Wahl des Nageleintrittspunktes in sicherer Entfernung der Fossa olecrani und einem kleineren Kortikalisdefekt tragen zu einer Verbesserung des funktionellen Ergebnisses und einer Verringerung von Komplikationen bei der intramedullären Nagelung von Humerusfrakturen bei.

Korrespondierender Autor

PD Dr. C. A. Müller
Klinik für Unfall-, Hand- und orthopädische Chirurgie, Klinikum Karlsruhe
Moltkestr. 90, 76133 Karlsruhe
christof.mueller@Klinikum-Karlsruhe.com

Interessenkonflikt. Es besteht kein Interessenkonflikt. Der korrespondierende Autor versichert, dass keine Verbindungen mit einer Firma, deren Produkt in dem Artikel genannt ist, oder einer Firma, die ein Konkurrenzprodukt vertreibt, bestehen. Die Präsentation des Themas ist unabhängig und die Darstellung der Inhalte produktneutral.

Literatur

1. Apard T, Lahogue JF, Prove S et al. (2006) Retrograde locked nailing of humeral shaft fractures: a prospective study of 58 cases. Rev Chir Orthop Reparat Appar Mot 92: 19–26
2. Balfour GW, Mooney V, Ashby ME (1982) Diaphyseal fractures of the humerus treated with a ready-made fracture brace. J Bone Joint Surg Am 64: 11–13
3. Bell MJ, Beauchamp CG, Kellam JK, McMurtry RY (1985) The results of plating humeral shaft fractures in patients with multiple injuries. The Sunnybrook experience. J Bone Joint Surg Br 67: 293–296
4. Brumback RJ, Bosse MJ, Poka A, Burgess AR (1986) Intramedullary stabilization of humeral shaft fractures in patients with multiple trauma. J Bone Joint Surg Am 68: 960–970
5. Chapman JR, Henley MB, Agel J, Benca PJ (2000) Randomized prospective study of humeral shaft fracture fixation: intramedullary nails versus plates. J Orthop Trauma 14: 162–166
6. Constant CR and Murley AH (1987) A clinical method of functional assessment of the shoulder. Clin Orthop Relat Res 214: 160–164
7. Cox MA, Dolan M, Synnott K, McElwain JP (2000) Closed interlocking nailing of humeral shaft fractures with the Russell-Taylor nail. J Orthop Trauma 14: 349–353
8. Crolla RM, de Vries LS, Clevers GJ (1993) Locked intramedullary nailing of humeral fractures. Injury 24: 403–406
9. Dabezies EJ, Banta CJ, Murphy CP, D'Ambrosia RD (1992) Plate fixation of the humeral shaft for acute fractures, with and without radial nerve injuries. J Orthop Trauma 6: 10–13
10. Fric V, Pazdirek P, Bartonicek J (2001) Unreamed locking intramedullary nailing of humeral fractures – basic evaluation of a patient group. Acta Chir Orthop Traumatol Cech 68: 345–356
11. Habernek H and Orthner E (1991) A locking nail for fractures of the humerus. J Bone Joint Surg Br 73: 651–653
12. Halder SC, Chapman JA, Choudhury G, Wallace WA (2001) Retrograde fixation of fractures of the neck and shaft of the humerus with the ‚Halder humeral nail'. Injury 32: 695–703
13. Heim D, Herkert F, Hess P, Regazzoni P (1993) Surgical treatment of humeral shaft fractures – the Basel experience. J Trauma 35: 226–232
14. Hems TE, Bhullar TP (1996) Interlocking nailing of humeral shaft fractures: the Oxford experience 1991 to 1994. Injury 27: 485–489
15. Kwasny O, Maier R, Scharf W (1990) The surgical treatment of humeral shaft fractures. Aktuel Traumatol 20: 87–92
16. Lin J (1998) Treatment of humeral shaft fractures with humeral locked nail and comparison with plate fixation. J Trauma 44: 859–864
17. Mast JW, Spiegel PG, Harvey JP Jr, Harrison C (1975) Fractures of the humeral shaft: a retrospective study of 240 adult fractures. Clin Orthop Relat Res 112: 254–262
18. McCormack RG, Brien D, Buckley RE et al. (2000) Fixation of fractures of the shaft of the humerus by dynamic compression plate or intramedullary nail. A prospective, randomised trial. J Bone Joint Surg Br 82: 336–339
19. Mueller ME, Nazarian S, Koch P, Schatzker J (1990) The comprehensive classification of fractures of long bones. Springer, Berlin Heidelberg New York
20. Nast-Kolb D, Knoefel WT, Schweiberer L (1991) The treatment of humeral shaft fractures. Results of a prospective AO multicenter study. Unfallchirurg 94: 447–454
21. Robinson CM, Bell KM, Court-Brown CM, McQueen MM (1992) Locked nailing of humeral shaft fractures. Experience in Edinburgh over a two-year period. J Bone Joint Surg Br 74: 558–562
22. Rodriguez-Merchan EC (1995) Compression plating versus hackethal nailing in closed humeral shaft fractures failing nonoperative reduction. J Orthop Trauma 9: 194–197
23. Rommens PM, Blum J, Runkel M (1998) Retrograde nailing of humeral shaft fractures. Clin Orthop Relat Res 350: 26–39
24. Ruf W and Pauly E (1993) Interlocking nailing of the humerus. Unfallchirurg 96: 323–328
25. Sarmiento A, Kinman PB, Galvin EG et al. (1977) Functional bracing of fractures of the shaft of the humerus. J Bone Joint Surg Am 59: 596–601
26. Siebert CH, Heinz BC, Hofler HR, Hansis M (1996) Plate osteosynthesis management of humerus shaft fractures. Unfallchirurg 99: 106–111
27. Stannard JP, Harris HW, McGwin G Jr et al. (2003) Intramedullary nailing of humeral shaft fractures with a locking flexible nail. J Bone Joint Surg Am 85: 2103–2110
28. Stern PJ, Mattingly DA, Pomeroy DL et al. (1984) Intramedullary fixation of humeral shaft fractures. J Bone Joint Surg Am 66: 639–646
29. Varley GW (1995) The Seidel locking humeral nail: the Nottingham experience. Injury 26: 155–157