

Redaktion

H. Iro, Erlangen

M. Caversaccio¹ · G. Zheng² · L.-P. Nolte²

¹ Klinik für HNO, Kopf- und Halschirurgie, Inselspital, Universität Bern

² MEM-Forschungszentrum für chirurgische Technologie und Biomechanik, Universität Bern

Computerassistierte Chirurgie der Nasennebenhöhlen und der vorderen Schädelbasis

Die Navigation wird seit langem in der Schifffahrt, im Flugwesen und in der Autoindustrie zur Bestimmung der aktuellen Position gebraucht. Seit den Pionierarbeiten vor 20 Jahren durch Prof. Schlöndorff in Aachen ist das Interesse in der HNO an der Navigation oder der computerassistierten Chirurgie stetig gewachsen. Die Entwicklung der bildgebenden Verfahren wie CT und MRT, aber auch der Endoskopie haben dazu beigetragen. Die endoskopisch oder mikroskopisch durchgeführten Eingriffe der Nasennebenhöhlen und der vorderen Schädelbasis sind delikat bei lebenswichtigen Nachbarstrukturen wie Auge, Hauptschlagader, Hirn und Hirnnerven.

Die computerassistierte Navigation findet zunehmend Verbreitung in der Chirurgie der Nasennebenhöhlen und der Schädelbasis [11, 12, 20]. Das Ziel ist eine verbesserte intraoperative Lokalisierung schwieriger anatomischer Strukturen [4, 17]. Dies ist insbesondere der Fall, wenn anatomische Strukturen verändert sind oder fehlen. „Gute“ evidenzbasierte Studien zur Überprüfung des Nutzens von „computer aided surgery“ (CAS) in den Nasennebenhöhlen und an der Schädelbasis sind kaum möglich. Deshalb bleibt z. T. zu unrecht wie so oft bei chirurgischen Studien die Aussagekraft, Empfehlung oder so-

gar Richtlinien eher moderat, obwohl der subjektive Nutzen als sehr positiv für den Chirurgen empfunden wird [10, 15].

Historische Entwicklung der Navigation

Die Gründungsväter waren die Stereotaxiepioniere Horsley und Clarke 1908 sowie 1947 und 1949 Spiegel und Leksell mit dem Bau eines Stereotaxieapparats [25]. Über die Neurochirurgie mit Prof. E. Watanabe in Japan, Prof. DW Roberts in den USA sowie über Prof. Schlöndorff et al. von der HNO-Klinik in Aachen wurde der Grundstein für die Navigation 1987 gelegt [26]. Grundprinzip der intraoperativen Navigation ist die Verknüpfung von intraoperativen Informationen über die Patientenposition im Raum sowie die Position von chirurgischen Instrumenten mit dem unter definierten Bedingungen präoperativ angefertigten Datensatz aus CT- oder MRT-Diagnostik [23]. Dadurch kann sich der Operateur, je nach Navigationssystem, ständig oder nur bei Bedarf, über die aktuelle Position seines Instrumentariums informieren.

In den 1990er-Jahren waren v. a. die Neurochirurgen wie auch die Orthopäden führend an der Entwicklung von Navigationssystemen beteiligt. Die minimal-invasive Chirurgie der Nasennebenhöhlen und später der Schädelbasis wurde durch das Aufkommen der Endosko-

pie durch Hopkins gefördert. Die endonasale Chirurgie bleibt aber bis anhin eine delikate Chirurgie in den Nebenhöhlen, welche von lebenswichtigen Strukturen umgeben sind [16]. Deshalb ist die genaue Ortung im Raum für den Chirurgen oft wünschenswert, um auch schwerwiegende Komplikationen zu verhindern. Die bildliche Unterstützung während der Operation spielt auch eine wichtige Rolle im Rahmen der „fast track surgery“ d. h. schnelle und effiziente Chirurgie und Rehabilitation [29].

Grundkenntnisse der Navigation

Die zahlreichen, heute auf dem Markt befindlichen Navigationssysteme lassen sich vom Aufbau her in verschiedene Gruppen einteilen (■ Tab. 1).

Die *elektromechanischen* Systeme, welche in den 1990er-Jahren als Erste auf dem Markt waren, besitzen einen 3D-Messarm mit mehreren Gelenken (z. B. ISG Viewing Wand) [26]. Das Funktionsprinzip dieser Geräte beruht darauf, dass die Winkelstellung jedes einzelnen Gelenks über Drehwinkelgeber an die Work Station weitergegeben wird. Es sind robuste Systeme, aber nachteilig wirken sich die Größe und damit die Unhandlichkeit aus. Sie werden kaum mehr produziert.

Bei den *elektromagnetischen* Systemen erfolgt das Anzeigen der aktuellen Position durch eine Verknüpfung der Infor-

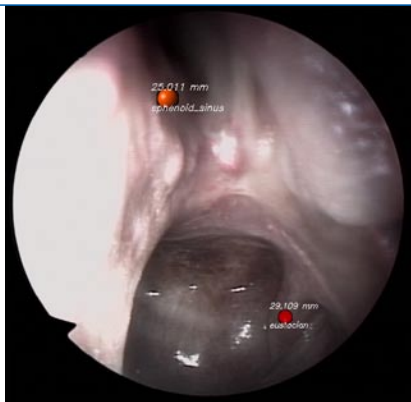


Abb. 1 ▲ Einspielung von am CT definierten Informationen wie dem Eingang zum Sinus sphenoidalis oder der Eustachio-Röhre mit Distanzmessung („augmented reality“)

mationen des elektromagnetischen Positionssensors mit einer Computeranzeige der CT-Scan-Daten des Patienten [17]. Der Vorteil elektromagnetischer Systeme liegt in der Gebraucherfreundlichkeit, d. h. in der relativ kurzen Vorbereitungszeit bis zum Einsatz [11]. Ein Nachteil ist, dass konventionelle Operationsinstrumente nicht gebraucht werden können, sondern sich nur magnetfrei navigieren lassen. Ein weiterer Nachteil besteht darin, dass magnetfeldbeeinflussende Faktoren die Systeme stören können.

Die *optoelektronischen* Systeme haben die größte Verbreitung unter den Navigationsgeräten [13, 14, 21]. Sie sind mit einer Präzisionsinfrarotkamera zur exakten Verfolgung des chirurgischen Instrumentariums ausgestattet; die Genauigkeit der Kameras liegt zwischen 0,1 und 0,4 mm. Es werden aktive Systeme, die spezielle Instrumente mit lichtemittierenden Dioden beinhalten, von passiven Systemen mit lichtreflektierenden Folien unterschieden. Der Vorteil der optoelektronischen Geräte liegt in ihrer Verwendbarkeit im Bereich der vorderen und lateralen Schädelbasis: außerdem lassen sich intraoperativ mehrere „aktive“ Instrumente einsetzen. Der Nachteil besteht v. a. in der längeren Vorbereitungszeit.

Hybridlösungen mit Umschaltung von aktiver auf passive Detektion sind mit gewissen Navigationssystemen ebenfalls möglich.

Um die intraoperative Situation mit dem Datensatz der jeweiligen bildgebenden Untersuchung zu korrelieren, braucht es eine *Referenzierung* („mat-

HNO 2008 · 56:376–382 DOI 10.1007/s00106-008-1705-2
© Springer Medizin Verlag 2008

M. Caversaccio · G. Zheng · L.-P. Nolte
Computerassistierte Chirurgie der Nasennebenhöhlen und der vorderen Schädelbasis

Zusammenfassung

Endoskopische oder mikroskopische Eingriffe bei chronischen Nasennebenhöhlenentzündungen mit oder ohne Polyposis sind in der täglichen Praxis häufig. Da es sich um delicate und schwierige minimal-invasive Eingriffe bei engem Raum, Tunnelblick von 4-mm-Endoskopen und häufig leicht blutendem Gewebe bei chronisch entzündlichen Erkrankungen handelt, ist die Orientierung in diesem „Labyrinth“ oft schwierig. Bei Rezidiven von Nasenpolypen oder Tumoren sind oft die normalen anatomischen Landmarken, welche dem Chirurgen als Orientie-

rung dienen, nicht mehr vorhanden. Die Navigation zusammen mit den Bildgebungsverfahren wie CT und MRT hilft bei unübersichtlichen Verhältnissen dem Chirurgen, sich im Raum zu orientieren und die Operation umso sicherer und z. T. auch schneller durchzuführen. Zusätzlich hat die Navigation ein großes Potenzial für Ausbildungszwecke.

Schlüsselwörter

Schädelbasis · Bildunterstützte Chirurgie · Nase · Chronische Rhinosinusitis · Tumor

Computer-aided surgery of the paranasal sinuses and the anterior skull base

Abstract

Endoscopic or microscopic surgery for chronic rhinosinusitis with or without nasal polyps is a routine intervention in daily practice. It is often a delicate and difficult minimally invasive intervention in a narrow space, with a tunnel view of 4 mm in the case of endoscopy and frequent bleeding in chronically inflamed tissue. Therefore, orientation in such a “labyrinth” is often difficult. In the case of polyp recurrence or tumors, the normal anatomical landmarks are often missing, which renders orientation even more difficult. In such

cases, computer-aided navigation together with images such as those from computed tomography or magnetic resonance imaging can support the surgeon to make the operation more accurate and, in some cases, faster. Computer-aided surgery also has great potential for education.

Keywords

Skull base · Computer-aided surgery · Nose · Chronic rhinosinusitis · Tumor

Tab. 1 Die häufigsten auf dem Markt befindlichen Navigationssysteme

Aufbau	System	Hersteller	Website
Optoelektronisch	Kolibri®	Brainlab	www.brainlab.com
	Vectorvision®	Brainlab	www.brainlab.com
	Smartervision	Stryker	www.stryker.com
	INtellect ENT		
	Stealth station®	Medtronic	www.medtronic.com
	LandmarX®		
Elektromagnetisch	Insta Trak®	GE	www.ge.com
	Digipointeur	Collin	www.collinmedical.fr
	Stealth station® iNAV	Medtronic	www.medtronic.com

Tab. 2 Empfehlungen und Richtlinien der amerikanischen Akademie für HNO für den Gebrauch von CAS

1. Nasennebenhöhlenrevisionschirurgie
2. Veränderte Nasennebenhöhlenanatomie (Entwicklung, postoperativ, posttraumatisch)
3. Ausgedehnte Nasennebenhöhlenpolypsis
4. Pathologie mit Einfluss auf Sinus frontalis, sphenoidalis und posteriores Ethmoid
5. Pathologie mit Einfluss auf Schädelbasis, Orbita, N. opticus oder A. carotis
6. Schädelbasisverletzung
7. Benigne und maligne Nasennebenhöhlen-Schädelbasis-Tumoren
http://www.entlink.net/practice/rules/image-guiding.cfm

ching“, „registration“). Dies geschieht entweder über Referenzierungsmarker, die am Patienten angebracht werden. Es gibt entweder Schrauben oder Klebemarker einzeln oder als Maske [13, 14]. Auch definierte anatomische Landmarken (z. B. Spina nasalis anterior, Nasion, Sutura frontozygomica) können als Referenzierungsmarker Verwendung finden [4]. Ein weiterer Referenzierungsmarker ist das sog. „Headset“, eine Kopfhalterung, die an bestimmten anatomischen Punkten (z. B. Nasenwurzel, Gehörgänge) beim elektromagnetischen System befestigt wird [17, 25]. Obwohl sich diese Halterung relativ stabil fixieren lässt und für den Patienten keine Belastung darstellt, besteht natürlich auch hier die Gefahr der versehentlichen Positionsverschiebung mit den entsprechenden Folgen. Ein weiterer Nachteil liegt darin, dass für verschiedene Operationssituationen (z. B. Sinus frontalis) eine Einschränkung des Operationsfelds vorliegt.

Heute werden in den meisten Fällen Algorithmen über Oberflächenreferenzierung mittels Berührungsstift oder Laser (optoelektronische Systeme) durchgeführt. Die Operation sollte nicht begonnen werden, falls die visuelle Ungenauigkeitskontrolle des Navigationssystems mehr als 2 mm beträgt.

Für die *Bilderzeugung* an sich werden digitale tomographische Systeme (CT, MR) sowie die Fusion dieser beiden Schnittbildtechniken verwendet [23]. Der Bilddatensatz muss besonders verantwortungsvoll erstellt werden, da mit ihm direkt die Genauigkeit der intraoperativen Navigation korreliert. Da hochauflösende Spiral-CT-Geräte immer mehr in Gebrauch sind, stellt die Genauigkeit heute weniger ein Problem dar. Beim MRT sollten hochauflösende, T₁-gewichtete Sequenzen nach Kontrastmittelgabe durchgeführt werden. Der Aufbau dreidimensionaler Modelle, koronare, sagittale und axiale Rekonstruktion erfolgt mittels Workstation-Rechner von den einzelnen Betriebssystemen. Die „image fusion“, d. h. die Verknüpfung von CT- und MRT-Bildern ermöglicht es, die Vorteile beider bildgebender Verfahren, d. h. optimale Knochendarstellung (CT) bzw. Weichteildifferenzierung (MR) zu verbinden [23]. Dies ist jedoch bei weitem nicht für alle klinischen Fragestellungen notwendig. Es ist auch möglich, über Fluoroskopie-CT Daten zu erhalten und sie intraoperativ für die Navigation zu nutzen [2].

Durch die Erstellung eines dreidimensionalen bzw. rekonstruierten Datensatzes erhält der Chirurg bereits präoperativ ei-

ne anschauliche Darstellung der anatomischen oder pathologischen Situation. Bei einigen Systemen ist zusätzlich auch eine farbliche Kennzeichnung von Gefahrenzonen möglich, die intraoperativ einblendbar werden können.

Zusätzlich bestehen Möglichkeiten, dass elektromechanische Instrumente z. B. Microdebrider oder Bohrer, welche außerhalb einer definierten Zone liegen, aufhören zu arbeiten [27]. Normalerweise finden die Nasennebenhöhlenoperationen in Intubationsnarkose statt. Es ist aber auch möglich, Patienten mit einer Prämedikation in Lokalanästhesie und Navigation zu operieren [19]. Mit kleinen technischen Änderungen lässt sich das CAS auch bei kleinen Kindern verwenden.

Neuartige Methoden zielen daraufhin, dass bestimmte relevante anatomische Landmarken als „augmented reality“ ins navigierte Endoskop eingespielt werden können (■ **Abb. 1**; [8]). Dies bringt den Vorteil, bei Vernarbungen, wie sie bei Revisionsoperationen sichtbar sind, vorzusehen, wo die Gefahrenpunkte sind. Eine andere Methode unterstützt den Chirurgen durch eine automatische Endoskopführung [9]. Wenn mikroskopisch operiert wird, besteht aktuell die Möglichkeit bei optoelektronischen Systemen die Informationen (Weg zum Ziel, Ziel) direkt ins Mikroskop einzuspielen und aus ergonomischen Gründen eine Minikamera direkt an das Mikroskop zu befestigen [7, 31].

Das CAS stellt eine zusätzliche visuelle Hilfe bei der *Ausbildung* von Assistenzärzten/innen und Pflegepersonal dar [3]. In gewissen Situationen kann das CAS auch dem erfahrenen Chirurgen eine zusätzliche Hilfe sein. *Simulationsoperationen* sind leider noch nicht ausgereifte Verfahren, dennoch erzielt man mit den zur Verfügung stehenden Systemen wie dem Dextroscope™ gute Resultate für das Verständnis der anatomischen Strukturen beim Anfänger [6]. Der Einsatz des Roboters ist im Anfangsstadium und muss so weiterentwickelt werden, dass er zur klinischen Relevanz wird [30].

Das Erkennen von technischen Problemen vor oder während der Operation ist sehr wichtig, um *Komplikationen mit CAS* zu vermeiden. Insbesondere ist die Ge-

Hier steht eine Anzeige.



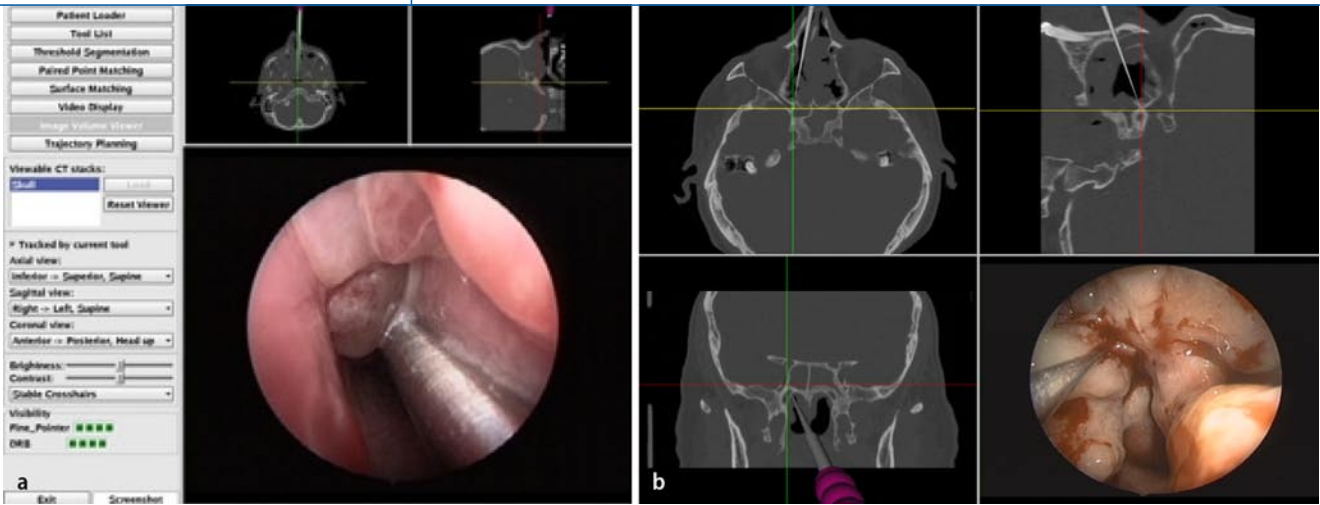


Abb. 2 ▲ **a, b** Endoskopisch navigiertes Instrument bei rezidivierender Polyposis nasi und chronischer Rhinosinusitis bei selbstentwickeltem Navigationssystem (Plattform: Marvin). Beachten Sie die Möglichkeit der Größendarstellung des endoskopischen Bildes

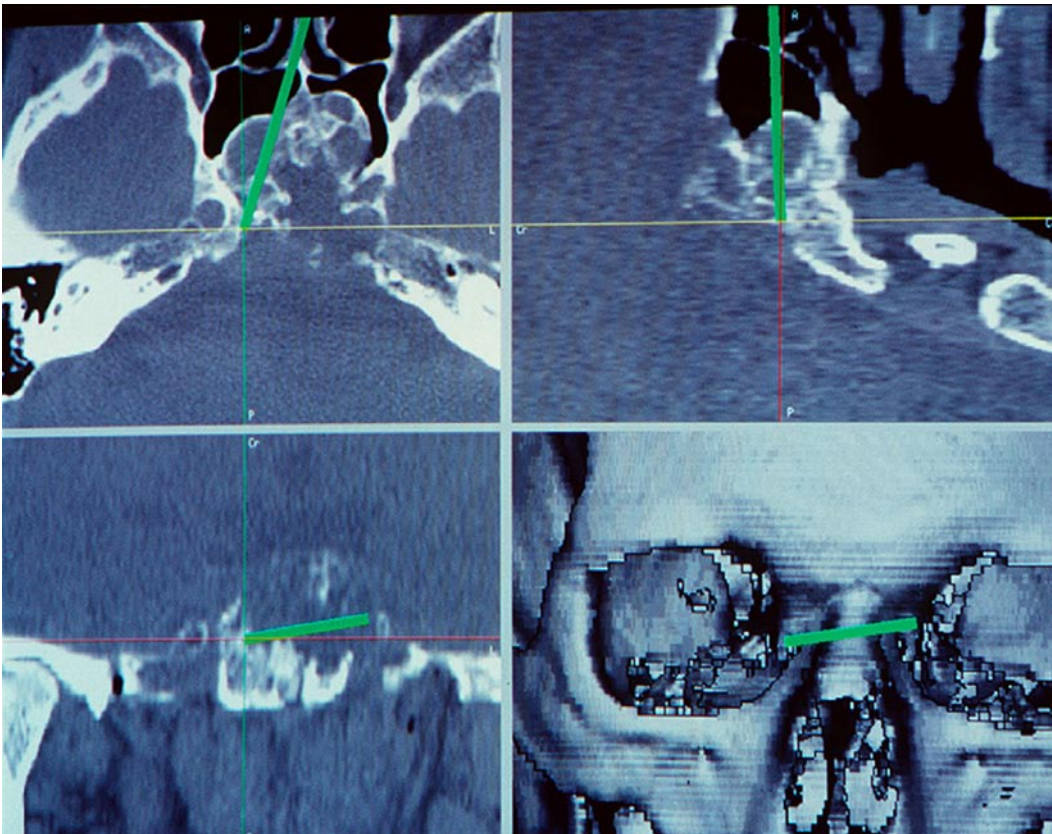


Abb. 3 ◀ Typische parasphenoidale Gefahrenzonen bei einem Schädelbasistumor (Chordom): A. carotis mit Sinus cavernosus und Hypophyse

nauigkeit immer wieder zu überprüfen, und die Geschwindigkeit des arbeitenden Instruments darf nicht die Bildfrequenzrate übersteigen. Zusätzlich ist das CAS kein Kräftemesser für das Gewebe. Aus diesen Gründen, höchstwahrscheinlich in Kombination mit Selbstüberschätzung, kam es zu Zwischenfällen mit Karotisblutung, Orbitamuskelverletzung oder Schädelbasisverletzung (mir bekannte Daten aus der Schweiz [21]).

Chronische Rhinosinusitis und Schädelbasistumoren

Die chronische Rhinosinusitis mit oder ohne Nasenpolypen ist eine häufige Erkrankung (1–7% der Gesamtbevölkerung), wobei Kosten von 200–2000 US-Dollar/Jahr bei einem Patienten entstehen können [10]. In diese Kategorie gehören auch die Mukozelen, verursacht durch chronische Abflussbehinderung, als auch Mu-

koviszidose und Zilienmotilitätsstörung bei Kindern. Die Therapie beinhaltet sowohl die konservative medikamentöse als auch die chirurgische Therapie. Die Chirurgie erfolgt meistens sowohl endonasal über das Mikroskop als auch über das Endoskop (■ **Abb. 2**). Die Komplikationsrate liegt bei 0–2%.

Die Revisionsoperationen sind oft schwierig bei vernarbten Zuständen [16], mit eingeschränktem Blick auf die wich-

tigen Grenzstrukturen, insbesondere beim Sinus frontalis (Draf Typ III). In diesen Situationen ist das CAS subjektiv für den Chirurgen eine zusätzliche bildgebende Unterstützung [5]. Die Komplikationsrate für ein Schädelbasistrauma mit Liquorleck kann vermindert werden [28]. Die Frage, ob die Operation mit CAS radikaler durchgeführt wird, bleibt immer noch unbeantwortet. Insbesondere sind die Langzeitresultate bei chronischer Schleimhauterkrankung nicht allein abhängig von der Radikalität der Operation [28].

Während mehreren Jahren war es üblich, *Schädelbasistumoren* mittels eines offenen Zugangs zu operieren. Da die Öffnungen einen guten Überblick die ersten 10 cm in die Tiefe ergeben, wird zum Klivus hin die Übersicht schwieriger und komplexer. In solchen Situationen kann das CAS hilfreich sein [14, 18]. Bei rein endoskopischen Zugängen ist die Navigation sehr wünschenswert, da oft fast keine anatomischen Landmarken mehr vorhanden sind. Der oft interdisziplinäre Zugang mit dem Neurochirurgen oder Kiefer- und Gesichtschirurgen bei bösartigen Schädelbasistumoren braucht neben einer bimanuellen Technik zusätzliche Kenntnisse der Lage der A. carotis, des N. trigeminus und N. opticus parasphenoidal, und dies geschieht oft über die Navigation (▣ **Abb. 3**).

Eine weitere Option besteht heute darin, dass man im Konzept des „one shop stop“ zusätzlich zur navigierten Operation auch gleichzeitig endoskopisch navigiert Brachytherapiestäbe zum Afterloading setzen kann [24]. Eine alternative Möglichkeit zur Navigation stellen aktuelle Bilddaten im Operationsaal über CT oder MRT dar und können z. B. für Tumoren der Felsenbeinspitze zum Einsatz kommen [1].

Erste Empfehlungen für den Einsatz von CAS wurden schon 1998 von Prof. Mann postuliert [20]. Die heutigen Richtlinien der amerikanischen Akademie der HNO zum Gebrauch von intraoperativem CAS finden Sie in ▣ **Tab. 2** [15].

Ausblick

Bei dem auch heute noch erhöhten Komplikationsrisiko der minimalinvasiven Nasennebenhöhlenchirurgie wird man

aus medikolegalen Gründen, aber auch im Rahmen der Qualitätssicherung, auf Dauer nicht auf diese Systeme verzichten können. Es muss jedoch immer auch bedacht werden, dass sich aus unterschiedlichen technischen, aber auch menschlichen Gründen (fehlerhafte Bilderzeugung, Referenzierung) immer wieder Fehler einschleichen können, sodass auch chirurgische Navigationssysteme nicht als Ersatz für ausreichende anatomische und chirurgische Kenntnisse missverstanden werden dürfen [11].

Die bildunterstützte Chirurgie kann momentan in der Schweiz nicht zusätzlich als technische Leistung abgerechnet werden außer bei Privatpatienten (~200–400 EUR Zusatzkosten/Operation). Eine genaue Analyse der Situation für alle Patienten ist im Moment im Schweizerischen Bundesamt für Gesundheit im Gange. In gewissen Bundesstaaten der Vereinigten Staaten existiert die Möglichkeit, den Einsatz von CAS bei Nasennebenhöhlenchirurgie zu verrechnen (Kod: 61795) [15]. Obwohl evidenzbasierte Studien fehlen, werden diese neuen technologischen Entwicklungen eines Tages von den Versicherungen bezahlt werden müssen. Die Sicherheit im Operationsaal für den Patienten ist prioritär.

Fazit für die Praxis

Die bildunterstützte Chirurgie der Nasennebenhöhlen ist seit 20 Jahren eingeführt und wird immer mehr einen Stellenwert in den Kliniken für die Operation bei chronischer Rhinosinusitis +/- Polypen sowie bei benignen und malignen Tumoren der vorderen Schädelbasis einnehmen. Das Hauptinteresse besteht bei den minimal-invasiven Eingriffen mittels Endoskopie oder Mikroskopie in der Sicherheit für den Patienten und für Ausbildungszwecke. Es ist sehr wichtig, dass die Genauigkeit des Systems vor der Operation überprüft wird und dass der Chirurg auch erkennt, falls technische Probleme auftreten. Das System hat keine Sensoren, um Kräfte des Gewebes zu messen, weshalb beim Ziehen an Gewebe immer aufgepasst werden muss. Wir denken, dass die Kosten für diese Eingriffe in Zukunft übernommen werden sollten, da die Navigation schlussendlich

auch eine Qualitätssicherung und Dokumentation der Operation darstellt wie in der Schifffahrt und im Flugwesen (Flugschreiber).

Korrespondenzadresse

PD Dr. M. Caversaccio



Klinik für HNO, Kopf- und Halschirurgie, Inselspital, Universität Bern
Freiburgstraße, 3010 Bern
Schweiz
marco.caversaccio@insel.ch

Danksagung. Das Projekt wird unterstützt durch den Schweizerischen Nationalfonds zur Förderung der wissenschaftlichen Forschung im Rahmen des Forschungsschwerpunktprogramms: Computer-Aided and Image-Guided Medical Interventions (<http://www.co-me.ch>).

Interessenkonflikt. Der korrespondierende Autor gibt an, dass kein Interessenkonflikt besteht.

Literatur

1. Bootz F, Kiener S, Schulz T et al. (2001) Magnetic resonance imaging-guided biopsies of the petrous apex and petroclival region. *Otol Neurotol* 22: 383–388
2. Brown SM, Sadoughi B, Cuellar H et al. (2007) Feasibility of near real-time image-guided sinus surgery using intraoperative fluoroscopic computed axial tomography. *Otolaryngol Head Neck Surg* 136: 268–273
3. Casiano RR, Numa WA Jr (2000) Efficacy of computed tomographic image-guided endoscopic sinus surgery in residency training programs. *Laryngoscope* 110: 1277–1282
4. Caversaccio M, Lädach K, Häusler R et al. (1997) Konzept eines rahmenlosen, bildinteraktiven Navigationssystems für die Schädelbasis-, Nasen- und Nasennebenhöhlenchirurgie. *Otorhinolaryngol Nova* 7: 121–126
5. Caversaccio M, Bächler R, Lädach K et al. (2000) Frameless computer-aided surgery system for revision endoscopic sinus surgery. *Otolaryngol Head Neck Surg* 122: 808–813
6. Caversaccio M, Eichenberger A, Häusler R (2003) Virtual simulator as a training tool for endonasal surgery. *Am J Rhinol* 17: 283–290
7. Caversaccio M, Garcia-Giraldez J, Gonzalez-Balaster M, Marti G (2007) Image-guided surgical microscope with mounted minitracker. *J Laryngol Otol* 121: 160–162
8. Caversaccio M, Garcia Giraldez J, Thoranaghatte R et al. (in press) Augmented reality endoscopic system: preliminary results. *Rhinology*
9. Federspil PA (2007) Automatische Endoskopführung in der Nasennebenhöhlenchirurgie. *HNO* 55: 164–165
10. Fokkens W, Lund V, Mullol J (2007) European position paper on rhinosinusitis and nasal polyps. *Rhinology Suppl* 20: 1–136
11. Grevers G, Menauer F, Leunig A et al. (1999) Navigationschirurgie bei Nasennebenhöhlenkrankungen. *Laryngorhinootologie* 78: 41–46

12. Gunkel AR, Freysinger W, Martin A et al. (1997) Three-dimensional image-guided endonasal surgery with a microdebrider. *Laryngoscope* 107: 834–838
13. Hauser R, Westermann B (1999) Optical tracking of a microscope for image-guided intranasal sinus surgery. *Ann Otol Rhinol Laryngol* 108: 54–62
14. Heermann R, Schwab B, Issing PR et al. (2001) Image-guided surgery of the anterior skull base. *Acta Otolaryngol* 121: 973–978
15. Hepworth EJ, Bucknor M, Patel A, Vaughan WC (2006) Nation-wide survey on the use of image-guided functional endoscopic sinus surgery. *Otolaryngol Head Neck Surg* 135: 68–75
16. King JM, Caldarelli DD, Pigato JB (1994) A review of revision functional endoscopic sinus surgery. *Laryngoscope* 104: 404–408
17. Koele W, Stammberger H, Lackner A, Reittner P (2002) Image guided surgery of paranasal sinuses and anterior skull base – five years experience with the InstaTrak-System. *Rhinology* 40: 1–9
18. Laedrach K, Remonda L, Lukes A et al. (2001) Evaluation of the contribution of CAS in combination with the subcranial/subfrontal approach in anterior skull base surgery. *Skull Base* 11: 59–76
19. Lorenz KJ, Frühwald S, Maier H (2006) Einsatz des Brainlab-Kolibri-Navigationssystem bei der endoskopischen Nasennebenhöhlenchirurgie in Lokalanästhesie. *HNO* 54: 851–860
20. Mann W, Klimek L (1998) Indications for computer-assisted surgery in otorhinolaryngology. *Comput Aided Surg* 3: 202–204
21. Metson RB, Cosenza MJ, Cunningham MJ, Randolph GW (2000) Physician experience with an optical image guidance system for sinus surgery. *Laryngoscope* 110: 972–976
22. Metson R (2003) Image-guided sinus surgery: lessons learned from the first 1000 cases. *Otolaryngol Head Neck Surg* 128: 8–13
23. Pappas IP, Malik P, Liu J et al. (2005) Automatic method to assess local CT-MR imaging registration accuracy on images of the head. *AJNR Am J Neuroradiol* 26: 137–144
24. Pappas IP, Ryan P, Cossmann P et al. (2005) Improved targeting device and computer navigation for accurate insertion of brachytherapy needles. *Med Phys* 32: 1796–1801
25. Reardon EJ (2002) Navigational risks associated with sinus surgery and the clinical effects of implementing a navigational system for sinus surgery. *Laryngoscope* 112: 1–19
26. Schlöndorff G, Meyer-Elbrecht B, Mösges R et al. (1987) CAS – computer assisted surgery. *Arch Otorhinolaryngol Suppl* 11: 45–46
27. Strauss G, Koulechov K, Stopp S et al. (2006) Improved accuracy and precision of the automated shaver (navigated control) in functional endoscopic sinus surgery. *Laryngorhinootologie* 85: 559–566
28. Tabaei A, Hsu AK, Shrimme MG et al. (2006) Quality of life and complications following image-guided endoscopic sinus surgery. *Otolaryngol Head Neck Surg* 135: 76–80
29. Wilmore DW, Kehlet H (2001) Management of patients in fast track surgery. *BMJ* 322: 473–476
30. Wurm J, Bumm K, Steinhart H et al. (2005) Development of an active robot system for multi-modal paranasal sinus surgery. *HNO* 53: 446–454
31. Zheng G, Caversaccio M, Bachler R et al. (2001) Frameless optical computer-aided tracking of a microscope for otorhinology and skull base surgery. *Arch Otolaryngol Head Neck Surg* 127: 1233–1238

Liebe Leserinnen, liebe Leser,



„HNO“ bietet Ihnen jeden Monat umfassende und aktuelle Beiträge zu interessanten Themenschwerpunkten aus allen Gebieten der HNO.

Möchten Sie ein bereits erschienenes Heft nachbestellen? Die folgenden Ausgaben können Sie direkt bei unserem Kundenservice zum Preis von je EUR 31,- beziehen:

2008

- 1/2008 Innenohr
- 2/2008 Preisträger
- 3/2008 Regenerative Medizin
- 4/2008 Früherkennung
- 5/2008 Tauchen
- 6/2008 Onkologie
- 7/2008 Tinnitus
- 8/2008 Allergologie
- 9/2008 Vestibularis
- 10/2008 Laryngologie
- 11/2008 Schlafapnoe
- 12/2008 Gesichtstumoren

(Änderungen vorbehalten)



So erreichen Sie unseren Kundenservice:
 Springer-Verlag
 Kundenservice Zeitschriften
 Haberstraße 7
 69126 Heidelberg
 Tel.: +49 6221 345-4303
 Fax: +49 6221 345-4229
 E-Mail: subscriptions@springer.com

www.HNO.springer.de