HNO 2008 · 56:627–632
DOI 10.1007/s00106-007-1634-5
Online publiziert: 9. Dezember 2007
© Springer Medizin Verlag 2007

Redaktion
A. Berghaus, München

H. Maier[1] · G. Mühlmeier[1] · K. Kraft[2] · N.M. Blumstein[3] · M. Tisch[1]
[1] Hals-Nasen-Ohrenheilkunde, Kopf- und Halschirurgie, Bundeswehrkrankenhaus Ulm
[2] Abteilung Pathologie am Bundeswehrkrankenhaus Ulm
[3] Abteilung Nuklearmedizin der Universität Ulm

Primäres malignes Melanom in der Glandula parotidea

Fallbericht und Literaturübersicht

Die Inzidenz des malignen Melanoms (MM) hat in den letzten Jahrzehnten dramatisch zugenommen [4]. Man geht heute davon aus, dass sich schätzungsweise 20% aller MM im Kopf-Hals-Bereich manifestieren [18].

Maligne Melanome der Kopf-Hals-Region treten überwiegend im Bereich der Haut und selten im Bereich der Schleimhaut des oberen Aerodigestivtrakts bzw. der Aderhaut des Auges auf. Vergleichsweise häufig wird eine Metastasierung in die Lymphabflussgebiete, zu denen auch die intraparotidealen Lymphknoten gehören, beobachtet. So ist seit Jahrzehnten bekannt, dass mehr als ein Drittel aller intraparotidealen Metastasen von einem MM der Kopf- bzw. Gesichtshaut ausgehen [7].

Allerdings kann nicht jede Manifestation eines MM in der Gl. parotidea als Metastase einem Primärtumor im Kopf-Hals-Bereich zugeordnet werden. In der Vergangenheit wurde immer wieder über MM berichtet, die alleine auf die Ohrspeicheldrüse beschränkt auftraten. So muss auch die seltene Möglichkeit eines Primärtumors in der Gl. parotidea, bzw. in einem intraglandulären Lymphknoten in Erwägung gezogen werden. Seit 1975 wurden immerhin 25 Fälle eines primären Melanoms der Ohrspeicheldrüse publiziert. Es wird vermutet, dass sich diese seltenen Melanome aus im Drüsengewebe bzw. Lymphknotengewebe nachgewiesenen Melanozyten bzw. Melanoblasten entwickeln [3, 5].

Diese Theorie ist allerdings nicht unumstritten [12]. Einerseits könnte es sich um Metastasen von kutanen oder mukokutanen Primärtumoren handeln, die einer spontanen Regression unterlagen und klinisch lediglich noch als unauffällige Narbe zur Darstellung kommen. Gerade MM weisen mit etwa 11% die höchste Spontanregressionsrate aller malignen Tumoren auf [13]. Andererseits muss bedacht werden, dass der Sitz des Primärtumors einer Untersuchung möglicherweise schwer zugänglich sein kann. Dies trifft z. B. für Schleimhautmelanome im Bereich der Nasennebenhöhlen, z. B. der Keilbeinhöhlen zu.

Unabhängig von der definitiven Lokalisation des Primärtumors scheinen MM, die auf die Gl. parotidea begrenzt sind, klinisch – vor allem im Hinblick auf die Langzeitprognose – ein differentes Verhalten aufzuweisen [5, 13, 27]. Anhand eines Fallbeispiels und einer Literaturübersicht werden Diagnostik, Therapie und Prognose des solitären MM in der Gl. parotidea dargestellt.

Fallbericht

Ein 57 Jahre alter Patient stellte sich auf Veranlassung seiner HNO-Ärztin wegen einer im Dezember 1999 aufgetretenen, schmerzlosen Raumforderung im Bereich der Gl. parotidea rechts am 13.01.2000 erstmals in unserer Sprechstunde vor. Bei der HNO-ärztlichen Untersuchung fiel ein gut verschieblicher Knoten von mittlerer Konsistenz auf. Der übrige Befund war unauffällig.

Ein zuvor veranlasstes MRT der Kopf-Hals-Region zeigte einen 1,5×1,9×1,8 cm großen, glatt begrenzten, solitären Tumor im oberflächlichen Drüsenanteil ohne Infiltration der Umgebung. In der T1-Wichtung zeigte die Raumforderung ein intermediäres Signalverhalten, während der Prozess in der T2-Wichtung relativ hypodens imponierte. Nach Gabe von Gadolinium kam es nur zu einer leichten KM-Aufnahme. Radiologischerseits wurde differentialdiagnostisch ein pleomorphes Adenom der Gl. parotidea vermutet, wenngleich diese Tumorentität typischerweise in der T2-Wichtung hyperintens zur Darstellung kommt. Pathologisch vergrößerte zervikale Lymphknoten fanden sich nicht.

Die zusätzlich von uns durchgeführte B-Scan-Sonographie der Gl. parotidea zeigte eine 1,5×1,1 cm große, echoarme bis echoleere Raumforderung mit dorsaler Schallverstärkung (**Abb. 1**). Die routinemäßig durchgeführte Feinnadelaspirationszytologie aus dem Parotistumor ergab überraschend die Diagnose eines spindelzelligen, stark melanotischen MM (**Abb. 2**). Unter der Verdachtsdiagnose eines metastasierenden MM erfolgte dar-

source: https://doi.org/10.48350/28298 | downloaded: 27.4.2024

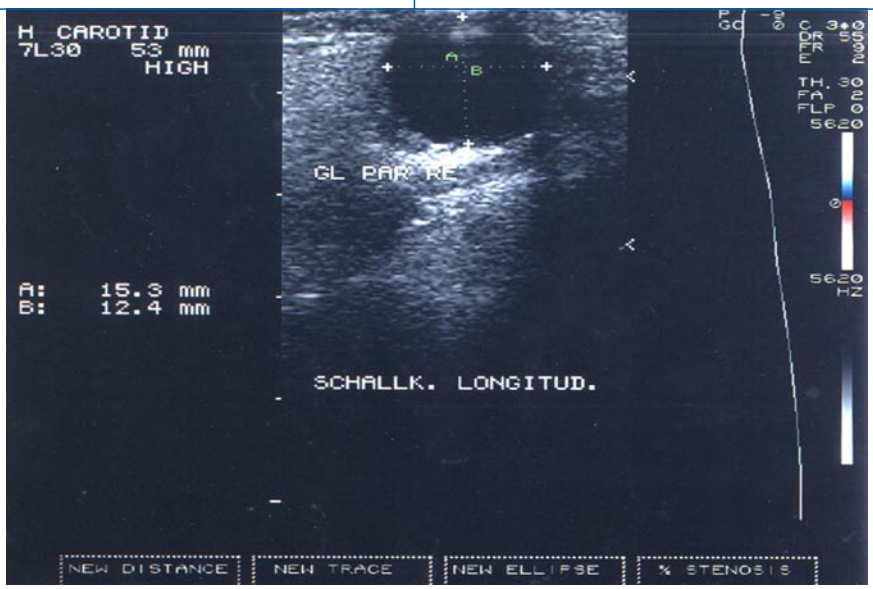

Abb. 1 ▲ 15,3×12,4 mm große, echoarme bis echoleere Raumforderung in der rechten Gl. parotidea mit dorsaler Schallverstärkung

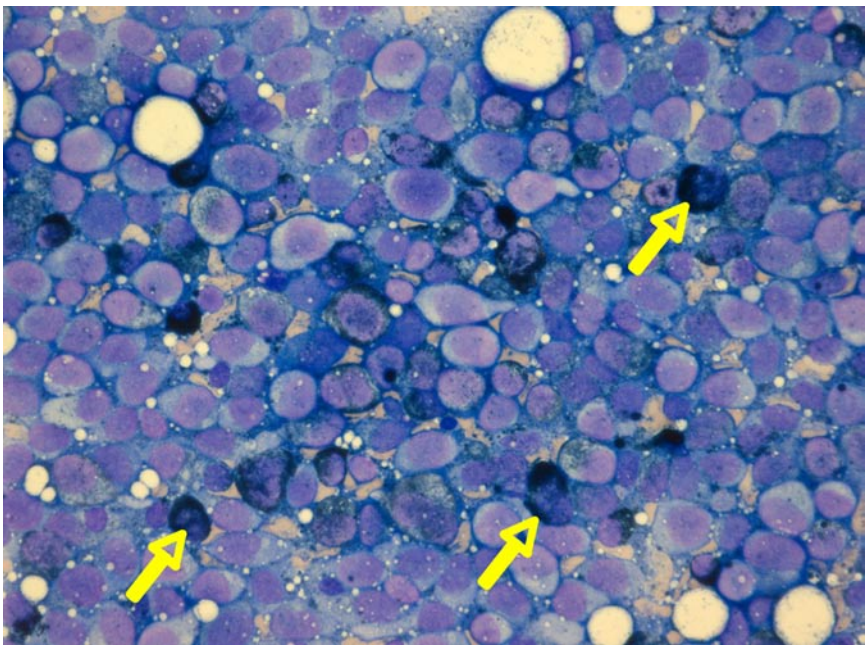

Abb. 2 ▲ Feinnadelaspirationszytologie der Gl. parotidea rechts, pigmentierte Tumorzellen eines MMs (*Pfeile*); Papenheim-Färbung, 1:400

aufhin in Kooperation mit der Abteilung Dermatologie und Venerologie des Bundeswehrkrankenhauses Ulm die Primärtumorsuche. Hierbei fanden sich keine suspekten melanozytären Veränderungen im Bereich der Haut und der Schleimhaut des oberen Aerodigestivtrakts. Die Blutuntersuchungen zeigten ebenfalls keine Auffälligkeiten. Der Tumormarker S-100β war mit 0,046 ug/l im Normbereich. Die opthalmologische Untersuchung ergab keinen Hinweis auf eine pigmentierte Läsion. Eine Positronenemissionstomographie (PET)-Untersuchung zeigte eine mittelgradig gesteigerte FDG-Anreicherung im Bereich des intraparotidealen Tumors ohne zusätzliche Anhaltspunkte für eine Lymphknoten- oder Fernmetastasierung (◘ **Abb. 3**). Nachdem die Staginguntersuchungen keinen Hinweis auf einen Primärtumor lieferten, erfolgte eine totale Parotidektomie rechts mit selektiver Neck dissection rechts. Intraoperativ kam ein schwärzlich pigmentierter Knoten im oberflächlichen Drüsenanteil zur Darstellung, der mit dem Drüsengewebe unter Erhalt des N. facialis reseziert wurde. Weitere pigmentierte Knoten fanden sich weder im Bereich der Gl. parotidea noch im Bereich der Lymphknotenstationen I, II und III. Die histopathologische Untersuchung zeigte ein im größten Durchmesser 1,7 cm haltendes MM. In den intensiv pigmentierten Arealen war der Tumor überwiegend spindelzellig formiert. In den weniger intensiv pigmentierten Arealen fand sich dagegen ein mittel- bis großzellig strukturiertes MM. Der Tumor ließ eine Bindung an eine intraglanduläre Lymphknotenstruktur erkennen, mit mehrfach nachweisbarem Kapseldurchbruch und inzipienter Infiltration des perinodalen Fettgewebsstromas einerseits, wie auch seröser Drüsenstrukturen andererseits (◘ **Abb. 4**). Weitere intraparotideale Lymphknoten sowie die Lymphknoten der Level I–III im Neck-dissection-Präparat rechts ließen keine Tumorinfiltration erkennen. Der postoperative Verlauf war unkompliziert. Auf eine Nachbestrahlung des Tumorareals wurde verzichtet. Nach ausführlicher Beratung über die derzeit gängigen Therapieoptionen entschied sich der Patient für eine adjuvante Therapie mit Roferon A® (Interferon α-2a, 3 Mio IE 3-mal wöchentlich s.c. über 2 Jahre). Bei den engmaschig durchgeführten Nachsorgeuntersuchungen ergaben sich keine weiteren Manifestationen des MM. Eine im Rahmen der bislang letzten Kontrolle am 09.03.2006, d. h. 6 Jahre nach Diagnosestellung durchgeführte FDG-PET ergab ebenso wie die klinische Untersuchung keinen Hinweis auf ein Lokalrezidiv, lokoregionäre Metastasen oder Fernmetastasen.

Diskussion

Gut verschiebliche, in der B-Scan-Ultraschalluntersuchung glatt begrenzte, nicht schmerzhafte Tumoren im Bereich der Gl. parotidea ohne begleitende Fazialisparese sind in der überwiegenden Mehrzahl der Fälle gutartig. Meist handelt es sich um pleomorphe Adenome oder Warthin-Tumoren. Allerdings können sich hinter klinisch benigne imponierenden Tumoren auch Malignome verbergen, wie das Fall-

beispiel zeigt. Nicht zuletzt deshalb empfiehlt es sich, präoperativ grundsätzlich eine FNAC durchzuführen [14, 23]. Dieses wenig invasive, komplikationsarme Verfahren erlaubt bei einer Spezifität von etwa 80% im Hinblick auf Parotismalignome zwar generell keine sichere Artdiagnose [15], im Hinblick auf bestimmte Tumorentitäten, wie z. B. das MM hingegen beträgt die Treffsicherheit nahezu 100%. Auf der Basis des zytologischen Befundes konnten im vorliegenden Fall präoperativ alle erforderlichen Staginguntersuchungen und eine optimale Operationsvorbereitung durchgeführt werden.

Maligne Melanome der Kopf-Hals-Region gehen fast immer von der Haut aus. Nur selten ist der Primärtumor im Bereich der Schleimhaut des oberen Atmungs- und Verdauungstrakts oder der Aderhaut des Auges lokalisiert. Wird ein MM im Bereich der Gl. parotidea diagnostiziert, ist daher am ehesten von einer Metastasierung in einen intraparotidealen Lymphknoten auszugehen. Entsprechend muss im Rahmen des Stagings insbesondere eine umfassende dermatologische, ophthalmologische und HNO-ärztliche Abklärung erfolgen. Neben der klinischen Untersuchung sollten eine Magnetresonanztomographie der Gesicht-Hals-Region und eine PET erfolgen [10, 16]. Mit der PET lassen sich dabei nicht nur Hinweise auf einen möglichen Primärtumor, sondern ggf. auch für weitere Metastasen finden [16]. Falls kein Primärtumor diagnostiziert wird, wie im vorliegenden Fall, kommen verschiedene Erklärungsmodelle für den Ursprung der Melanommanifestation in der Gl. parotidea in Frage:

Einerseits könnte es sich um einen unerkannt gebliebenen, sehr kleinen Primärtumor, ein „cancer of unknown primary" (CUP)-Syndrom handeln. Ein kleines Schleimhautmelanom, vor allem im Bereich der Nasennebenhöhlen, kann unter Umständen mit den beschriebenen Staginguntersuchungen nicht erfasst werden. Lymphknotenmetastasen eines unbekannten primären Melanoms im Kopf-Hals-Bereich sind insgesamt eher selten und finden sich in etwa 5% der Fälle [2, 8, 18, 24], wobei in erster Linie die zervikalen Lymphknoten (etwa 75%), gefolgt von den intraparotidealen Lymphknoten

Zusammenfassung · Abstract

HNO 2008 · 56:627–632 DOI 10.1007/s00106-007-1634-5
© Springer Medizin Verlag 2007

H. Maier · G. Mühlmeier · K. Kraft · N.M. Blumstein · M. Tisch

Primäres malignes Melanom in der Glandula parotidea. Fallbericht und Literaturübersicht

Zusammenfassung

Maligne Melanome in der Glandula parotidea sind insgesamt nicht häufig. Fast immer handelt es sich um Metastasen eines Primärtumors im Bereich der Kopfhaut bzw. der Nasen-, Nasennebenhöhlen- oder Rachenschleimhaut. Primärmanifestationen innerhalb der Gl. parotidea sind außergewöhnlich selten. Man geht davon aus, dass sie im Drüsengewebe selbst oder in intraglandulären Lymphknoten entstehen können. Anhand eines Fallbeispiels und einer Literaturübersicht werden Diagnostik, Therapie und Prognose intraparotidealer Manifestationen maligner Melanome dargestellt. Im Vordergrund der Diagnostik stehen der B-Scan-Ultraschall und die Feinnadelaspirationszytologie. Bei zytologischer Diagnose eines malignen Melanoms schließen sich MRT und PET sowie eine umfassende HNO-ärztliche und dermatologische Untersuchung an. Die totale Parotidektomie mit selektiver Neck dissection stellt die Therapie der Wahl dar. Die Wirksamkeit adjuvanter Therapiemaßnahmen, wie Strahlen-, Chemo- oder Immuntherapie, ist bislang nicht eindeutig geklärt. Die Prognose von Patienten mit Primärmanifestationen eines malignen Melanoms in der Gl. parotidea scheint im Vergleich zu Haut- oder Schleimhautmelanomen deutlich besser zu sein.

Schlüsselwörter

Malignes Melanom · Glandula parotidea · Therapie · Prognose · PET

Primary malignant melanoma of the parotid gland. A case report and review of the literature

Abstract

Malignant melanomas (MMs) of the parotid gland are relatively uncommon. They occur almost invariably as metastases from a primary tumour located in the region of the scalp or the mucous membranes of the nose, paranasal sinuses, or throat. Primary MMs arising in the parotid gland are extremely rare. It is assumed that they originate in the glandular tissue or in intraglandular lymph nodes. We present a case report and review of the literature on the diagnosis, treatment, and prognosis of intraparotid malignant melanoma. Diagnosis is based primarily on B-scan ultrasonography and fine-needle aspiration cytology. Patients with a cytological diagnosis of MM are further evaluated by magnetic resonance imaging and positron emission tomography and receive a thorough ear–nose–throat and dermatological examination. The treatment of choice is total parotidectomy and selective neck dissection. The effectiveness of adjuvant treatments such as radiotherapy, chemotherapy, or immunotherapy remains controversial. Patients with primary MMs of the parotid gland appear to have a better prognosis than those with parotid metastases from melanomas of the skin or mucous membranes.

Keywords

Malignant melanoma · Parotid gland · Treatment · Prognosis · PET

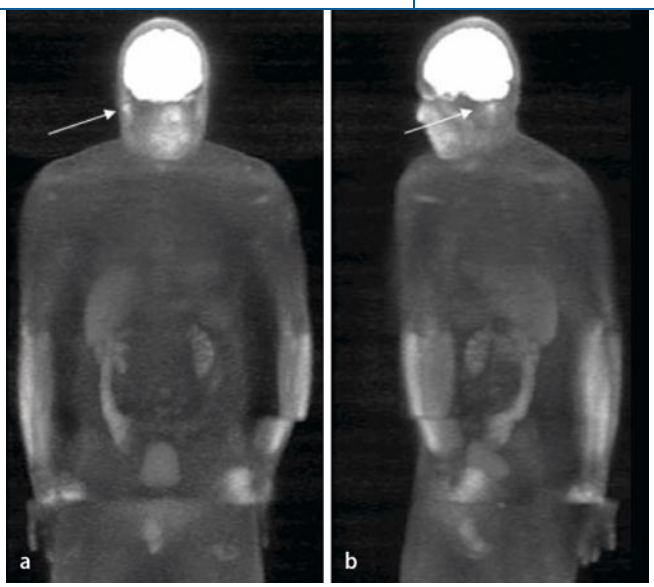

Abb. 3 ▲ Präoperatives F-18-FDG-PET, Ganzkörperbild („maximum intensity projection", MIP), 2 Projektionen, Ansicht von **a** ventral und **b** einer schrägen (45°) Betrachtungsrichtung. Die mit dem *weißen Pfeil* angegebene Topographie entspricht der tumorös befallenen Gl. parotidea mit einer im Vergleich zum Umgebungsgewebe erhöhten fokalen intraläsionalen 18-F-FDG-Aufnahme. Die semiquantitative Auswertung ergab über dem Normbereich liegende Werte fokaler Glukoseutilisation (SUV mean 2,5; SUV maximum 2,7). Nebenbefundlich physiologisch erhöhte intrazerebrale 18-F-FDG-Aufnahme

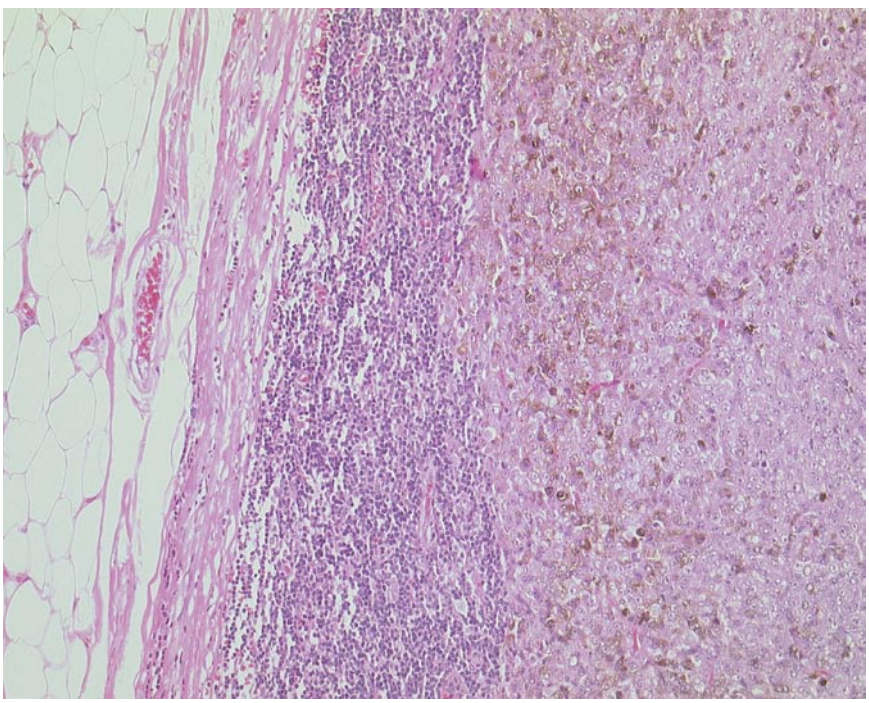

Abb. 4 ▲ Resektat der Gl. parotidea rechts mit Anteilen eines spindelzelligen, mittel- bis großzellig strukturierten MM in den weniger intensiv pigmentierten Arealen. Der Tumor zeigt histologisch eine Bindung an eine intraglanduläre Lymphknotenstruktur mit mehrfachem Kapseldurchbruch und inzipienter Infiltration des perinodealen Fettgewebsstromas einerseits, wie auch serösen Drüsenstrukturen andererseits; HE, 1:200

(etwa 25%), betroffen sind. Auch bei unserem Patienten konnte zum Zeitpunkt der Erstdiagnose ein okkulter, schwer zugänglicher Primärtumor nicht ausgeschlossen werden. Es ist jedoch davon auszugehen, dass ein derartiger Tumor im weiteren Verlauf mit zunehmender Größe wahrscheinlich durch Beschwerden, zusätzliche Metastasen oder zumindest in der regelmäßig durchgeführten Kontroll-PET aufgefallen wäre.

Andererseits muss eine Spontanregression des Primärtumors in Betracht gezogen werden. Neben dem Neuroblastom und dem Nierenzellkarzinom weist das MM einen vergleichsweise hohen Prozentsatz an Spontanregressionen auf. Man geht davon aus, dass 11% aller beobachteten Spontanregressionen bei malignen Tumoren dem MM zuzuordnen sind [13]. Hierbei handelt es sich jedoch überwiegend um partielle Regressionen, während komplette Regressionen nur selten (0,22–0,27%) beschrieben wurden [17]. Die einer Spontanregression zugrunde liegenden Mechanismen sind bislang noch nicht vollständig geklärt. Vermutlich spielen multiple Mechanismen (Stimulation des T-zellulären Immunsystems, Hemmung des Tumors durch Wachstumsfaktoren und Zytokine, eine Hemmung der Angiogenese, gesteigerte Apoptose) hierbei eine Rolle [19]. Nach einer kompletten Spontanregression resultiert meist eine atypisch pigmentierte oder depigmentierte Läsion im Primärtumorareal. Derartige Läsionen waren im vorliegenden Fall nicht erkennbar.

Neben einer Spontanregression muss auch an eine vorausgegangene Exzision einer vermeintlich benignen pigmentierten Läsion, die nicht histologisch untersucht wurde, gedacht werden und ggf. kann das histologische Präparat angefordert und nachträglich ein histologischer Befund erstellt werden. Laut Angabe unseres Patienten lag eine frühere Exzision jedoch nicht vor.

Die Hypothese, dass ein primäres Melanom in der Gl. parotidea entstehen könnte, wurde bislang kontrovers diskutiert. Vor allem wurde in der Vergangenheit immer wieder damit argumentiert, dass im Drüsengewebe normalerweise keine Melanozyten vorkommen und damit eine wichtige Vorraussetzung für die Manifestation eines primären MM fehlt. Mittlerweile konnte Takeda [25] allerdings die Existenz von Melanozyten im interlobulären Gangsystem nachweisen. Darüber hinaus konnten Greene u. Bernier [9] bereits 1961 dopaminpositive, neuroendokrine Zellen im Ausführungsgangsystem der Gl. parotidea nachweisen. Die Beob-

achtung von Takeda ist vor dem Hintergrund, dass die Gl. parotideae, wie auch die anderen großen Kopfspeicheldrüsen, entwicklungsgeschichtlich von soliden Epithelsprossen der Mundschleimhaut ausgehen, in der normalerweise Melanozyten vorkommen, nicht völlig überraschend. Einschränkend muss allerdings festgestellt werden, dass der Autor nur in einem von 400 Autopsiepräparaten Melanozyten nachweisen konnte und dass diese Beobachtung bislang nicht durch weitere Studien bestätigt wurde.

Um die Diagnose eines primären MM stellen zu können, werden eine Reihe von Voraussetzungen gefordert [28]:

- Der Tumor sollte überwiegend intraparotideal gelegen sein.
- Innerhalb des Tumors sollten morphologisch keine Lymphknotenstrukturen erkennbar sein.
- Sonstige Melanommanifestation oder eine frühere Exzision eines MM oder einer pigmentierten Läsion unklarer Dignität als möglicher Primärtumor sollten ausgeschlossen worden sein.

Diese Vorrausetzungen waren, abgesehen von der Tatsache, dass der Tumor eine Bindung an einen intraparotidealen Lymphknoten erkennen ließ, in unserem Fallbeispiel gegeben. Unklar blieb dabei, inwieweit eine Invasion des Lymphknotens durch ein intraparotideales MM oder eine Infiltration des Parotisgewebes durch eine Melanommanifestation innnerhalb eines intraparotidealen Lymphknotens vorlag. Selbst wenn man postuliert, dass das umgebende Speicheldrüsenparenchym von einem tumorbefallenen Lymphknoten aus infiltriert wurde, muss eine primäre intraglanduläre Melanommanifestation diskutiert werden. Entsprechend wurde bereits in der Vergangenheit die mögliche Entwicklung eines primären Melanoms aus Nävuszellaggregaten in intraparotidealen Lymphknoten hingewiesen [6, 8]. Bemerkenswert ist in diesem Zusammenhang die Tatsache, dass primäre Melanome bislang nur in der Gl. parotidea und nicht in der Gl. submandibularis bzw. der Gl. sublingualis, in denen intraglanduläre Lymphknoten in der Regel nicht vorkommen, beschrieben wurden. Die Hypothese einer Melanomentwicklung aus Nävuszellaggregaten in intraglandulären Lymphknoten könnte für die Pathogenese im vorgestellten Fall am ehesten zutreffen.

Therapeutisch steht beim MM der Gl. parotidea die Exzision des tumorbefallenen Gewebes im Sinne einer lateralen oder subtotalen Parotidektomie im Vordergrund [27]. Eine radikale Parotidektomie sollte nach Möglichkeit vermieden werden, da hierdurch die Lebenserwartung nicht verbessert wird [1, 11] und durch die resultierende Fazialisparese die Lebensqualität erheblich verschlech-

Hier steht eine Anzeige.

Springer

tert wird. Aufgrund der hohen Inzidenz okkulter Lymphknotenmetastasen sollte auch beim N_0-Hals grundsätzlich zumindest eine selektive Neck dissection durchgeführt werden [26]. Hierdurch lässt sich die Inzidenz zervikaler Rezidive deutlich senken [21]. Bei klinisch manifesten zervikalen Lymphknotenmetastasen empfiehlt sich eine funktionelle und in Ausnahmefällen eine radikale Neck dissection [3]. Eine postoperative Nachbestrahlung, Chemotherapie und/oder Immuntherapie werden kontrovers diskutiert [2, 3, 18, 20]. Bislang liegen keine Studien vor, die eine eindeutige Evidenz für den positiven Einfluss einer adjuvanten Therapie auf Überlebensrate und Lebensqualität liefern konnten.

Die Prognose von Patienten mit einem MM in der Gl. parotidea oder einem intraparotidealen Lymphknoten ohne sonstige nachweisbare Melanommanifestationen bei Diagnosestellung scheint im Vergleich zu Patienten mit bekanntem kutanen oder mukokutanen Primärtumor besser zu sein. Der von uns vorgestellte Patient lebt mittlerweile mehr als 6 Jahre rezidivfrei. Santini et al. [22] beschrieben für Patienten mit Melanommetastasen im Bereich der Gl. parotidea oder der Halslymphknoten bei unbekanntem Primärtumor eine 5-Jahres-Überlebensrate von 38,5% im Vergleich zu nur 22,6% bei bekanntem Primärtumor. Wang et al. [27] berichteten über 6 Patienten mit einem Melanom der Gl. parotidea ohne extraparotideale Melanommanifestation. Bei einer durchschnittlichen Nachbeobachtungszeit von 4,2 Jahren überlebten 5 Patienten tumorfrei und 1 Patient verstarb tumorfrei. Im Vergleich dazu verstarben, bei einer mittleren Nachbeobachtungszeit von 2,6 Jahren, von 13 Patienten mit extraparotidealen Manifestationen 9 Patienten tumorbedingt.

Fazit für die Praxis

In seltenen Fällen kann es sich bei sonographisch eher benigne imponierenden Tumoren der Gl. parotidea um ein primäres Melanom handeln. Die FNAC ermöglicht in diesen Fällen eine wenig invasive, zuverlässige präoperative Diagnose. Als nächste Maßnahmen sind dann neben einer umfassenden HNO-ärztlichen und dermatologischen Untersuchung eine MRT der Kopf-Hals-Region und eine PET für das Tumorstaging erforderlich. Die Therapie der Wahl stellt die laterale Parotidektomie in Kombination mit einer selektiven Neck dissection dar. Der Stellenwert einer adjuvanten Therapie (Strahlentherapie, Chemotherapie, Immuntherapie) ist bislang nicht geklärt. Primäre Manifestationen eines Melanoms in der Gl. parotidea scheinen im Vergleich zu sonstigen Melanomen im Kopf-Hals-Bereich eine besser Prognose aufzuweisen.

Korrespondenzadresse

Prof. Dr. H. Maier
Hals-Nasen-Ohrenheilkunde,
Kopf- und Halschirurgie,
Bundeswehrkrankenhaus Ulm
Oberer Eselsberg 40, 89081 Ulm
mail@prof-heinz-maier.de

Interessenkonflikt. Der korrespondierende Autor gibt an, dass kein Interessenkonflikt besteht.

Literatur

1. Ball ABS, Thomas JM (1990) Management of parotid metastases from cutaneous melanoma of the head and neck. J Laryngol Otol 104: 350–351
2. Balm AJM, Kroon BBR, Hilgers FJM et al. (1994) Lymph node metastases in the neck and parotid gland from an unknown primary melanoma. Clin Otolaryngol 19: 161–165
3. Barbieri M, Gentile R, Cordone MP et al. (2002) Primitive malignant melanoma of the parotid gland. ORL J Otorhinolaryngol Relat Spec 64: 297–299
4. Barth A, Wanek LA, Morton DL (1995) Prognostic factors in 1512 melanoma patients with distant metastases. J Am Coll Surg 181: 193–201
5. Bussi M, Cardarelli L, Riontino E, Valente G (1999) Primary malignant melanoma arising in the parotid gland: case report and literature review. Tumori 85: 523–525
6. Chang P, Knapper WH (1982) Metastatic melanoma of unknown primary. Cancer 15: 1106–1111
7. Conley J, Arena S (1963) Parotid gland as a focus of metastasis. Arch Surg 87: 6–11
8. DasGupta T, Bowden L, Berg JW (1963) Malignant melanoma of unknown primary origin. Surg Gynecol Obstet 117: 341–347
9. Greene GW, Bernier JL (1961) Primary malignant melanomas of the parotid gland. Oral Surg Oral Med Oral Pathol 14: 108–116
10. Ismael Y, McLean NR, Chippindale AJ (2001) MRI and malignant melanoma of the parotid gland. Br J Plast Surg 54: 636–645
11. Jecker P, Hartwein J (1996) Metastasis to the parotid gland: is a radical neck dissection justified? Am J Otolaryngol 17: 102–105
12. Kathleen R, Billings R, Marlene B (1995) Clinical and pathologic distinction between primary and metastatic melanoma of the head and neck. Otolaryngol Head Neck Surg 112: 700–706
13. King M, Spooner D, Rowlands DC (2001) Spontaneous regression of metastatic malignant melanoma of the parotid gland and neck lymph nodes: a case report and a review of the literature. Clin Oncol (R Coll Radiol) 13: 466–469
14. Lussier C, Klijanienko J, Vielh P (2000) Fine-needle aspiration of metastatic nonlymphomatous tumors to the major salivary glands. Cancer Cytopathol 90: 350–356
15. Maier H, Frühwald S, Sommer S, Tisch M (2006) Kann die präoperative Feinnadelbiopsie bei Parotistumoren die definitive histologische Diagnose erschweren? HNO 54: 166–170
16. Mühlmeier G, Reske SN, Blumstein NM et al. (2005) Bedeutung der PET bei der Primärtumorsuche beim CUP-Syndrom – ein Fallbericht. Laryngorhinootologie 84: 516–519
17. Menzies S, McCarthy W (1997) Complete regression of primary malignant melanoma. Arch Surg 132: 553–556
18. Nasri S, Namazie A, Dulguerov P, Mickel P (1994) Malignant melanoma of cervical and parotid lymph nodes with an unknown primary site. Laryngoscope 104: 1194–1198
19. Papac RJ (1998) Spontaneous regression of cancer. In Vivo 12: 571–578
20. O,Brian CJ, Petersen-Schaefer K, Stevens GN et al. (1997) Adjuvant radiotherapy following neck dissection and parotidectomy for metastatic malignant melanoma. Head Neck 19: 589–594
21. O,Brian CJ, McNell EB, McMahon JD et al. (2001) Incidence of cervical lymph node involvement in metastatic cutaneous malignancy involving the parotid gland. Head Neck 23: 744–748
22. Santini H, Byers RM, Wolf PF (1985) Melanoma metastatic to cervical and parotid nodes from an unknown primary site. Am J Surg 150: 510–512
23. Schröder U, Eckel HE, Rasche V et al. (2000) Wertigkeit der Feinnadelpunktionszytologie im Kopf-Halsbereich. HNO 48: 421–429
24. Schultz-Coulon HJ, Peter HH (1984) Melanommetastasen im Halsbereich bei unbekanntem Primärtumor. Laryngol Rhinol Otol (Stuttg) 63: 17–20
25. Takeda Y (1997) Melanocytes in the human parotid gland. Pathol Int 47: 581–583
26. Vaglini M, Belli F, Santinami M, Cascinelli N (1990) The role of parotidectomy in the treatment of nodal metastases from cutaneous melanoma of the head and neck. Eur J Surg Oncol 16: 28–32
27. Wang BY, Lawson W, Robinson RA et al. (1999) Malignant melanomas of the parotid – Comparison of survival for patients with metastases from known vs unknown primary tumor sites. Arch Otolaryngol Head Neck Surg 125: 635–639
28. Woodwards RT, Sheperd NA, Hensher R (1993) Malignant melanoma of the parotid gland: a case report and literature review. Br J Oral Maxillofac Surg 31: 313–315