Unfallchirurg 2008 · 111:162–166
DOI 10.1007/s00113-007-1382-8
Online publiziert: 25. Januar 2008
© Springer Medizin Verlag 2008

Redaktion
W. Mutschler, München

M. Oszwald[1] · M. Citak[1] · J. Kowal[3] · C. Amstutz[3] · D. Kendoff[1] · T. Kirchhoff[2] · L.P. Nolte[3] · C. Krettek[1] · T. Hüfner[1]
[1] Unfallchirurgische Klinik, Medizinische Hochschule Hannover
[2] Diagnostische Radiologie, Medizinische Hochschule Hannover
[3] MEM Forschungszentrum, Universität Bern

A-Mode-Ultraschall-Pointer für die navigierte Beckenchirurgie

Für die chirurgische Navigation wurden unterschiedliche Systeme entwickelt. Große Unterschiede bestehen in der zugrunde liegenden Bildgebung. So kommen einige Systeme mit den zweidimensionalen Bildern des Fluoroskops aus. Diese bieten jedoch nicht den Umfang an Möglichkeiten, der bei den dreidimensionalen Bilddatensätzen der CT-basierten Module zur Verfügung steht. Die Entwicklung der isozentrischen Fluoroskopie ermöglichte die Navigation in intraoperativ akquirierten dreidimensionalen Bilddatensätzen, jedoch mit eingeschränktem Scan-Volumen und in vergleichsweise geringer Bildqualität. Insbesondere wenn eine hohe Bildauflösung und ein umfangreiches Scan-Volumen erforderlich sind, wird der Einsatz der CT-basierten Navigation erforderlich.

Außer der direkt im Computertomographen durchgeführten Navigation erfordern alle CT-basierten Module eine Registrierung, also einen Abgleich des virtuellen Objektes (CT-Bilddatensatz) mit dem realen Objekt (unbelebtes Modell oder Patient). Dazu wurden zwei sich ergänzende Algorithmen entwickelt: die Paar-Punkt-Registrierung (PPR) und die Oberflächenregistrierung (OR) [10].

Für die PPR werden mindestens drei anatomisch markante Punkte, sog. *Landmarken*, im 3D-Datensatz des Patienten (virtuelles Objekt) identifiziert und während der Operation durch den Chirurgen mit einem Pointer am realen Objekt angezeigt [3]. Die Berechnung der Transformation auch der übrigen Punkte des Datensatzes sowie die Fehlerschätzung beruht auf iterativen Algorithmen oder Berechnungen der *absoluten Orientierung* mit Quaternionen [9]. Das intraoperative Auffinden der Landmarken erweist sich meist als schwierig und die gewünschte Präzision der Navigation kann unter Umständen nicht gewährleistet werden.

Eine Verbesserung der Genauigkeit wurde mit sog. „fiducials" erreicht. Diese kleinen Titanstifte werden noch vor der CT in den Knochen eingebracht und sind virtuell sowie real besser zu identifizieren als die rein anatomischen Landmarken. Die dafür zusätzlich erforderliche Operation, auch in Lokalanästhesie, relativiert diesen Vorteil. Daher wurde die OR entwickelt, wodurch die Genauigkeit nach anatomischer PPR deutlich gesteigert werden konnte [9].

Dennoch müssen diese Punkte weiterhin am Beckenknochen unter teilweise erheblicher chirurgischer Invasivität auf der exponierten Knochenoberfläche aufgenommen werden. Eine erhöhte Invasivität birgt unter anderem das Risiko von Infektion, Blutverlust und einer erweiterten, kosmetisch nachteiligen Narbe in sich. Die OR ist weiterhin der entscheidende Schritt für eine hohe Präzision und damit für ein gutes Resultat der navigierten Operation. Um eine alternative Registrierungsmethode zu finden, die ein weniger invasives Vorgehen erlaubt, integrierten wir eine A-Mode Ultraschallsonde als Pointer in die Registrierung. Ziel dieser Anwendung sollte es sein, eine erweiterte OR am Beckenknochen nichtinvasiv durchführen zu können, um so eine mindestens gleich gute Präzision im Vergleich zur konventionellen Methode zu erreichen.

Abb. 1 ◄ Ultraschall-Pointer und solider Pointer

Material und Methoden

Eingesetzt wurde das Navigationssystem SurgiGate™ (Medivision, Schweiz) mit dem optoelektronischen Infrarotkamerasystem Optotrack™ 3020 (Northern Digital, Canada). Diese Geräte werden klinisch nicht mehr eingesetzt. Es standen jedoch die Quellcodes zur Verfügung, so dass entsprechende Systemeingriffe möglich waren.

source: https://doi.org/10.48350/28607 | downloaded: 12.10.2024

Die Ultraschallprobe besteht aus einer optischen und einer akustischen Komponente zur Datenakquisition. Die optische Komponente ist eine aktive dynamische Referenzbasis (DRB), die starr an der A-Mode-Ultraschallsonde, also der akustischen Komponente, befestigt ist. Die Frequenz von 5 MHz ist insbesondere für Messungen über längere Entfernungen im Gewebe geeignet. Ultraschall dringt umso tiefer in das Gewebe ein, je geringer seine Frequenz ist. Bei abnehmender Frequenz sinkt jedoch auch das Auflösungsvermögen entsprechend der Signalqualität. Im Bereich des menschlichen Beckens mit der hier entspringenden kräftigen Muskulatur und der unterschiedlich ausgeprägten Fettschicht wird mit der Frequenz von 5 MHz ein guter Kompromiss zwischen Eindringtiefe und Signalqualität erzielt. Die Handhabung der A-Mode-Ultraschallsonde entspricht der des soliden Pointers (**Abb. 1**). Die Signale der Sonde werden von der Pulser-Receiver-Einheit prozessiert und als Distanzinformation über einen PC dem Navigationssystem zugespielt. Die Software hierfür wurde speziell mit LabView™ erstellt.

Die Versuche wurden an einem künstlichen Beckenknochen (Fa. Synbone, Malans, Schweiz) durchgeführt. Eine weitere DRB wurde sicher am Knochen befestigt. Nach einer PPR wurde die OR mit zwölf Punkten auf der Knochenoberfläche im Bereich der „region of interest" (ROI) durchgeführt. Das rechtsseitige Hemipelvis wurde mit konventioneller OR und das linksseitige mit der neuen Ultraschall-OR registriert. Der Kunststoffknochen an Os ilium und Os pubis wurde hierzu mit Muskelgewebe vom Schwein bedeckt, um die Weichteilverhältnisse zu simulieren. Die im Vergleich zum Menschen unrealistisch starke und lederartige Haut wurde dafür von der Muskelmasse entfernt (**Abb. 2**).

Anschließend wurden die Bohrungen computerassistiert durchgeführt. Es wurden in sechs Beckenknochenmodelle insgesamt 36 sakroiliakale Verschraubungen (S1 und S2) sowie vordere Pfeilerschrauben eingebracht. Die transiliosakralen Bohrungen wurden mit unkanülierten 3,5 mm-Kaliberbohrern vorgenommen. Ein Bohrerdurchmesser von 3,2 mm, ebenfalls unkanüliert, wurde für

Zusammenfassung · Abstract

Unfallchirurg 2008 · 111:162–166 DOI 10.1007/s00113-007-1382-8
© Springer Medizin Verlag 2008

M. Oszwald · M. Citak · J. Kowal · C. Amstutz · D. Kendoff · T. Kirchhoff · L.P. Nolte · C. Krettek · T. Hüfner

A-Mode-Ultraschall-Pointer für die navigierte Beckenchirurgie

Zusammenfassung

Die chirurgische Navigation hat sich als ein Verfahren bewährt, das minimal-invasives Vorgehen erlaubt und sehr präzise chirurgische Eingriffe sowie eine Reduzierung der Strahlenbelastung für Patient und Personal ermöglicht. Durchgesetzt haben sich die Fluoroskopie-basierten Navigationssysteme. Für bestimmte Beckeneingriffe sind jedoch die hohe Bildqualität und das deutlich größere Scan-Volumen der Computertomographie (CT) durchaus erforderlich. Um in diesen Fällen navigieren zu können, benötigt man eine Registrierung. Damit kann der reelle Knochen des Patienten mit dem CT-Datensatz abgeglichen werden. Paar-Punkt-Registrierung (PPR) und Oberflächenregistrierung (OR) sind notwendig, um gute Präzisionsbedingungen zu schaffen. Für eine herkömmliche OR müssen Punkte der Beckenknochenoberfläche unter teilweise erheblicher Invasivität auf der exponierten Knochenoberfläche registriert werden. Dies stellt den Anspruch der Navigation in Frage, ein minimal-invasives Vorgehen zu ermöglichen. Wir integrierten daher einen A-Mode-Ultraschall-Pointer, um eine erweiterte OR am Beckenknochen ohne invasives Vorgehen durchführen zu können. Wir konnten so eine gleich gute und z. T. verbesserte Genauigkeit im Vergleich zur herkömmlichen Methode erzielen.

Schlüsselwörter

Computerassistierte Chirurgie · Oberflächenregistrierung · A-Mode-Ultraschall · Sakroiliakale Verschraubung · Vordere Pfeilerschraube

A-mode ultrasonic pointer for navigated pelvic surgery

Abstract

Surgical navigation has proven to be a minimally invasive procedure that enables precise surgical interventions with reduced exposure to irradiation for patient and personnel. Fluoroscopy-based modules have prevailed on the market. For certain operations of the pelvis computed tomography is necessary with its high imaging quality and considerably larger scan volume. To enable navigation in these cases, matching of the CT data set and the patient's real pelvic bone is essential. The common pair point-matching algorithm is complemented by the surface-matching algorithm to achieve an even higher overall precision of the system. For conventional surface matching with a solid pointer, the bone has to be exposed from soft tissue quite extensively, using a solid pointer. This conflicts with the claim of computer-assisted surgery to be minimally invasive. We integrated an A-mode ultrasonic pointer with the intention to perform extended surface matching on the pelvic bone noninvasively. Related to the conventional method, comparable and to some extent even improved precision conditions could be established.

Keywords

Computer-assisted surgery · Surface matching · A-mode ultrasound · Sacroiliac screw · Anterior column screw

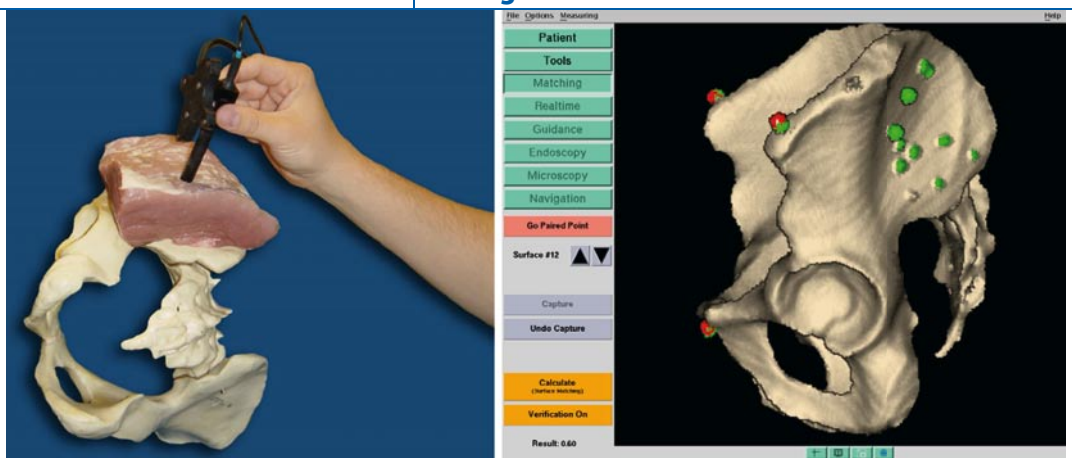

Abb. 2 ◀ Durchführung der Oberflächenregistrierung mit dem Ultraschall-Pointer (*links*). Virtuell dargestellt sind die registrierten Oberflächenpunkte in der „region of interest" (*rechts*)

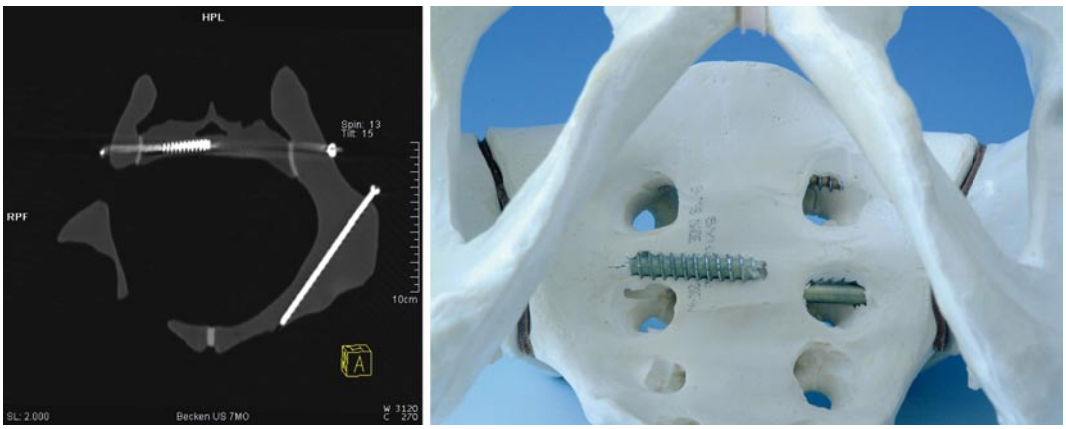

Abb. 3 ◀ Korrekte Platzierung einer vorderen Pfeilerschraube, Lagekontrolle durch CT (*links*); makroskopisch erkennbare Fehlplatzierung der linken Schraube in den Wirbelkörper S2 (*rechts*)

die Bohrungen der Columna anterior acetabuli verwendet. Im Anschluss wurden SI-Schrauben mit 6,5 mm sowie vordere Pfeilerschrauben mit 3,5 mm Durchmesser eingedreht. Zur Lagekontrolle wurde von jedem Becken ein CT angefertigt. Die Schraubenlagen wurden durch visuelle makroskopische Inspektion und unter Zuhilfenahme der CT mit Hilfe eines einfachen Scores kategorisiert.

Ziel der navigierten Schraubenplatzierung war eine vollständig interkortikale Lage. Als fehlerfreie Platzierung wurde eine vollständig interkortikale Lage der Schraube gewertet, die der Kategorie 0 zugeordnet wurde. Perforierte die Schraube lediglich partiell, so dass das Gewinde der Schraube extrakortikal sichtbar wurde, wurde dies mit der Kategorie 1 bewertet. Da hier nicht von einem neurologischen Schaden auszugehen wäre, wurden die Kategorien 0 und 1 unter den korrekten Platzierungen zusammengefasst. Als inadäquate Platzierung wurde die vollständige Perforation der Kortikalis gewertet und der Kategorie 2 zugeordnet. Hier wäre bei Foramenperforation beispielsweise auch mit einer postoperativen neurologischen Symptomatik zu rechnen.

Ergebnisse

Die A-Mode-Ultraschallregistrierung dauerte je nach Gewebetiefe im Mittel 107–160 s. Eine OR mit dem soliden Pointer dauerte im Mittel 54 s.

Die Anzahl korrekter Schraubenlagen betrug 17 von 18 mit dem soliden Pointer bzw. 16 von 18 mit dem Ultraschall-Pointer (◘ **Tab. 1**, ◘ **Abb. 1**).

Die vordere Pfeilerschraube (VPS) wurde nach beiden Registrierungsverfahren kein einziges Mal fehlplatziert. Die sakroiliakale Schraube in den Wirbelkörper S1 wies in keinem der beiden Registrierungsverfahren inakzeptable Schraubenperforationen auf. Mit der geringsten Genauigkeit wurden die Schrauben in den Wirbelkörper S2 platziert (◘ **Abb. 3**). Hier kam es zu einer vollständigen Perforation nach Oberflächenregistrierung mit dem soliden Pointer und zu zwei vollständigen Perforationen mit dem Ultraschall-Pointer (◘ **Tab. 2**).

Die Applikationsgenauigkeiten zwischen den einzelnen Schraubenpositionen (S1, S2 und VPS) unterschieden sich statistisch signifikant voneinander ($p=0{,}001$; χ^2-Test n. Pearson-und-Mann-Withney-U-Test; ◘ **Tab. 1**). Im Vergleich der Applikationsgenauigkeiten der beiden Oberflächenregistrierungsmethoden zeigte sich kein statistisch signifikanter Unterschied ($p=0{,}056$; asymptotische Signifikanz im χ^2-Test n. Pearson; ◘ **Tab. 2**).

Diskussion

In vielen Bereichen unfallchirurgischer Versorgung konnte sich die Navigation etablieren. In der Wirbelsäulenchirurgie konnte so bei der Pedikelschraubenpositionierung eine Reduktion der Schraubenfehllagen von 10–40% auf 5% erreicht werden [12]. In der unfallchirurgischen Versorgung von Beckenfrakturen konnten unter anderem Schraubenosteosynthesen wie die iliosakrale Verschraubung und die Verschraubung der azetabulären Pfeiler von der Navigation profitieren [4, 5, 15, 20].

Die reine fluoroskopiebasierte Navigation kommt mit mindestens zwei intraoperativ aufgenommenen Bildern aus. Sie ist dann nicht auf eine weitere Registrierung angewiesen. Jedoch wird anhand von zwei 2D-Röntgenbildern navigiert. Es treten die gleichen Probleme wie in der nichtnavigierten Fluoroskopie auf. Barrick et al. [2] forderten für die iliosakrale Verschraubung die CT-basierte Navigation, da nur hier eine tatsächliche Ausnutzung des 3D-Datensatzes stattfindet und diese schwierigen Operationen erst dann sicher durchgeführt werden können.

Die isozentrische dreidimensionale Fluoroskopie (z. B. Siemens Siremobil ISO-C-3D) liefert aktuelle intraoperative Bildinformation und benötigt nach der Akquisition des dreidimensionalen Bilddatensatzes keine weitere Registrierung. Das Gerät erstellt einen relativ hochaufgelösten 3D-Datenkubus. Nachteilig ist hier die hohe intraoperative Strahlenbelastung [22]. Des Weiteren ist der Umfang der zu untersuchenden Körperregion beim Iso-C-3D mit einem Datenkubus von 12 cm Kantenlänge nur sehr eingeschränkt, was die Anwendung am Beckenknochen limitiert. Insbesondere wenn eine gute Bildqualität erforderlich ist, beispielsweise bei schwerer Degeneration, Dysplasie oder Tumorerkrankungen, erweist sich die CT-basierte Navigation als vorteilhaft [16]. Gravierender Nachteil dieser Anwendung ist die fehlende intraoperative Aktualisierbarkeit.

Die CT-basierte Navigation kann mit der höchsten Bildqualität aufwarten und ist prinzipiell am gesamten menschlichen Körper einsetzbar. Für die dazu erforderliche OR war jedoch konventionell die Exposition von Knochenoberfläche erforderlich. Dies resultierte in einer größeren Wundfläche und damit in einem erhöhten Infektionsrisiko und vermehrtem Blutverlust [9]. Insbesondere der Anspruch der minimalen Invasivität der Navigation wurde so in Frage gestellt. Die Ultraschallregistrierung als integriertes Konzept der CT-basierten Navigation ist daher sehr attraktiv.

Wir konnten zeigen, dass eine direkte Einbindung eines Registrierungsverfahrens mit A-Mode-Ultraschall in der navigierten Beckenchirurgie Anwendung finden kann. Die OR mit A-Mode-Ultraschall erlaubt eine nichtinvasive OR, die der Methode mit dem konventionellen soliden Pointer in der Handhabung sehr ähnlich ist und eine vergleichbar hohe Applikationsgenauigkeit ermöglicht.

Tab. 1 Häufigkeiten der Schraubenlagen, die den einzelnen Kategorien zugeordnet wurden

	Solider Pointer			Ultraschall-Pointer		
Schraube	**Score 0**	**Score 1**	**Score 2**	**Score 0**	**Score 1**	**Score 2**
S1	4	2	0	1	5	0
S2	3	2	1	0	4	2
VPS	6	0	0	6	0	0
Summe	**13**	**4**	**1**	**7**	**9**	**2**

Score 0 vollständig interkortikale Schraubenlage; Score 1 partielle Schraubenperforation (Gewinde); Score 2 inadäquate Schraubenplatzierung; S1 Schraube in den Wirbelkörper S1; S2 Schraube in den Wirbelkörper S2; VPS vordere Pfeilerschraube

Tab. 2 Kontingenztafel der Schraubenlagen nach navigierter Applikation entsprechend der Oberflächenregistrierungsmethode

Korrekte Schraubenlage	Solider Pointer	Ultraschall-Pointer	Summe
ja	17	16	33
nein	1	2	3
Summe	**18**	**18**	**36**

Das Konzept jeglicher Registrierung mit Ultraschall ist es, den Schallkopf in seinen Raumkoordinaten durch das Navigationssystem zu orten. In der HNO-Chirurgie konnte A-Mode-Ultraschall bereits erfolgreich eingesetzt werden [1].

Ultraschallregistrierungen wurden auch mit einem B-Mode-Ultraschallgerät durchgeführt. Die generelle Schwierigkeit dieser Ultraschallanwendungen ist, das Echosignal des gewünschten Gewebes aus dem artifiziellen Grundrauschen abzuheben und entsprechende Filter zu programmieren.

Ein großes Problem bereitet die automatische Gewebeerkennung [21]. So müssen B-Mode-Ultraschall-OR zumeist manuell und mit großem zeitlichen Aufwand durchgeführt werden. Ein weiterer Bediener markiert dabei im Ultraschallbild das gewünschte Gewebe manuell. Über eine Distanzmessung zwischen Gewebeoberfläche und dem Schallkopf kann der Computer so bestimmte Gewebeflächen ihren Raumkoordinaten zuordnen. Auch perkutan iliosakrale Verschraubungen wurden so vorgenommen [19].

Die wichtigsten Vorteile des B-Mode-Verfahrens sind zum einen die bessere Überprüfbarkeit, ob die richtigen Strukturen registriert wurden, und zum anderen die Möglichkeit der Bilddatenanalyse, -weiterverarbeitung oder -fusion durch den Computer.

Das A-Mode-Verfahren ist mit einem geringeren rechnerischen Aufwand verbunden. Vorteile sind die geringeren Kosten sowie die einfache Handhabung.

Als gemeinsamer Nachteil beider Ultraschallregistrierungsmethoden stellt sich die lange Dauer der Registrierung heraus. Die A-Mode-Ultraschallregistrierung dauerte je nach Gewebetiefe im Mittel 107–160 s. Eine OR mit dem soliden Pointer dauerte im Mittel 54 s. Heger et al. [7, 8] beschreiben eine durchschnittliche Registrierungsdauer von 108 s für ihr Ultraschallverfahren.

In unserer Vergleichsuntersuchung ließen sich keine signifikanten Unterschiede in der *Applikationsgenauigkeit* zwischen den Registrierungsmethoden finden ($p>0{,}05$). Eine hohe Genauigkeit ist bei perkutan applizierten iliosakralen Schrauben und vorderen Pfeilerschrauben des Acetabulum von großer Bedeutung. In unmittelbarer Nähe zu Beckenknochen und Kreuzbein befinden sich innere Organe und neurovaskuläre Strukturen, die es zu schützen bzw. zu erhalten gilt. Templeman et al. [18] zeigten, dass der Korridor für die Platzierung der S1-Schraube im Mittel 21,7 mm (16,2–28,9 mm) breit ist. Anhand einer trigonometrischen Analyse stellten sie fest, dass eine Abweichung des Bohrkanals in einem Winkel von nur 4° zu einer Fehlplatzierung z. B. in ein Fo-

ramen führen kann. Gerade bei der S1-Verschraubung kam es in unseren Experimenten zu keiner Fehlplatzierung von Schrauben. Tonetti et al. [20] konnten in ihrer Untersuchung der iliosakralen Verschraubung nach B-Mode-Ultraschall-basierter OR in zwölf Fällen eine fehlerfreie Schraubenplatzierung erreichen.

Routt et al. [13] beschreiben eine verringerte Stabilität der Schraubenosteosynthesen bei interner Fixation des Beckenrings bei fehlplatzierten Schrauben ebenso wie die Schädigung benachbarter anatomischer Strukturen. Sie untersuchten Komplikationen der perkutanen Operationstechnik für interne Beckenringstabilisierungen bei 177 Patienten. Es kam zu Fehlstellungen nach Fragmentreposition, zu einer Verletzung des Kolons, einer Verletzung der fünften lumbalen Nervenwurzel sowie zu einer Schädigung eines Iliakalgefäßes durch Schraubenüberlänge. Als Grund für diese Probleme sehen sie insbesondere inadäquate Bildgebung und Fehleinschätzungen des Chirurgen an. Insgesamt wird jedoch die perkutane Technik der dorsalen Beckenringstabilisierung aufgrund einer minimierten Schädigung von Weichteilen und der verringerten Infektionsrate in der Literatur als vorteilhaft dargestellt [11].

Gay et al. [6] berichten über eine Serie von sechs Patienten, bei denen CT-gesteuerte perkutane Verschraubungen von Acetabulumfrakturen mit niedriger Komplikationsrate durchgeführt werden konnten. Starr et al. [14] beschreiben die perkutane Verschraubung von nicht- und geringgradig dislozierten Acetabulumfrakturen (<2 mm). Insbesondere Patienten, die auf eine rasche Mobilisation angewiesen sind, profitieren von ihrer Technik, bei der sie sehr dicke Schrauben (7,3–8,0 mm Durchmesser) verwenden.

Bei der vorliegenden Arbeit konnte die navigierte Platzierung der VPS im Versuch besonders zuverlässig vorgenommen werden. Alle zwölf Schrauben lagen vollständig interkortikal. Sowohl die konventionelle Registrierungsmethode, als auch die neue Ultraschall-OR führten gleichermaßen zu diesem Ergebnis. Wird der vordere Pfeiler des Acetabulum verschraubt, so sind zwei Knochen betroffen: das Os ilium und das Os pubis. Besonderer Vorteil ist hier, dass dieser Knochenbereich auf der gesamten Länge der Schraubenlage nichtinvasiv in die OR einbezogen werden kann. Dies korreliert mit den Aussagen von Sugano et al. [17], die zeigten, dass die Genauigkeitsbedingungen steigen, wenn ausgedehnt in der ROI registriert wird. Wird die OR weiter entfernt von der ROI durchgeführt, so sinken die Präzisionsbedingungen wieder.

Fazit für die Praxis

Die A-Mode-Ultraschall-Pointer-Applikation konnte erfolgreich in die CT-basierte computerassistierte Beckenchirurgie integriert werden. Der klare Vorteil des Ultraschall-Pointers gegenüber dem konventionellen Pointer ist die fehlende Invasivität der Methode bei vergleichbar guter Genauigkeit. Im Vergleich zu anderen nichtinvasiven Registrierungsverfahren handelt es sich bei dieser Applikation zudem um das kostengünstigste Verfahren. Die Anwendung des Ultraschall-Pointers für eine OR dauert verhältnismäßig lange. In der Unfallchirurgie würden vor allem Patienten profitieren, die auf einen minimal-invasiven Eingriff angewiesen sind, wie z. B. Patienten mit internistischen Vorerkrankungen oder einem erhöhten Infektionsrisiko. Letztendlich kann mit dem Ultraschall-Pointer die Registrierung potenziell an jeder anatomischen Region vorgenommen werden, an der ein nichtinvasives Vorgehen erforderlich oder wünschenswert ist.

Korrespondenzadresse

Dr. M. Oszwald

Unfallchirurgische Klinik,
Medizinische Hochschule
Hannover
Carl-Neuberg-Straße 1
30625 Hannover
oszwald.markus@mh-hannover.de

Danksagung. Wir bedanken uns bei der AO Foundation, die diese Arbeit finanziell unterstützt hat.

Interessenkonflikt. Der korrespondierende Autor gibt an, dass kein Interessenkonflikt besteht.

Literatur

1. Amstutz C, Caversaccio M, Kowal J et al. (2003) A-mode ultrasound-based registration in computer-aided surgery of the skull. Arch Otolaryngol Head Neck Surg 129: 1310–1316
2. Barrick EF, O'Mara JW, Lane HE 3rd (1998) Iliosacral screw insertion using computer-assisted CT image guidance: a laboratory study. Comput Aided Surg 3: 289–296
3. Berlemann U (2002) Entwicklung und Einführung der Computerassistierten Navigation in der Wirbelsäulenchirurgie unter besonderer Berücksichtigung der Pedikelschraubeninsertion. In: Unfallchirurgische Klinik. Medizinische Hochschule Hannover, Hannover, Germany, S 93
4. Crowl AC, Kahler DM (2002) Closed reduction and percutaneous fixation of anterior column acetabular fractures. Comput Aided Surg 7: 169–178
5. Gautier E, Bachler R, Heini PF, Nolte LP (2001) Accuracy of computer-guided screw fixation of the sacroiliac joint. Clin Orthop Relat Res 393: 310–317
6. Gay SB, Sistrom C, Wang GJ et al. (1992) Percutaneous screw fixation of acetabular fractures with CT guidance: preliminary results of a new technique. Am J Roentgenol 158: 819–822
7. Heger S, Portheine F, Ohnsorge J, Radermacher K (2002) Visual user guidance for registration based on A-mode ultrasound. Biomed Tech (Berl) (Suppl 1) 47(Pt 1): 61–64
8. Heger S, Portheine F, Ohnsorge JA et al. (2005) User-interactive registration of bone with A-mode ultrasound. IEEE Eng Med Biol Mag 24: 85–95
9. Hüfner T (2001) Computerassistierte Beckenchirurgie – Präzisionsanalyse, Innovationen und klinische Anwendungen. In: Unfallchirurgische Klinik. Medizinische Hochschule Hannover, Hannover, p 145
10. Lavallee S (1996) Registration for computer-integrated surgery, methodology, state of the Art. In: Taylor R, Lavallee S, Burdea G, Mösges R (eds) Computer Integrated Surgery. MIT Press, London, pp 77–97
11. Matta JM, Saucedo T (1989) Internal fixation of pelvic ring fractures. Clin Orthop Relat Res 242: 83–97
12. Merloz P, Tonetti J, Pittet L et al. (1998) Computer-assisted spine surgery. Comput Aided Surg 3: 297–305
13. Routt ML jr, Simonian PT, Mills WJ (1997) Iliosacral screw fixation: early complications of the percutaneous technique. J Orthop Trauma 11: 584–589
14. Starr AJ, Reinert CM, Jones AL (1998) Percutaneous fixation of the columns of the acetabulum: a new technique. J Orthop Trauma 12: 51–58
15. Stockle U, Konig B, Dahne M et al. (2002) Computer assisted pelvic and acetabular surgery. Clinical experiences and indications. Unfallchirurg 105: 886–892
16. Stockle U, Krettek C, Pohlemann T, Messmer P (2004) Clinical applications-pelvis. Injury (Suppl 1) 35: S-A46–56
17. Sugano N, Sasama T, Sato Y et al. (2001) Accuracy evaluation of surface-based registration methods in a computer navigation system for hip surgery performed through a posterolateral approach. Comput Aided Surg 6: 195–203
18. Templeman D, Schmidt A, Freese J, Weisman I (1996) Proximity of iliosacral screws to neurovascular structures after internal fixation. Clin Orthop Relat Res 329:194–198
19. Tonetti J, Carrat L, Blendea S et al. (2001) Clinical results of percutaneous pelvic surgery. Computer assisted surgery using ultrasound compared to standard fluoroscopy. Comput Aided Surg 6: 204–211
20. Tonetti J, Carrat L, Lavallee S et al. (1998) Percutaneous iliosacral screw placement using image guided techniques. Clin Orthop Relat Res 354:103–110
21. Tretbar SH, Weiss EC, Hoss M et al. (2002) Ultrasound hard tissue detection for registration in orthopedics and traumatology. Biomed Tech (Berl) (Suppl 1) 47(Pt 1): 434–437
22. Van Hellemondt G, De Kleuver M, Kerckhaert A et al. (2002) Computer-assisted pelvic surgery: an in vitro study of two registration protocols. Clin Orthop Relat Res 405: 287–293