

Navigation und Robotik an der Otobasis

Seit den Pionierarbeiten vor 20 Jahren durch Prof. Schlöndorff in Aachen ist das Interesse in der HNO an der Navigation oder computerassistierten Chirurgie stetig gewachsen, v. a. im Bereich der Nasennebenhöhlen (NNH). Dagegen sind die meistens mikroskopisch durchgeführten Eingriffe an der Otobasis eher selten. Eingriffe im Felsenbein sind oft herausfordernd wegen lebenswichtigen Nachbarstrukturen wie Gesichtsnerv, Hauptschlagader und Hirn. Die Gehörs- und Gleichgewichtserhaltung spielt eine wichtige Rolle bei den immer mehr minimalinvasiv durchgeführten Operationen.

Der Einsatz von Rechnern, Navigationssystemen und nicht zuletzt auch Robotersystemen in der Chirurgie wird mit dem Begriff „computerassistierte Chirurgie“ umschrieben und soll dazu beitragen, chirurgische Eingriffe in Zukunft noch präziser und sicherer, noch weniger invasiv und möglichst auch noch kosteneffektiver zu gestalten. Die computerassistierte Navigation findet in der HNO zunehmend Verbreitung in der Chirurgie der

NNH und der Schädelbasis [11, 19, 25]. An der Otobasis ist der Gebrauch eher selten. Das Ziel ist eine verbesserte intraoperative Lokalisierung schwieriger anatomischer Strukturen [4, 16]. Dies ist insbesondere der Fall, wenn anatomische Strukturen verändert sind oder fehlen wie z. B. bei Gehörgangsatresien oder Tumoren.

Das Ziel ist eine verbesserte intraoperative Lokalisierung schwieriger anatomischer Strukturen

Evidenzbasierte Studien (Ebene I und II) zur Überprüfung des Nutzens von „computer aided surgery“ (CAS) an der Otobasis und an der lateralen Schädelbasis sind kaum möglich [27]. Deshalb bleiben z. T. zu unrecht – wie so oft bei chirurgischen Studien (Ebene III und IV) – die Aussagekraft, die Empfehlung und sogar entsprechende Richtlinien eher moderat, obwohl der subjektive Nutzen als sehr positiv für den Chirurgen empfunden wird [11]. Insbesondere werden die schwierigen Operationen am Felsenbein meistens in größeren Zentrumsspitalern durchgeführt. Der klinische Einsatz eines Roboters an der la-

teralen Schädelbasis ist äußerst selten und nur wenige Studien wurden bisher durchgeführt [9, 18].

Grundkenntnisse

Die Gründungsväter der Navigation waren die Stereotaxiepioniere Horsley und Clarke 1908 sowie 1947 und 1949 Spiegel und Leksell mit dem Bau eines Stereotaxieapparats [25]. Durch die Neurochirurgen Prof. E. Watanabe in Japan, Prof. Roberts DW in den USA sowie durch Prof. Schlöndorff et al. der HNO-Klinik in Aachen wurde 1987 der Grundstein für die Navigation gelegt [25]. Grundprinzip der intraoperativen Navigation ist die Verknüpfung von intraoperativen Informationen über die Patientenposition im Raum und die Position von chirurgischen Instrumenten mit dem unter definierten Bedingungen präoperativ angefertigten Datensatz aus CT- oder MR-Diagnostik [15]. Dadurch kann sich der Operateur, je nach Navigationssystem, ständig oder nur bei Bedarf über die aktuelle Position seines Instrumentariums informieren.

Die minimalinvasive Chirurgie an der Otobasis wurde durch das Aufkommen



Abb. 1 ▲ Referenzbasis (a, Quelle: Fa. Brainlab TM, Heimstetten, mit freundlicher Genehmigung) und navigierte Instrumente wie Zeiger (b) und Bohrer (c)

HNO 2009 · 57:975–982
DOI 10.1007/s00106-009-1985-1
© Springer Medizin Verlag 2009

M. Caversaccio · C. Stieger · S. Weber ·
R. Häusler · L.-P. Nolte

Navigation und Robotik an der Otobasis

Zusammenfassung

Die bildgestützten computerassistierten mikroskopischen Eingriffe an der Otobasis stellen einen seltenen Eingriff in der täglichen Praxis dar. Es handelt sich jedoch um delicate und schwierige minimalinvasive Eingriffe, da die Orientierung im Felsenbein bis zur Felsenbeinspitze oft schwierig ist. Bei Malformationen oder Tumoren sind die normalen anatomischen Landmarken, die dem Chirurgen als Orientierung dienen, häufig nicht vorhanden. Die Navigation, zusammen mit den bildgebenden Verfahren wie CT, MRT und Angiographie, hilft dem Chirurgen, sich bei unübersichtlichen Verhältnissen im Raum zu orientieren, um die Operation auf diese Weise sicherer und z. T. auch schneller durchzuführen. Weltweite einheitliche Indikationen zum Einsatz an der Otobasis fehlen aber. Die navigationsgestützte Miniaturrobotik ist noch in den ersten praktischen Testphasen.

Schlüsselwörter

Bildunterstützte Chirurgie · Schädelbasis · Felsenbeinspitze · Gehörgangsatresie · Labyrinth

Navigation and robotics of the lateral skull base

Abstract

Computer-aided microscopic surgery of the lateral skull base is a rare intervention in daily practice. It is often a delicate and difficult minimally invasive intervention, since orientation between the petrous bone and the petrous bone apex is often challenging. In the case of aural atresia or tumors the normal anatomical landmarks are often absent, making orientation more difficult. Navigation support, together with imaging techniques such as CT, MR and angiography, enable the surgeon in such cases to perform the operation more accurately and, in some cases, also in a shorter time. However, there are no internationally standardised indications for navigated surgery on the lateral skull base. Miniaturised robotic systems are still in the initial validation phase.

Keywords

Computer-aided surgery · Skull base · Petrous bone apex · Aural atresia · Labyrinth

des Mikroskops schon vor der Ära der Navigation gefördert, insbesondere durch House und Fisch [10, 13]. In den 1980er-Jahren waren v. a. die Neurochirurgen führend an der Entwicklung von Navigationssystemen beteiligt. Bei komplexen Fällen an der Otobasis mit Involvierung des Hirns ist eine Zusammenarbeit von HNO-Arzt und Neurochirurg alltäglich [24]. Die Chirurgie bleibt bei wichtigen Strukturen im Felsenbein wie Gehör, Gleichgewichtsorgan, Gesichtsnerv und Hauptschlagader delikat [15]. Deshalb ist die genaue Orientierung im Raum für den Chirurgen wünschenswert [11]. International akzeptierte Leit- und Richtlinien gibt es bisher nicht, mögliche Indikationen wurden aber schon 1998 und 1999 propagiert [17, 21].

Die meisten Navigationssysteme sind heute optoelektronisch, eher selten sind elektromagnetische Systeme im Einsatz an der lateralen Schädelbasis [15]. Die kleinen Infrarotkameras können mit dem Mikroskop gekoppelt werden, um eine Verbesserung der Arbeitsergonomie im Operationssaal zu erzielen [5]. Als Referenzbasis dient entweder ein auf dem Kopf fixierter Stern oder eine referenzierte Mayfield-Klemme (■ **Abb. 1**). Die navigierten Instrumente sind meistens ein Zeiger, Sauger oder ein Bohrer, wobei es bereits navigierte Bohrsysteme gibt, die volumenkontrolliert arbeiten, d. h. die Bohrerleistung reduziert, wenn man ein vorher definiertes Gebiet verlässt, um somit Kollateralschäden zu vermeiden [29].

Die meisten Navigationssysteme sind heute optoelektronisch

Die Registrierung oder das Matching an der Otobasis ist verhältnismäßig schwierig, da es wenige anatomische Landmarken an der Oberfläche gibt und die zusätzlichen Oberflächenpunkte oft nicht ausreichen, um in der Felsenbeinpyramidenspitze eine gute Genauigkeit von 1–2 mm zu erzielen [3]. Die Ergonomie im Operationssaal konnte ebenfalls verbessert werden durch Integration einer leichten Infrarotkamera in direkter Verbindung zum Mikroskop [5]. Zusätzlich ist es möglich, dem Chirurgen Informa-

tionen wie Zielbestimmung, CT- oder MRT-Bilder als Überlagerung direkt ins Okular einzublenden, was auch als erweiterte Realität bezeichnet wird.

Der Einsatz von Operationsrobotern oder mechatronischen Systemen ist immer noch außerordentlich spektakulär [2]. Normalerweise ist es ein Telemanipulationssystem (Master-slave-System) mit komplexer Funktionalität und keiner oder teilweiser Automation. Die ersten Roboteroperationen wurden v. a. in der Orthopädie, Bauchchirurgie sowie in der Neurochirurgie Ende der 1990er-Jahre durchgeführt [2]. Der Roboter bietet für die operative Medizin eine Reihe von Vorteilen: Er zeichnet sich durch eine konstante Arbeitsleistung aus, sein „Verhalten“ ist unabhängig von mentalen Einflüssen reproduzier- und protokollierbar, er führt Bewegungen mit sehr hoher räumlicher und zeitlicher Präzision aus und kann aus der Ferne bedient werden [8, 18]. Innovation aber heißt noch lange nicht, dass sie einen konkreten Nutzen für den Patienten verspricht.

Indikationen für die Navigation

Mögliche Empfehlungen für den Gebrauch von Navigation an der Otobasis zur Erhöhung der Funktionalität des Gehörs, des Gleichgewichts und des Gesichtsnervs:

- veränderte Anatomie bei Malformation oder nach Trauma,
- Raumforderung Mittel-/Innenohr,
- Raumforderung in der Felsenbeinspitze,
- mittlere Schädelgrube,
- Ausbildung.

Malformation

Bei den knöchernen Malformationen des Gehörgangs, z. B. Typ C nach Schuknecht (■ **Abb. 2**) ist die Gefahr groß, dass der N. facialis sowie die Articulatio temporomandibularis verlagert ist und z. T. rudimentäre Gehörknöchelchen vorhanden sind. In vielen klinischen Zentren weltweit wird der Versuch einer Rekonstruktion der Gehörknöchelchenkette nicht durchgeführt und statt dessen eine BAHA-Schraube implantiert. In der Klinik des Erstautors wird eine retroaurikuläre

Hier steht eine Anzeige.



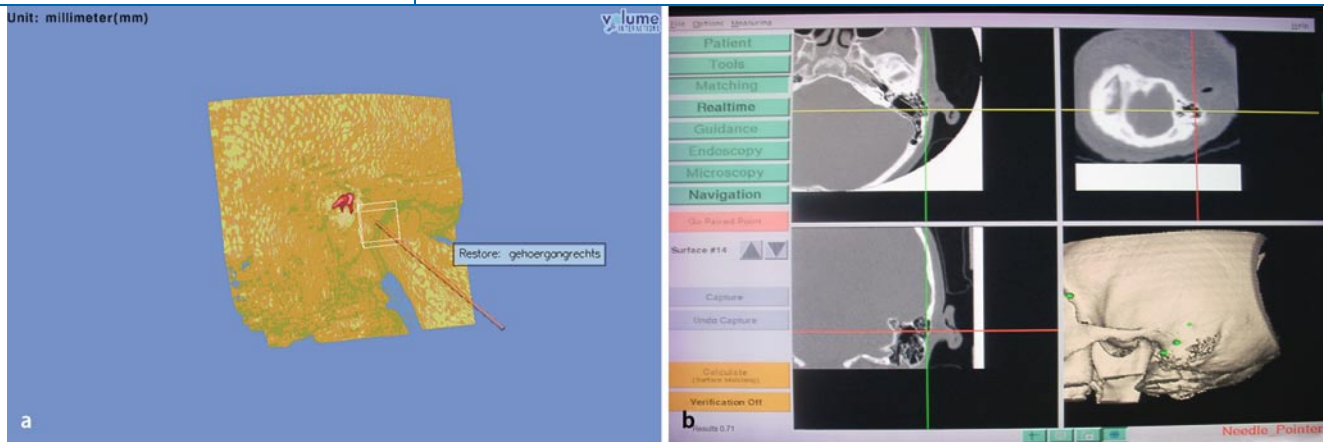


Abb. 2 ▲ Knöcherner Gehörgangsatresie Typ C nach Schuknecht mit Operation am Simulator (Quelle: Volume Interactions™, mit freundlicher Genehmigung; a) sowie intraoperative Navigationsaufnahme (b). Fadenkreuz beim Mastoidknochen

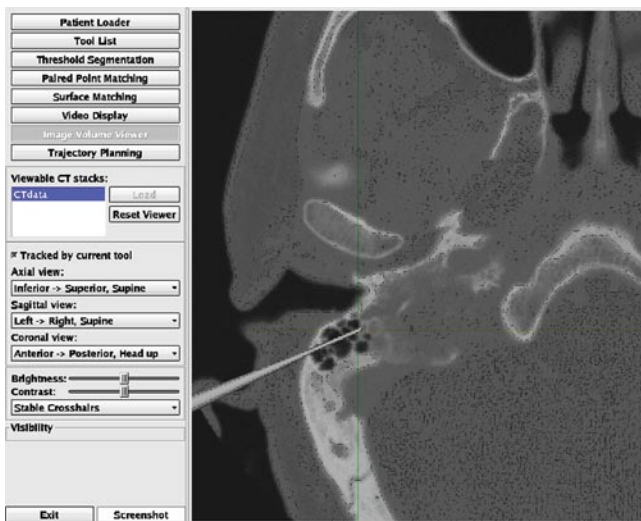


Abb. 3 ◀ Infratemporaler navigierter Zugang bei Glomustumor Typ D nach Fisch rechts

(■ **Abb. 3**). Dies wird durch Fusion von CT- und MRT-Daten begünstigt, welche eine optimierte Darstellung der Weichteile sowie des Knochen erzielt. Es ist auch möglich, gezielt an den Austrittstellen der Hirnnerven an der Schädelbasis von unten Biopsien, z. B. am Foramen jugulare durchzuführen.

Raumforderung in der Felsenbeinspitze

Um zur Felsenbeinspitze zu gelangen, kann entweder der transnasale oder der infralabyrinthäre retroaurikuläre Zugang gewählt werden, um das Gehör und das Gleichgewichtsorgan zu erhalten [1, 6]. Ferner müssen die Verhältnisse zur Karotis respektiert werden. Oft werden Biopsien zur Diagnostik durchgeführt oder z. B. eine Marsupialisation von Cholesterolgranulomen der Felsenbeinspitze [6]. Dagegen kann die vollständige Entfernung von bösartigen Tumoren an der Felsenbeinspitze nur über einen erweiterten infratemporalen Zugang geschehen.

Mittlere Schädelgrube

Der seit House und Fisch propagierte transtemporale Zugang zur mittleren Schädelgrube oder zum Meatus acusticus internus ist nicht alltäglich [10, 13]. Meistens werden in unserem Fachbereich Pathologien, wie intrameatale Akustikusneurinome, operiert, um das Gehör zu erhalten. Die Aufmerksamkeit gilt hier insbesondere auch dem Fazialisnerv mit Darstellung des Hiatus facialis, des N. petrosus superficialis major sowie des

Mastoidektomie mit Abrasio der knöchernen Atresieplatte, Mittelohrrekonstruktion und Anlage eines Gehörgangs durchgeführt. In diesen Fällen sehen wir das Navigationssystem zur Orientierung bei nichtnormalen anatomischen Gegebenheiten als sinnvoll an. Zusätzlich kann dabei der Zeitumfang der Operation verringert werden [4].

Der Zeitumfang der Operation kann verringert werden

Malformationen der Cochlea könnten weitere Indikationen für Computerunterstützung bei Implantationen darstellen, wie z. B. die anteriore Kochleostomie [26]. Zusätzlich ist es möglich, eine Trajektorie hinter dem Ohr direkt zum runden Fenster zu legen und daran entlang einen Kanal zu bohren [16]. Dies könnte in Zukunft einen weiteren Schritt zur mi-

nimalinvasiven Kochleaimplantation darstellen. Mit Hilfe modernster digitaler Volumentomographie als Bildgebung können heutzutage hochauflösende Felsenbeindarstellungen radiologisch mit geringer Strahlendosis erzielt werden, was zusätzlich eine Verbesserung für die Navigationsgenauigkeit darstellt [20].

Raumforderung im Mittel- und Innenohr

Tumoren an der lateralen Schädelbasis mit möglicher Involvierung von Cochlea, Labyrinth, Dura, Karotis oder Sinus sigmoideus, wie z. B. Glomustumoren, Metastasen und Adenokarzinome, sind rar. Das Navigieren hilft aber dem Chirurgen in dieser unübersichtlichen Region zur möglichen funktionellen Erhaltung von Gehör- oder Gesichtsnerv, sofern die Resektion nicht onkologisch indiziert ist

Hier steht eine Anzeige.



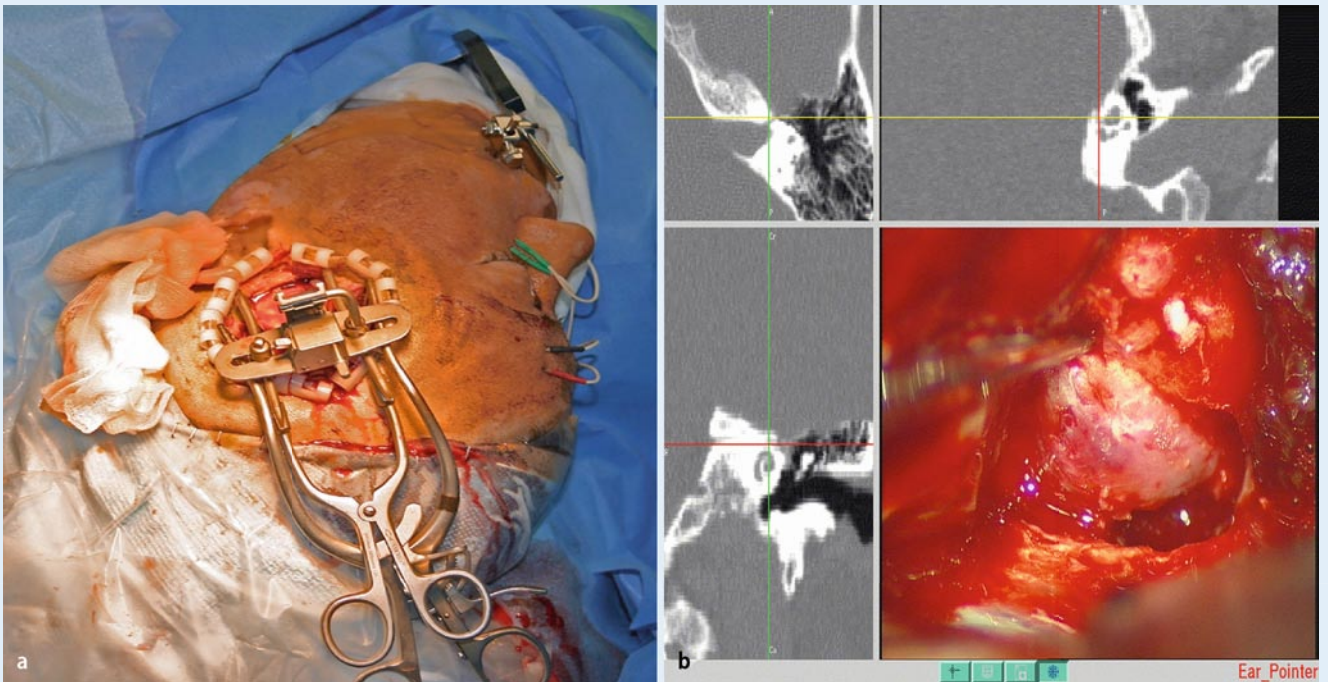


Abb. 4 ▶ Transtemporaler Zugang bei intrameatalem Akustikusneurinom auf der linken Seite (a). Das mikroskopische Bild im Navigationssystem zeigt den Tumor (b)

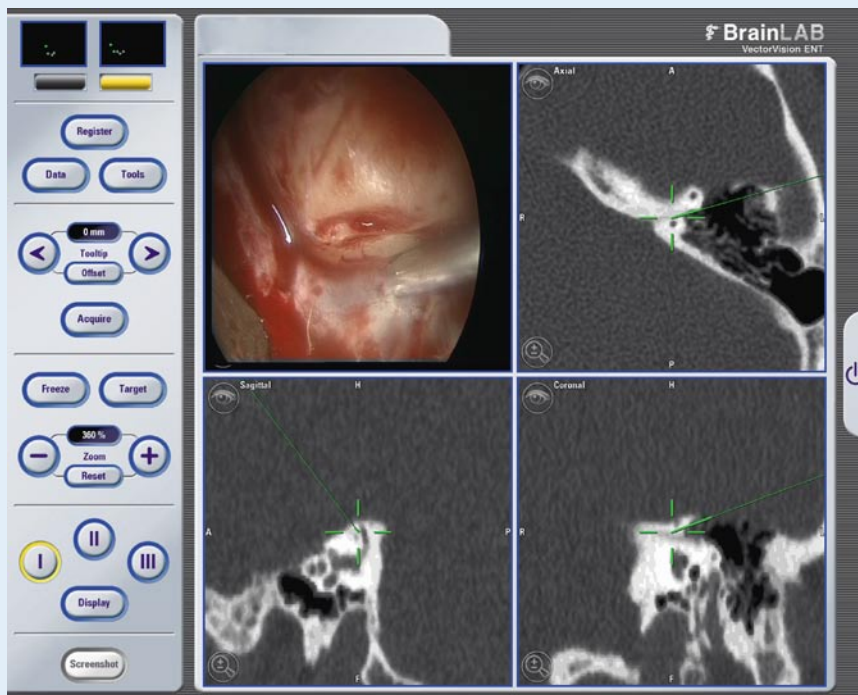


Abb. 5 ◀ Transtemporaler Zugang mit Navigation bei Dehiszenz des superiores Bogengangs links. (Quelle: Fa. Brainlab™, Heimstetten; mit freundlicher Genehmigung)

Ganglion geniculatum ([24], ▣ **Abb. 4**). Zusätzlich gebrauchten wir diesen Zugang mit CAS zur genauen Lokalisation der Dehiszenz des Canalis semicircularis superior mit anschließender Deckung (▣ **Abb. 5**).

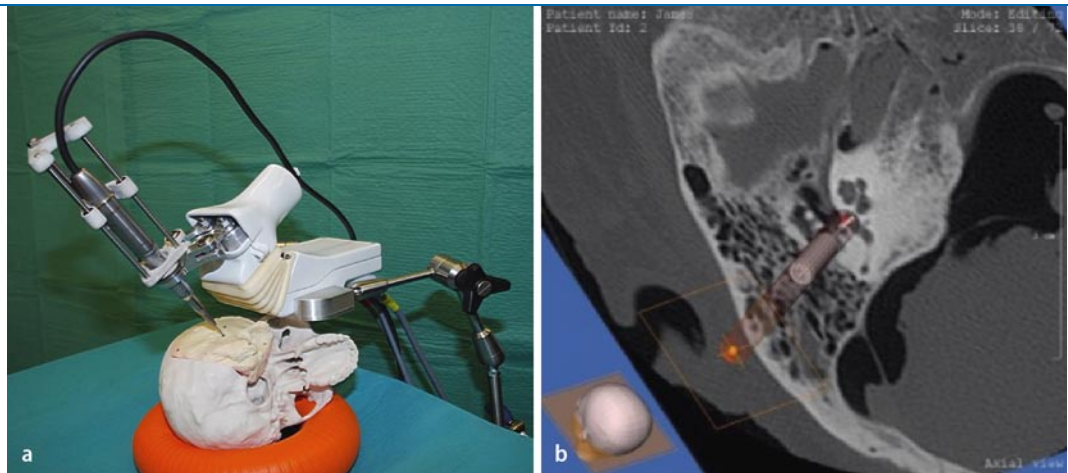
Ausbildung

Da Eingriffe mit Computerunterstützung an der Otobasis meistens nur durch fortgeschrittene Chirurgen ausgeführt werden, müssen die entsprechenden technologischen Kenntnisse schon vorher bei

anderen Eingriffen erworben werden. Die anatomischen Kenntnisse der lateralen Schädelbasis müssen weiterhin am anatomischen Präparat erarbeitet werden.

Der präoperative Einsatz eines Simulators ist an unserer Klinik v. a. für den Anfänger vorgesehen, wobei wir das Dex-

Abb. 6 ▶ Eigenentwicklung eines Miniroboters (a) mit Trajektorienplanung auf dem CT-Bild (b) zur Insertion eines Hörimplantats



troscope™ gebrauchen (▣ **Abb. 2**). Ein anderer Simulator, gebraucht für die laterale Schädelbasis, ist der VOXEL-Man „Tempo Surg™“, welcher v. a. für das Training bei Anfängern seinen Nutzen zeigt [30].

Robotik

Der Einsatz von Telemanipulatoren und mechatronischen Systemen an der lateralen Schädelbasis wurde in den letzten 10 Jahren vorangetrieben, wobei sich der Einsatz der oft raumgreifenden kommerziellen Systeme für die laterale Schädelbasis nicht eignet [2, 8]. Der Einsatz eines Roboters an der Schädelbasis kann mehrere Ziele verfolgen:

- Verringerung des Handtremors,
- präzisere reproduzierbare Frästechnik,
- minimalinvasive „Tunnelchirurgie“ sowie
- Reduktion der Op.-Zeit.

Erste Studien in Deutschland haben gezeigt, dass mit Prototypen das Fräsen von Knochenbetten möglich ist [9, 18]. Mikromanipulatoren für die Mittelohrchirurgie sollen den Operateur unterstützen [19]. Eine robotergesteuerte Stapedotomie zum Ausschalten eines möglichen Tremors wurde im Labor entwickelt, klinisch aber nicht weiterverfolgt [23]. Entwicklungen eines Roboters für die Bohrfunktion bei Kochleostomie oder eines automatischen Einführungsinstruments bei der Kochleaimplantation finden sich in der Literatur [7, 14].

Im Labor des Erstautors ist ein miniaturisiertes Instrumentenführungssystem mit 5 Freiheitsgraden als chir-

urgischer Prototyp in der Entwicklung, um die Implantatchirurgie zu vereinfachen ([12, 28], ▣ **Abb. 6**). Dabei werden die Konzepte der Navigation und Robotik kombiniert. Die Integration zur visuellen Kontrolle der Bohrfunktion mittels Endoskop sowie die genaue Segmentierung des N. facialis und der Chorda tympani anhand von CT- oder Volumetomographiedaten stellt eine wesentliche Herausforderung dar, sind aber aus medizinisch-ethischer Sicht unerlässlich [22]. Zusätzlich sind die verschiedenen Bohrgrößen von 0,8–2 mm bei der Kochleostomie eine Herausforderung und entsprechend zu berücksichtigen. Die hohe Genauigkeit, die dieser Roboter im Submillimeterbereich erreichen sollte und insbesondere eine entsprechende hinreichende Steifigkeit sind technisch noch nicht vollständig gelöst.

Ausblick

Bei dem auch heute noch erhöhten Komplikationsrisiko der ausgedehnten minimalinvasiven Chirurgie an der Otobasis wird man im Rahmen der Qualitätssicherung auf Dauer nicht auf Navigationssysteme verzichten können. Ziel bleibt es dabei, die in den Prozess nicht einbezogenen Strukturen zu schonen. Es muss jedoch auch immer bedacht werden, dass sich aus unterschiedlichen technischen, aber auch menschlichen Gründen (fehlerhafte Bilderzeugung, Referenzierung) immer wieder Fehler einschleichen können, sodass auch chirurgische Navigationssysteme nicht als Ersatz für ausreichende anatomische und chirurgische Kenntnisse „missverstanden“ werden dürfen.

Navigationssysteme dürfen nicht als Ersatz für ausreichende chirurgische Kenntnisse „missverstanden“ werden

Trotz des Einsatzes der Navigation seit mehr als 20 Jahren ist zu hoffen, dass in naher Zukunft gewisse Leitlinien ähnlich wie für die NNH-Chirurgie erstellt und durch entsprechende Ausbildungsaktivitäten etabliert werden. Dies könnte auch gegenüber den Krankenkassen geltend gemacht werden. Die Miniaturisierung von Robotern ist Gegenstand derzeitiger Forschungen und Entwicklungen, wobei diese (meistens in Form von Telemanipulatoren) auch in Zukunft eine Unterstützung des Chirurgen sein sollten und keine totale Autonomie darstellen.

Fazit für die Praxis

Die Navigation an der Otobasis wird seit 20 Jahren durchgeführt, wobei der objektive Stellenwert bei den noch sehr wenigen Indikationen noch nicht klar definiert ist. Das Hauptinteresse besteht bei minimalinvasiven Eingriffen mittels Mikroskopie in der Sicherheit für den Patienten. Es ist sehr wichtig, dass die Genauigkeit des Systems vor der Operation überprüft wird und dass der Chirurg auch erkennt, wenn technische Probleme auftreten. Die Genauigkeit an der lateralen Schädelbasis und v. a. an der Felsenbeinspitze ist oft geringer als bei der vorderen Schädelbasis. Derzeitige Systeme besitzen keine integrierten Sensoren, um die auf das Gewebe einwirkenden Kräfte zu messen, weshalb bei Zug- und Druckaktionen am Gewebe immer aufgepasst wer-

den muss. Bezüglich Robotik und Telemanipulatoren wurden erste erfolgreiche Schritte im Labor durchgeführt, wobei wir vom klinischen Einsatz als Routineoperation allgemein, aber auch speziell an der Otobasis sicherlich noch eine gewisse Zeit entfernt sind.

Korrespondenzadresse

Prof. Dr. M. Caversaccio



Klinik für HNO, Kopf- und Halschirurgie, Inselspital, Universität Bern
Freiburgstrasse, 3010 Bern
Schweiz
marco.caversaccio@insel.ch

Danksagung. Das Projekt wird unterstützt durch den Schweizerischen Nationalfonds zur Förderung der wissenschaftlichen Forschung im Rahmen des Forschungsschwerpunktprogramms: Computer Aided and Image Guided Medical Interventions (<http://www.co-me.ch>) [51NF40-111383] und im Rahmen der eidgenössischen Kommission für Technologie und Innovation der Schweiz [KTI 6997.2, 8075.1, 9957.2].

Interessenkonflikt. Der korrespondierende Autor gibt an, dass kein Interessenkonflikt besteht.

Literatur

1. Bootz F, Kiener S, Schulz T et al (2001) Magnetic resonance imaging-guided biopsies of the petrous apex and petroclival region. *Otol Neurotol* 22:383–388
2. Camarillo DB, Krummel TM, Salisbury JK Jr (2004) Robotic technology in surgery: past, present, and future. *Am J Surg* 188(4A Suppl):25–155
3. Caversaccio M, Zulliger D, Bächler R et al (2000) Practical aspects for optimal registration (matching) on the lateral skull base with an optical frameless computer-aided pointer system. *Am J Otol* 21:863–870
4. Caversaccio M, Romualdez J, Baechler R et al (2003) Valuable use of computer-aided surgery in congenital bony atresia. *J Laryngol Otol* 117:241–248
5. Caversaccio M, Garcia-Giraldez J, Gonzalez-Balaster M, Marti G (2007) Image-guided surgical microscope with mounted minitracker. *J Laryngol Otol* 121:160–162
6. Caversaccio M, Panosetti E, Ziglinas P et al (2009) Cholesterol granuloma of the petrous apex: benefit of computer-aided surgery. *Eur Arch Otorhinolaryngol* 266:47–50
7. Coulson CJ, Taylor RP, Reid AP et al (2008) An autonomous surgical robot for drilling a cochleostomy: preliminary porcine trial. *Clin Otolaryngol* 33:343–347
8. Federspil PA, Stallkamp J, Plinkert PK (2001) Robotik – Eine neue Dimension in der HNO-Heilkunde? *HNO* 49:505–513
9. Federspil PA, Geisthoff UW, Henrich D, Plinkert PK (2003) Development of the first force-controlled robot for otoneurosurgery. *Laryngoscope* 113:465–471
10. Fisch U (1970) Transtemporal surgery of the internal auditory canal. *Adv Otorhinolaryngol* 17:202–239

11. Gunkel AR, Vogele M, Martin A et al (1999) Computer-aided surgery in the petrous bone. *Laryngoscope* 109:1793–1799
12. Häusler R, Stieger C, Bernhard H, Kompis M (2008) A novel implantable hearing system with direct acoustic cochlear stimulation. *Audiol Neurootol* 13:247–256
13. House WF (1961) Surgical exposure of the internal auditory canal and its contents through the middle cranial fossa. *Laryngoscope* 71:1363–1385
14. Hussong A, Rau T, Eilers H et al (2008) Conception and design of an automated insertion tool for cochlear implants. *Conf Proc IEEE Eng Med Biol Soc* 2008:5593–5596
15. Labadie RF, Majdani O, Fitzpatrick JM (2007) Image-guided technique in neurotology. *Otolaryngol Clin North Am* 40:611–624
16. Labadie RF, Noble JH, Dawant BM et al (2008) Clinical validation of percutaneous cochlear implant surgery: initial report. *Laryngoscope* 118:1031–1039
17. Lenarz T, Heermann R (1999) Image-guided and computer-aided surgery in otology and neurotology: is there already a need for it? *Am J Otolaryngol* 20:143–144
18. Maassen MM, Malthan D, Stallkamp J et al (2006) Laser-based quality assurance for robot-assisted milling at the base of the skull. *HNO* 54:105–111
19. Maier T, Strauss G, Dietz A, Lüth TC (2008) First clinical use of a new micromanipulator for the middle ear surgery. *Laryngorhinootologie* 87:620–622
20. Majdani O, Bartling SH, Leinung M et al (2008) A true minimally invasive approach for cochlear implantation: high accuracy in cranial base navigation through flat-panel-based volume computed tomography. *Otol Neurotol* 29:120–123
21. Mann W, Klimek L (1998) Indications for computer-assisted surgery in otorhinolaryngology. *Comput Aided Surg* 3:202–204
22. Noble JH, Warren FM, Labadie RF, Dawant BM (2008) Automatic segmentation of the facial nerve and chorda tympani in CT images using spatially dependent feature values. *Med Phys* 35:5375–5384
23. Rothbaum DL, Roy J, Stoianovici D et al (2002) Robot-assisted stapedotomy: micropick fenestration of the stapes footplate. *Otolaryngol Head Neck Surg* 127:417–426
24. Sargent EW, Bucholz RD (1997) Middle cranial fossa surgery with image-guided instrumentation. *Otolaryngol Head Neck Surg* 117:131–134
25. Schlöndorff G, Meyer-Elbrecht B, Mösges R et al (1987) CAS-computer assisted surgery. *Arch Otol Rhinol Laryngol Suppl* 11:45–46
26. Schipper J, Klenzner T, Aschendorff A et al (2004) Navigiert-kontrollierte Kochleostomie – Ist eine Verbesserung der Ergebnisqualität in der Kochlea-implantat-Chirurgie möglich? *HNO* 4:329–335
27. Shekelle PG, Woolf SH, Eccles M, Grimshaw J (1999) Clinical guidelines: developing guidelines. *BMJ* 27(318):593–596
28. Stieger C, Arnold A, Zheng G et al (2009) Selbstentwickelte navigationsgeregelte mechatronische Operationshilfe für implantierbare Hörsysteme. *ORL-Aktuell* Band 32, Suppl Schweiz Med Forum (in press)
29. Strauss G, Koulechov V, Hofer M et al (2007) The navigation-controlled drill in temporal bone surgery: a feasibility study *Laryngoscope* 117:434–441
30. Zirkle M, Roberson DW, Leuwer R, Dubrowski A (2007) Using a virtual reality temporal bone simulator to assess otolaryngology trainees. *Laryngoscope* 117:258–263

Hufeland-Preis 2010 dotiert mit 20.000 €

ausgeschrieben von der Stiftung „Hufeland-Preis“ der Deutschen Ärzteversicherung AG für die beste Arbeit auf dem Gebiet der Präventivmedizin
Bewerbungsfrist: 31. März 2010

Zur Teilnahme berechtigt sind Ärzte und Zahnärzte, die im Besitz einer deutschen Approbation sind, gegebenenfalls auch zusammen mit maximal zwei Co-Autoren mit abgeschlossenem wissenschaftlichen Studium. Die Arbeit muss ein Thema der Gesundheitsvorsorge der Vorbeugung gegen Schäden oder Erkrankungen, die für die Gesundheit der Bevölkerung von Bedeutung sind, oder der vorbeugenden Maßnahmen gegen das Auftreten bestimmter Krankheiten oder Schäden, die bei vielen Betroffenen die Lebenserwartung beeinträchtigen oder Berufsunfähigkeit zur Folge haben können zum Inhalt haben und geeignet sein, die Präventivmedizin in Deutschland zu fördern. Die Darstellung muss in deutscher Sprache in allgemein verständlicher Form erfolgen und vom Umfang her 100 Seiten nicht wesentlich überschreiten.

Einsendung der Arbeit bis zum 31. März 2010 an:

„Hufeland-Preis“
Notarin Dr. Ingrid Doyé
Kattenbug 2
50667 Köln

Ansprechpartner bei Rückfragen:
Patrick Weidinger – Geschäftsführer des Kuratoriums der Stiftung „Hufeland-Preis“
Tel.: 0221/14830785
E-Mail: patrick.weidinger@aerzteversicherung.de