

# Häufige ventrikuläre Tachykardie: Antiarrhythmika oder Ablation?

Hildegard Tanner, Gerhard Hindricks, Hans Kottkamp<sup>1</sup>

<sup>1</sup>Kardiologie – Abteilung für Rhythmologie/Elektrophysiologie, Universität Leipzig – Herzzentrum.

## Zusammenfassung

Antiarrhythmische Medikamente werden bei einem großen Prozentsatz der Patienten mit einem internen Kardioverter-Defibrillator (ICD) eingesetzt. Kürzlich publizierte oder vorgestellte randomisierte Studien zeigen eine signifikante Reduktion von adäquaten und inadäquaten ICD-Therapien, insbesondere der Schockabgaben, bei Behandlung der Patienten mit Amiodaron, Sotalol oder Azimilid. Neben weiteren erwünschten Wirkungen der Antiarrhythmika wie Verlangsamung von zuvor hämodynamisch nicht tolerierten ventrikulären Tachykardien (VTs), Abnahme der Anzahl an Synkopen, verbesserter Überstimulation und Reduktion von supraventrikulären Tachykardien müssen unerwünschte Effekte wie die Verlangsamung der VTs unter die ICD-Detektionsgrenze ebenfalls berücksichtig

werden. Deshalb muss die Wahl der antiarrhythmischen Therapie bzw. die Notwendigkeit der Katheterablation bei jedem ICD-Patienten individuell unter Berücksichtigung der spezifischen klinischen und elektrophysiologischen Umstände erfolgen, d.h. unter Beachtung der Häufigkeit und Zykluslänge der VTs, der ICD-Detektionsgrenzen, möglicher Diskriminierungsprobleme gegenüber supraventrikulären Tachykardien, ihrer klinischen Präsentation sowie der möglichen Effekte auf die Defibrillationsschwelle und die linksventrikuläre Funktion. Die Katheterablation muss neben der klinischen Präsentation zudem die Art des arrhythmogenen Substrats berücksichtigen. In vielen Fällen werden die antiarrhythmische medikamentöse Therapie und die Katheterablation nicht alternativ, sondern ergänzend verwendet.

## Schlüsselwörter:

Implantierbarer Kardioverter-Defibrillator · Ventrikuläre Tachykardie · Antiarrhythmika · Katheterablation

Herz 2005;30:613–8

DOI 10.1007/s00059-005-2749-7

## Frequent Ventricular Tachycardias: Antiarrhythmic Drug Treatment or Catheter Ablation?

### Abstract

Antiarrhythmic drugs are used in at least 50% of patients who received an implantable cardioverter defibrillator (ICD). The potential indications for antiarrhythmic drug treatments in patients with an ICD are generally the following: reduction of the number of ventricular tachycardias (VTs) or episodes of ventricular fibrillation and therefore reduction of the number of ICD therapies, most importantly, the number of disabling ICD shocks. Accordingly, the quality of life should be improved and the battery life of the ICD extended. Moreover, antiarrhythmic drugs have the potential to increase the tachycardia cycle length to allow termination of VTs by antitachycardia pacing and reduction of the number of syncope. In addition, supraventricular arrhythmias can be prevented or their rate controlled. Recently published or reported trials have shown the efficacy of amiodarone, sotalol and azimilide to significantly reduce the number of appropriate and inappropriate ICD shocks in patients with structural heart disease. However, the use of antiarrhythmic drugs may also have adverse

effects: an increase in the defibrillation threshold, an excessive increase in the VT cycle length leading to detection failure. In this situation and when antiarrhythmic drugs are ineffective or have to be stopped because of serious side effects, catheter ablation of both monomorphic stable and pleomorphic and/or unstable VTs using modern electroanatomic mapping systems should be considered. The choice of antiarrhythmic drug treatment and the need for catheter ablation in ICD patients with frequent VTs should be individually tailored to specific clinical and electrophysiological features including the frequency, the rate, and the clinical presentation of the ventricular arrhythmia. Although VT mapping and ablation is becoming increasingly practical and efficacious, ablation of VT is mostly done as an adjunctive therapy in patients with structural heart disease and ICD experiencing multiple shocks, because the recurrence and especially the occurrence of “new” VTs after primarily successful ablation with time and disease progression have precluded a widespread use of catheter ablation as primary treatment.

### Key Words:

Implantable cardioverter defibrillator · Ventricular tachycardia · Antiarrhythmic drugs · Catheter ablation

### Einleitung

Die Implantation eines internen Kardioverter-Defibrillators (ICD) hat die Verhinderung des plötzlichen Herztodes durch ventrikuläre Tachyarrhythmien zum Ziel. Auf das Fortschreiten der zugrundeliegenden Erkrankung – oft eine ischämische oder dilatative Kardiomyopathie – haben die Geräte aber keinen Einfluss. Obwohl oft lebensrettend, können die ICD-Therapien, insbesondere die Schockabgaben, für die Patienten sehr belastend sein.

Ungefähr 50% aller Patienten, die mit einem ICD versorgt wurden, werden mit Antiarrhythmika behandelt [26, 31, 36]. Die möglichen Indikationen für eine Kombination von ICD und Antiarrhythmika sind folgende:

- Reduktion der Anzahl ventrikulärer Tachykardien (VTs) und der Episoden mit Kammerflimmern (VF), um die Anzahl der Geräteinterventionen, insbesondere der Schockabgaben, zu verringern,
- Verhinderung von supraventrikulären Tachykardien oder deren Frequenzkontrolle,
- Verlangsamung der VTs, damit eine antitachykarde Stimulation ermöglicht wird und die Anzahl möglicher Synkopen verringert werden kann.

Die vorliegende Übersichtsarbeit soll neben diesen möglichen Vorteilen einer antiarrhythmischen Therapie auch klinische Szenarien beschreiben, in denen eine medikamentöse antiarrhythmische Therapie unerwünschte Effekte verursacht, wie z.B. die Verlangsamung der VTs unter die Detektionsgrenze des ICD.

In solchen Situationen wie auch bei Unwirksamkeit oder Unverträglichkeit der antiarrhythmischen medikamentösen Therapie hat sich die Katheterablation von stabilen, aber auch pleomorphen und/oder instabilen VTs als sehr hilfreiche Therapieoption erwiesen [6, 12, 18–20, 23, 24, 27, 30, 34].

Resultate randomisierter Vergleichsstudien zur medikamentösen Therapie versus Katheterablation bei häufigen VTs bei Patienten mit einem ICD liegen zurzeit noch nicht vor.

### Antiarrhythmische medikamentöse Therapie

Bei der Mehrzahl der Patienten mit einem ICD ist der Grund für die Implantation eine VT oder überlebtes VF auf dem Boden einer strukturellen Herzerkrankung meist ischämischer Genese. Ebenso verhält es sich heutzutage mit den Patienten, die den ICD aus primärprophylaktischen Gründen erhalten haben. Bei diesen Patienten

mit deutlich eingeschränkter linksventrikulärer Funktion beschränkt sich eine antiarrhythmische Therapie auf reine  $\beta$ -Blocker oder Antiarrhythmika der Klasse III, da die Antiarrhythmika der Klasse I wegen ihres proarrhythmischen Potentials und der negativ inotropen Wirkung in der Regel kontraindiziert sind.

### Verhinderung von häufigen ICD-Therapien

Erste nichtrandomisierte Studien Anfangs der 90er Jahre [15, 21] zeigten keine Reduktion der ICD-Schocks durch Antiarrhythmika inkl. Amiodaron. Die CASCADE-Studie (Cardiac Arrest in Seattle, Conventional versus Amiodaron Drug Evaluation) [9] untersuchte die Anzahl der ICD-Schocks bei Patienten, die randomisiert eine konventionelle antiarrhythmische Therapie oder eine Behandlung mit Amiodaron erhielten. Obwohl die mit Amiodaron behandelten Patienten signifikant weniger ICD-Schocks erhielten, ließ die Studie offen, ob Amiodaron wirklich effektiver oder nur weniger proarrhythmisch als die konventionelle Therapie war, da die Studie nicht plazebokontrolliert war. Tatsächlich kann durch proarrhythmische Effekte die Anzahl der ICD-Schocks erhöht werden.

Die Wirksamkeit von d,l-Sotalol im Vergleich zu keiner antiarrhythmischen Medikation bei Patienten mit einem ICD wurde prospektiv randomisiert untersucht [22, 26]. In diesen Studien führte die Behandlung mit d,l-Sotalol zu einer signifikanten Reduktion der Anzahl anhaltender VTs und somit der Anzahl an ICD-Schocks und zum anderen zu einer signifikanten Reduktion von Tod oder Auftreten eines ersten adäquaten oder inadäquaten Schocks.

Azimilidhydrochlorid ist ein in klinischer Erprobung befindliches Antiarrhythmikum, das kaliumkanalblockierende Eigenschaften (Ikr und Iks) aufweist und somit Aktionspotential und Refraktärzeit der Myozyten verlängert. Dieser Wirkstoff reduzierte die adäquate antitachykarde Überstimulation oder ICD-Schock-Abgabe bei VT oder VF in einer plazebokontrollierten randomisierten Studie signifikant um 50–60% (dosisabhängig) [10].

Resultate von randomisierten, doppelblinden Vergleichsstudien unterschiedlicher Antiarrhythmika zur Verhinderung von ICD-Schock-Abgaben waren bis vor kurzem noch nicht verfügbar. Die dieses Jahr vorgestellte OPTIC-Studie (Optimal Pharmacological Therapy in Implantable Cardioverter Defibrillator Patients) untersuchte den Effekt unterschiedlicher Antiarrhyth-

mika auf das kumulative Risiko von ICD-Schock-Abgaben bei Patienten, die den ICD wegen einer spontanen oder induzierten VT oder VF erhielten [5]. Diese randomisierte, doppelblinde Untersuchung zeigte, dass eine Kombination von Amiodaron mit einem  $\beta$ -Blocker das Auftreten von adäquaten und inadäquaten Schocks effektiver reduzierte (-74%) als eine Therapie mit Sotalol allein (-41%) versus einem reinen  $\beta$ -Blocker.

### **Unerwünschte Wirkungen der Antiarrhythmika**

Trotz der offensichtlich vorhandenen Wirksamkeit von Klasse-III-Antiarrhythmika gibt es verschiedene Situationen, in denen die antiarrhythmische Therapie unerwünschte Effekte haben kann.

Für Amiodaron sind viele potentiell schwerwiegende extrakardiale Nebenwirkungen bekannt, die das Absetzen dieser Therapie erfordern können [13] und mit Therapiedauer an Häufigkeit zunehmen [2].

Unerwünschte kardiale Wirkungen von Antiarrhythmika bei ICD-Patienten sind im Wesentlichen folgende:

- Erhöhung der Defibrillations- und Stimulationsreizschwelle,
- Verlängerung der VT-Zykluslänge unter die Detektionsgrenze des ICD,
- PR-Verlängerung und/oder QRS-Verbreiterung mit Fehlklassifikation von supraventrikulären Tachykardien.

Im Gegensatz zur akuten Verabreichung wurde bei der chronischen Gabe von Amiodaron beim Menschen eine Erhöhung der Defibrillationsschwelle beobachtet [16]. Insbesondere bei bereits ohne Amiodaron erhöhter Defibrillationsschwelle wird deshalb eine erneute Testung nach Beginn einer Amiodaron-Therapie empfohlen. Bei Sotalol und Azimilid wurde keine Veränderung der Defibrillationsschwelle beobachtet [11, 29].

Die Zunahme der VT-Zykluslänge durch Antiarrhythmika ist einerseits erwünscht, da die VT im Allgemeinen hämodynamisch besser toleriert wird und die Anzahl VT-assoziiertes Synkopen reduzieren kann. Zudem erhöht sich die Wahrscheinlichkeit, dass die VT durch antitachykarde Stimulation schmerzlos beendet werden kann. Andererseits kann eine ausgeprägte Verlangsamung der VT dazu führen, dass der ICD die VT nicht mehr detektieren kann, wenn die programmierte Detektionsgrenze unterschritten wird. Das Programmieren einer niedrigeren Detektionsgrenze andererseits erhöht das Risiko von nicht adäquaten ICD-Interventionen.

In diesen Situationen sowie bei Unwirksamkeit oder Unverträglichkeit der antiarrhythmischen Therapie sollte bei ICD-Patienten mit häufigen VTs die Katheterablation erwogen werden.

### **Katheterablation**

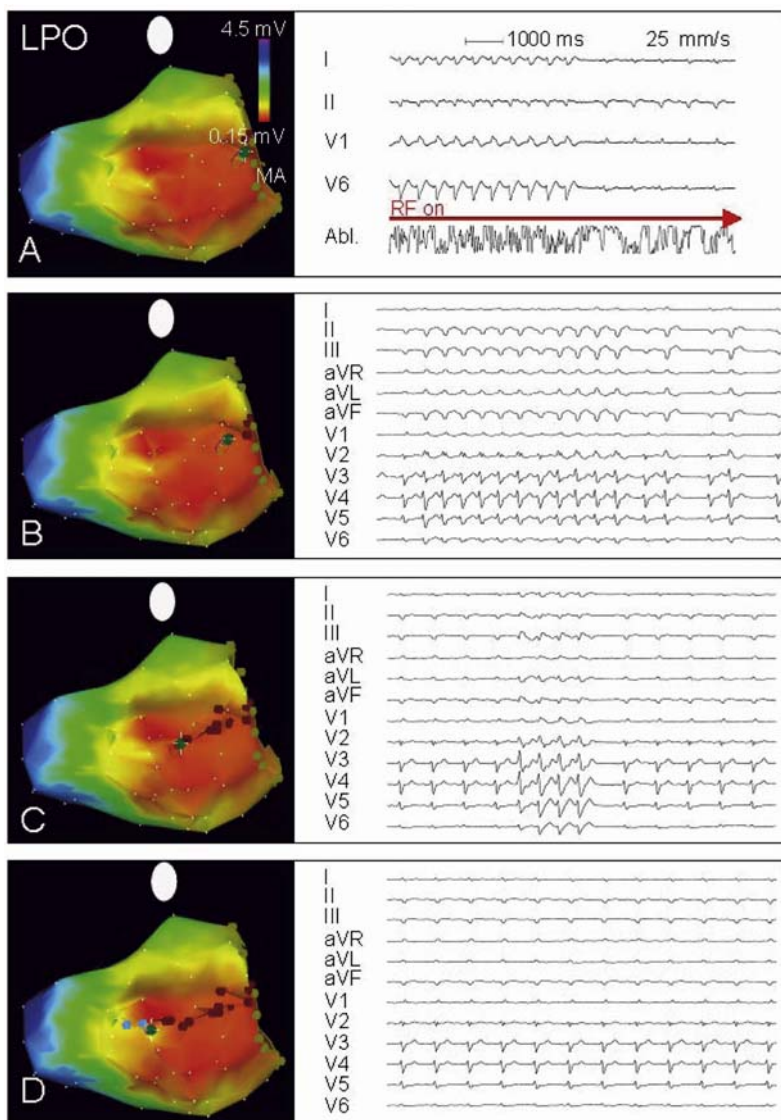
Weithin akzeptierte Indikationen zur Katheterablation von VTs sind

- unaufhörliche („incessant“) VTs,
- häufig rezidivierende VTs mit häufigen ICD-Schocks,
- langsame VTs mit Diskriminierungsproblemen für den ICD und Gefahr häufiger inadäquater Schocks oder Unterdetektion.

In den frühen Studien der Hochfrequenz-(HF-)Katheterablation von VTs wurden als Selektionskriterien die Nichtkontrollierbarkeit durch antiarrhythmische Medikamente, die reproduzierbare Induzierbarkeit bei der elektrophysiologischen Untersuchung und die hämodynamische Stabilität zur Ermöglichung des Kathetermappings genannt [24]. Die komplementäre Rolle der Katheterablation nach Implantation eines ICD bei unaufhörlicher VT oder bei häufig rezidivierenden VTs wurde gleichzeitig beschrieben [35].

### **Stabile monomorphe VTs**

Detaillierte endokardiale Mapping-Kriterien wurden zunächst bei Patienten mit monomorphen stabilen VTs in der chronischen Phase nach Myokardinfarkt beschrieben [12, 18, 25, 33] und später auf die Katheterablation von VTs bei Patienten mit nichtischämischer Kardiomyopathie transferiert [7, 19]. Einschlusskriterien in diesen Studien waren die unaufhörlichen VTs oder häufige rezidivierende VTs mit häufigen ICD-Schocks. Ziel des Mappings ist dabei die Identifikation von kritischen Arealen der narbenbedingten Reentry-Kreise mittels Aktivierungsmapping mit der Suche nach mittdiastolischen Potentialen, Entrainment-Mapping und Messung der Postpacing-Intervalle. Die Kombination dieser Informationen ermöglicht die Ablation der klinischen VTs. Damit können die Frequenz der ICD-Entladungen drastisch gesenkt und die Lebensqualität der betroffenen Patienten entscheidend verbessert werden [34]. Die Katheterablation kann mit akuten Erfolgsraten von 65–90% durchgeführt werden [3, 7, 8, 32, 34]. Allerdings bleiben das Mapping und die Ablation von VTs bei Patienten mit strukturellen Herzerkrankungen durch die komplexe dreidimensionale Natur der Reentry-Kreisbahnen kompliziert [17].



**Abbildungen 1A to 1D.** A) Linksposteriore schräge (LPO) Ansicht einer elektroanatomischen Rekonstruktion des linken Ventrikels. Die grünen Punkte kennzeichnen den Mitralannulus (MA). Die Voltageamplituden des bipolaren Elektrogramms im Sinusrhythmus wurden farbkodiert auf der anatomischen Rekonstruktion überlagert; dabei bedeuten rot eine niedrige Amplitude (minimal 0,15 mV) und somit krankes Myokard und lila/blau eine normale Amplitude bei normalem Myokard. Bei diesem Patienten konnte kein komplett vernarbt Areal mit fehlenden Signalen und fehlendem Stimulations-Capture dargestellt werden. Das EKG zeigt vier Oberflächen-EKG-Ableitungen und das durch den Ablationsartefakt veränderte Signal im Ablationskatheter. Bei der Ablation am MA terminiert die schnelle, hämodynamisch schlecht tolerierte ventrikuläre Tachykardie. B–D) Vom Ablationspunkt am MA wird mittels mehrerer Ablationspunkte (dunkelrote Punkte) eine Ablationslinie durch das stark veränderte Areal hindurch nach apikal zu gesünderem Myokard geführt. Die jeweiligen Zwölf-Kanal-EKGs zeigen dabei die Abnahme der Dauer der pleomorph auftretenden Kamertachykardien, bis die Tachykardien schließlich ganz sistieren und sich nicht mehr induzieren lassen.

**Figures 1A to 1D.** A) Voltage map of a left ventricle obtained during sinus rhythm in a left posterior oblique view (LPO). The mitral annulus (MA) is marked with green dots. The bipolar electrogram voltage is color-coded onto the anatomic reconstruction with red representing very low voltage (as low as 0.15 mV) in diseased myocardium and purple/blue normal voltage. No totally scarred area without any electrograms and without capture during pacing was found in this patient. On the right side, four surface ECG leads and the artifact of the ablation catheter are shown. During radiofrequency (RF) ablation at the MA, the hemodynamically not tolerated tachycardia terminates. B–D) A linear lesion (dark red dots) transecting the diseased area is placed from the MA to the less diseased region toward the apex using several RF energy applications. The corresponding twelve-lead surface ECGs on the right side show the progressive shortening of the pleomorphic nonsustained VTs during ablation. When the line is completed (D), the VTs are no longer inducible.

### Pleomorphe oder hämodynamisch instabile VTs

Eine weitere Herausforderung bei Patienten mit häufigen ICD-Therapien stellen die pleomorphen und/oder hämodynamisch instabilen VTs dar, die medikamentös nicht suppressierbar sind. Diese sind den oben beschriebenen konventionellen Mapping-Verfahren nicht oder nur sehr limitiert zugänglich. Weiterführende Erkenntnisse der Pathophysiologie der VT-Kreisbahnen, die Platzierung von linearen Ablationslinien zur ausgedehnten Substratmodifizierung und die Verwendung von modernen Navigations- und Mapping-Verfahren haben in den letzten Jahren nicht nur die Methodik der Katheterablation von VTs bei Patienten

mit struktureller Herzerkrankung modifiziert, sondern auch die Indikationen bzw. die Einschlusskriterien erweitert [1, 20, 23, 27, 30]. Die modernen elektroanatomischen Mapping-Systeme erlauben nicht nur eine präzise Rekonstruktion der linksventrikulären Geometrie, sondern auch eine Beschreibung des erkrankten Myokards mittels Voltage-Mapping bei Sinusrhythmus, kombiniert mit Pace- und Aktivierungsmapping. Diese verfeinerte Substratbeschreibung ermöglicht eine individualisierte Ablation mittels linearer Läsionen mit dem Ziel, alle kritischen Areale der Reentry-Kreise zu unterbrechen. Die akuten Erfolgsraten in diesen Studien sind mit denen von stabilen VTs vergleichbar. Abbildung 1 zeigt ein Beispiel ei-

ner solchen Substratmodifikation mittels linearer Läsion bei einem Patienten mit koronarer Herzkrankheit, schwer eingeschränkter linksventrikulärer Funktion und sehr häufigen pleomorphen und instabilen VTs (Einzelheiten s. Legende).

### Komplikationen der VT-Ablation

Bei den hochinvasiven Ablationsinterventionen und teilweise langen Untersuchungszeiten bestehen bei der Katheterablation von VTs bei struktureller Herzerkrankung bedeutsame prozedurbezogene Risiken bei den oft kritisch kranken Patienten [4, 14, 28]. Im europäischen Register ist über eine Gesamtkomplikationsrate von 7,5% bei 320 Patienten mit VT-Ablation berichtet worden. Calkins et al. beschrieben bei 146 Patienten mit VT-Ablation kleinere Komplikationen bei 6% und bedeutsame Komplikationen bei 8% der Patienten. Zu den zwölf beobachteten bedeutsamen Komplikationen zählten Apoplex/transitorische ischämische Attacke (TIA), kompletter AV-Block, Tamponade, Klappenverletzung, Myokardinfarkt und Femoralarterienverletzung. Insgesamt vier prozedurbedingte Todesfälle (2,7%) wurden beschrieben [4].

### Schlussfolgerung

Antiarrhythmische Medikamente werden bei einem großen Prozentsatz von ICD-Patienten verwendet. Unter Berücksichtigung der kürzlich publizierten oder vorgestellten randomisierten Studien, die eine signifikante Reduktion von ICD-Therapien bei Behandlung mit Amiodaron, Sotalol oder Azimilid zeigten, scheint dieses Vorgehen gerechtfertigt zu sein. Neben weiteren positiven Wirkungen der Antiarrhythmika wie Verlangsamung von zuvor hämodynamisch nicht tolerierten VTs, Abnahme der Anzahl an Synkopen, verbesserter Überstimulation und Reduktion von supraventrikulären Tachykardien müssen unerwünschte Effekte ebenfalls berücksichtigt werden. Deshalb muss die Wahl einer antiarrhythmischen Therapie bzw. die Notwendigkeit der Katheterablation bei jedem ICD-Patienten individuell unter Berücksichtigung der spezifischen klinischen und elektrophysiologischen Umstände erfolgen, d.h. unter Beachtung der Häufigkeit und Zykluslänge der VTs, ihrer klinischen Präsentation sowie der möglichen Effekte auf die Defibrillationsschwelle und die linksventrikuläre Funktion. Die Katheterablation muss neben der klinischen Präsentation und der Art des arrhythmogenen Substrats auch das Komplikationspo-

tential berücksichtigen. In vielen Fällen werden die antiarrhythmische medikamentöse Therapie und die Katheterablation nicht alternativ, sondern ergänzend verwendet.

Ob bei Patienten nach einem adäquaten ICD-Schock eine primäre Katheterablation im Vergleich zu einer medikamentösen antiarrhythmischen Therapie Vorteile aufweist, ist zurzeit noch nicht geklärt. Diese Frage ist Gegenstand laufender klinischer Studien.

### Literatur

1. Arenal A, Glez-Torrecilla E, Ortiz M, et al. Ablation of electrograms with an isolated, delayed component as treatment of unmappable monomorphic ventricular tachycardias in patients with structural heart disease. *J Am Coll Cardiol* 2003;41:81–92.
2. Bokhari F, Newman D, Greene M, et al. Long-term comparison of the implantable cardioverter defibrillator versus amiodarone: eleven-year follow-up of a subset of patients in the Canadian Implantable Defibrillator Study (CIDS). *Circulation* 2004;110:112–6.
3. Borger van der Burg AE, de Groot NM, van Erven L, et al. Long-term follow-up after radiofrequency catheter ablation of ventricular tachycardia: a successful approach? *J Cardiovasc Electrophysiol* 2002;13:417–23.
4. Calkins H, Epstein A, Packer D, et al. Catheter ablation of ventricular tachycardia in patients with structural heart disease using cooled radiofrequency energy. *J Am Coll Cardiol* 2000;35:1905–14.
5. Connolly SJ, Hohnloser S, Dorian P, et al. Optimal Pharmacological Therapy in Implantable Cardioverter Defibrillator Patients (OPTIC) trial. Program and abstracts of the American College of Cardiology Annual Scientific Session 2005; March 6–9, 2005; Orlando, Florida. Late Breaking Clinical Trials I.
6. Delacretaz E, Stevenson WG: Catheter ablation of ventricular tachycardia in patients with coronary heart disease. Part II: Clinical aspects, limitations, and recent developments. *Pacing Clin Electrophysiol* 2001;24:1403–11.
7. Delacretaz E, Stevenson WG, Ellison KE, et al. Mapping and radiofrequency catheter ablation of the three types of sustained monomorphic ventricular tachycardia in nonischemic heart disease. *J Cardiovasc Electrophysiol* 2000;11:11–7.
8. Della Bella P, De Ponti R, Uriarte JA, et al. Catheter ablation and antiarrhythmic drugs for haemodynamically tolerated post-infarction ventricular tachycardia; long-term outcome in relation to acute electrophysiological findings. *Eur Heart J* 2002;23:414–24.
9. Dolack GL. Clinical predictors of implantable cardioverter-defibrillator shocks (results of the CASCADE trial). *Cardiac Arrest in Seattle, Conventional versus Amiodarone Drug Evaluation*. *Am J Cardiol* 1994;73:237–41.
10. Dorian P, Borggreffe M, Al-Khalidi HR, et al. Placebo-controlled, randomized clinical trial of azimilide for prevention of ventricular tachyarrhythmias in patients with an implantable cardioverter defibrillator. *Circulation* 2004;110:3646–54.
11. Dorian P, Newman D. Effect of sotalol on ventricular fibrillation and defibrillation in humans. *Am J Cardiol* 1993;72:72A–9A.
12. Gonska BD, Cao K, Schaumann A, et al. Catheter ablation of ventricular tachycardia in 136 patients with

- coronary artery disease: results and long-term follow-up. *J Am Coll Cardiol* 1994;24:1506–14.
13. Greene HL. The CASCADE study: randomized antiarrhythmic drug therapy in survivors of cardiac arrest in Seattle. CASCADE Investigators. *Am J Cardiol* 1993;72:70F–4F.
  14. Hindricks G, on behalf of the MERFS Investigators. The Multicentre European Radiofrequency Survey (MERFS): complications of radiofrequency catheter ablation of arrhythmias. *Eur Heart J* 1993;14:1644–53.
  15. Huang SK, Tan de Guzman WL, Chenarides JG, et al. Effects of long-term amiodarone therapy on the defibrillation threshold and the rate of shocks of the implantable cardioverter-defibrillator. *Am Heart J* 1991;122:720–7.
  16. Jung W, Manz M, Pizzulli L, et al. Effects of chronic amiodarone therapy on defibrillation threshold. *Am J Cardiol* 1992;70:1023–7.
  17. Kaltenbrunner W, Cardinal R, Dubuc M, et al. Epicardial and endocardial mapping of ventricular tachycardia in patients with myocardial infarction. Is the origin of the tachycardia always subendocardially localized? *Circulation* 1991;84:1058–71.
  18. Kim YH, Sosa-Suarez G, Trouton TG, et al. Treatment of ventricular tachycardia by transcatheter radiofrequency ablation in patients with ischemic heart disease. *Circulation* 1994;89:1094–102.
  19. Kottkamp H, Hindricks G, Chen X, et al. Radiofrequency catheter ablation of sustained ventricular tachycardia in idiopathic dilated cardiomyopathy. *Circulation* 1995;92:1159–68.
  20. Kottkamp H, Wetzel U, Schirdewahn P, et al. Catheter ablation of ventricular tachycardia in remote myocardial infarction: substrate description guiding placement of individual linear lesions targeting noninducibility. *J Cardiovasc Electrophysiol* 2003;14:675–81.
  21. Kou WH, Kirsh MM, Bolling SF, et al. Effect of antiarrhythmic drug therapy on the incidence of shocks in patients who receive an implantable cardioverter defibrillator after a single episode of sustained ventricular tachycardia/fibrillation. *Pacing Clin Electrophysiol* 1991;14:1586–92.
  22. Kuhlkamp V, Mewis C, Mermi J, et al. Suppression of sustained ventricular tachyarrhythmias: a comparison of d,l-sotalol with no antiarrhythmic drug treatment. *J Am Coll Cardiol* 1999;33:46–52.
  23. Marchlinski FE, Callans DJ, Gottlieb CD, et al. Linear ablation lesions for control of unmappable ventricular tachycardia in patients with ischemic and nonischemic cardiomyopathy. *Circulation* 2000;101:1288–96.
  24. Morady F, Harvey M, Kalbfleisch SJ, et al. Radiofrequency catheter ablation of ventricular tachycardia in patients with coronary artery disease. *Circulation* 1993;87:363–72.
  25. Morady F, Kadish A, Rosenheck S, et al. Concealed entrainment as a guide for catheter ablation of ventricular tachycardia in patients with prior myocardial infarction. *J Am Coll Cardiol* 1991;17:678–89.
  26. Pacifico A, Hohnloser SH, Williams JH, et al. Prevention of implantable-defibrillator shocks by treatment with sotalol. d,l-Sotalol Implantable Cardioverter-Defibrillator Study Group. *N Engl J Med* 1999;340:1855–62.
  27. Reddy VY, Neuzil P, Taborsky M, et al. Short-term results of substrate mapping and radiofrequency ablation of ischemic ventricular tachycardia using a saline-irrigated catheter. *J Am Coll Cardiol* 2003;41:2228–36.
  28. Scheinman MM, Huang S. The 1998 NASPE prospective catheter ablation registry. *PACE* 2000;23:1020–8.
  29. Singer I, Al-Khalidi H, Niazi I, et al. Azimilide decreases recurrent ventricular tachyarrhythmias in patients with implantable cardioverter defibrillators. *J Am Coll Cardiol* 2004;43:39–43.
  30. Soejima K, Suzuki M, Maisel WH, et al. Catheter ablation in patients with multiple and unstable ventricular tachycardias after myocardial infarction: short ablation lines guided by reentry circuit isthmuses and sinus rhythm mapping. *Circulation* 2001;104:664–9.
  31. Steinberg JS, Martins J, Sadanandan S, et al. Antiarrhythmic drug use in the implantable defibrillator arm of the Antiarrhythmics Versus Implantable Defibrillators (AVID) study. *Am Heart J* 2001;142:520–9.
  32. Stevenson WG, Friedman PL, Kocovic D, et al. Radiofrequency catheter ablation of ventricular tachycardia after myocardial infarction. *Circulation* 1998;98:308–14.
  33. Stevenson WG, Khan H, Sager P, et al. Identification of reentry circuit sites during catheter mapping and radiofrequency ablation of ventricular tachycardia late after myocardial infarction. *Circulation* 1993;88:1647–70.
  34. Strickberger SA, Man KC, Daoud EG, et al. A prospective evaluation of catheter ablation of ventricular tachycardia as adjuvant therapy in patients with coronary artery disease and an implantable cardioverter-defibrillator. *Circulation* 1997;96:1525–31.
  35. Willems S, Borggrefe M, Shenasa M, et al. Radiofrequency catheter ablation of ventricular tachycardia following implantation of an automatic cardioverter defibrillator. *Pacing Clin Electrophysiol* 1993;16:1684–92.
  36. Winkle RA, Mead RH, Ruder MA, et al. Long-term outcome with the automatic implantable cardioverter-defibrillator. *J Am Coll Cardiol* 1989;13:1353–61.

#### Korrespondenzanschrift

Prof. Dr. Hans Kottkamp  
Kardiologie – Abteilung für  
Rhythmologie/  
Elektrophysiologie  
Universität Leipzig –  
Herzzentrum  
Struempellstraße 39  
04289 Leipzig  
Telefon (+49/341) 865-1413,  
Fax -1460  
E-Mail: Kottth@medizin.  
uni-leipzig.de