Unfallchirurg 2011 · 114:655–662
DOI 10.1007/s00113-011-2021-y
Online publiziert: 30. Juli 2011
© Springer-Verlag 2011

G. Tosounidis[1] · U. Culemann[1] · M. Bauer[1] · J.H. Holstein[1] · P. Garcia[1] · R. Kurowski[1] · A. Pizanis[1] · E. Aghayev[2] · T. Pohlemann[1]
[1] Klinik für Unfall-, Hand- und Wiederherstellungschirurgie, Universitätsklinikum des Saarlandes, Homburg/Saar
[2] Institute for Evaluative Research in Medicine, University of Bern

Redaktion
M.J. Raschke, Münster

Osteosynthese bei Acetabulumfrakturen im Alter

Ist eine Rekonstruktion sinnvoll?

Acetabulumfrakturen im höheren Lebensalter sind bisher selten [15]. In den kommenden Jahren ist jedoch aufgrund der demographischen Entwicklung mit einer deutlichen Zunahme dieser Verletzungen zu rechnen. Auswertungen der Arbeitsgruppe Becken der DGU/AO (AG Becken I: 1991–93, 1722 Patienten; 10 Kliniken; AG Becken II: 1998–2000; 2569 Patienten; 22 Kliniken; AG Becken III: 2004–2007; 2704; 19 Kliniken) zeigen insgesamt eine Zunahme der Anzahl von diagnostizierten Acetabulumfrakturen. Auch zeigt sich ein deutlicher Anstieg dieses Verletzungstyps im höheren Lebensalter. Die Frakturinzidenz bei Patienten >60 Jahre verdoppelte sich innerhalb von 15 Jahren von 18,8% in der AG Becken I auf über 40% in der AG Becken III [21].

Die Wahl des therapeutischen Vorgehens bei Acetabulumfrakturen im Alter ist im Gegensatz zu jüngeren Patienten bisher nicht einheitlich. Aufgrund der Begleiterkrankungen bei diesen Patienten ist von einem deutlich erhöhten peri- und postoperativen Risiko auszugehen. Eine konservative Therapie mit längerer Immobilisierung der Patienten zeigt sich aber gerade bei älteren Patienten als komplikationsträchtig [10, 27] und kann daher nur unter strenger Indikationsstellung und geringgradiger Dislokation des Gelenks befürwortet werden [1, 8, 10].

Offene operative Versorgungen von Acetabulumfrakturen stellen in jeder Altersgruppe eine Herausforderung dar.

Anatomische Reposition der Gelenkfraktur, deren suffiziente Fixation und die Möglichkeit der frühfunktionellen Nachbehandlung sind aber essentielle Bestandteile der Versorgung von Acetabulumfrakturen [17]. Dies gilt auch grundsätzlich bei einer Osteosynthese im höheren Lebensalter (≥60. Lebensjahr [7, 11]).

Aufgrund der verbesserten Standardisierung der chirurgischen Therapie, der Optimierung der intra- und postoperativen Betreuung sowie auch durch die Möglichkeit der Anwendung minimalinvasiver Techniken mit Hilfe der dreidimensionalen (3D-)Bildgebung (3D-CT) werden zunehmend auch Acetabulumfrakturen in höherem Lebensalter operativ versorgt. Wegen der osteoporotisch veränderten Knochenstruktur und einer per se erhöhten Komorbidität bei diesem Patientengut ist bisher keine einheitliche operative Strategie für die Versorgung der Acetabulumfraktur im Gegensatz zu jüngeren Patienten gegeben [2, 11].

In der Literatur werden über Erfahrungen mit der offenen Reposition und Osteosynthese allein, über augmentierende Osteosynthesen zur Vorbereitung eines stabilen Prothesenlagers mit primärer Implantation einer Hüftprothese oder eine sich frühzeitig anschließende sekundäre Implantation einer Hüft-TEP berichtet [2, 3, 7, 11, 17, 21, 27]. Diese Verfahren stehen sich häufig alternativ, teilweise konkurrierend gegenüber. Dabei sind die Argumentationen für alle Bereiche vergleichbar, es wird in der Regel eine Vollbelastungsmöglichkeit oder zumindest eine frühfunktionelle Nachbehandlung bei geringem Operationsrisiko gefordert.

Grundsätzlich finden sich natürlich auch bei alten Menschen sämtliche Frakturtypen nach Letournel. Aufgrund des häufigen typischen Unfallmechanismus mit Sturz und direktem Anprall auf die Hüfte (Niedrigenergietrauma) werden aber Verletzungen des hinteren Pfeilers oder der hinteren Wand vergleichsweise deutlich seltener festgestellt. Nach den Daten der AG Becken der DGU/AO handelt es sich bei den typischen Frakturformen im Alter mehrheitlich um Frakturen unter Mitbeteiligung des vorderen Pfeilers (vordere Wand, vorderer Pfeiler, vorderer Pfeiler mit hinterer Hemiquerfraktur, auch Zweipfeilerfraktur mit vornehmlich ventraler Komponente und Protrusion des Hüftkopfes nach zentral [21]). Bei diesen Frakturtypen wäre eigentlich bei entsprechender Deformität des Ge-

Tab. 1 Verteilung der Frakturtypen; Klassifikation nach Letournel u. Judet [15]

Frakturtyp	n
Vorderer Pfeiler + hintere Hemiquerfraktur	20
Vordere Pfeilerfraktur	15
Zweipfeilerfraktur	6
Quer mit hinterer Wand	3
Hintere Wand	2
Vordere Wand	1
Quer	1
Hinterer Pfeiler mit hinterer Wand	1

lenks ein direkter prothetischer Gelenkersatz nur in Verbindung mit einer vorderpfeilerstabilisierenden Osteosynthese sinnvoll. Diese Versorgung ist aber zeitaufwendig und stellt einen entsprechend großen und mehrbelastenden Eingriff für den Patienten dar. Ebenso ist die Verankerung einer Prothese im instabilen vorderen Pfeiler bezüglich einer Lockerung risikobehaftet. Daher wird im eigenen Vorgehen bei den oben angeführten Frakturtypen eine offene Reposition und Stabilisierung in Rückenlage des Patienten über einen ilioinguinalen Standardzugang oder einen modifizierten Stoppa-Zugang allein ausgeführt [12, 23]. Auf ausgedehnte oder erweiterte Zugänge zur exakten anatomischen Frakturreposition wird dabei zugunsten einer zügigen und suffizienten, belastungsstabilen Osteosynthese des Acetabulums verzichtet.

Postoperativ wird der Patient ab dem 2. postoperativen Tag physiotherapeutisch aktiv und passiv mit einer Hüftbewegungsschiene (unter Zug des Femurs) mobilisiert, wenn möglich unter Teilbelastung des operierten Beins. Gehübungen werden dabei zunächst im Gehwagen und anschließend bei zunehmender Sicherheit des Patienten an Unterarmgehstützen durchgeführt [7]. Nach erreichter Vollbelastung (10–12 Wochen postoperativ) wird nun zunächst der weitere Verlauf abgewartet und der Patient routinemäßig in Halbjahresintervallen klinisch und radiologisch bis 2 Jahre postoperativ nachkontrolliert. Bei entsprechender Klinik (persistierender Schmerz bei geringer Belastung oder in Ruhe mit Einschränkung der Mobilität, deutlichem Innenrotationsschmerz bei der Untersuchung) und radiologisch nachweisbarer Arthrose wird ein zeitnaher Ersatz des Hüftgelenks durch eine sekundäre Hüft-TEP angestrebt.

Die nachfolgenden Daten wurden im Rahmen der Beckenstudie der AG Becken II+III erhoben. Ziel der vorliegenden Untersuchung war es, die klinischen und radiologischen Ergebnisse im Hinblick auf die oben angeführte operative Versorgungsstrategie von Vorderpfeilerfrakturen des Acetabulums mit dem Fokus auf ältere (≥60-jährige) Patienten zu analysieren.

Patienten und Methodik

Eingeschlossen in die retrospektive Analyse wurden alle Patienten mit einer Acetabulumfraktur (Mehrfachverletzte/Polytrauma), welche primär behandelt oder sekundär zuverlegt wurden. Es handelt sich um eine vollständige, konsekutive Serie von verunfallten Patienten mit Acetabulumfrakturen. Ausgeschlossen wurden Patienten mit begleitender Beckenringfraktur sowie Patienten mit beidseitigen Acetabulumfrakturen.

Für die klinische Nachuntersuchung wurde ein Zeitraum von mindestens 24 Monaten nach osteosynthetischer Versorgung festgesetzt. Bei Patienten, welche innerhalb der 24 Monate nach osteosynthetischer Versorgung einen endoprothetischen Ersatz des Hüftgelenks (H-TEP) erhielten, wurde dies als Endpunkt der Nachkontrolle definiert.

In der klinischen Nachkontrolle wurden zur Auswertung des Allgemein- und Gesundheitszustands standardisierte Fragebögen für den SF-12, den Euroqol (EQ-5D) und zur Schmerzbestimmung die visuelle Analogskala (VAS) herangezogen und durch die Patienten ausgefüllt. Zur Bestimmung des Bewegungsausmaßes der Hüfte wurde der Merle d'Aubigné-Score bestimmt [20]. In Anbetracht der Tatsache, dass in der untersuchten Altersgruppe eine vorbestehende Funktionseinschränkung der Hüftbeweglichkeit zu erwarten ist, wurde die Beweglichkeit der versorgten Seite als Prozentwert im Vergleich zur unverletzten Seite erfasst (mod. nach Matta [19]).

Patienten, die aus verschiedenen Gründen nicht klinisch nachuntersucht werden konnten oder wollten, wurden mit Fragebögen kontaktiert. Für die radiologische Auswertung wurden vorhandene Aufnahmen herangezogen, die nicht älter als 6 Wochen waren und/oder im Rahmen der notwendigen ambulanten Behandlung angefertigt wurden. Nach klinikinternem Behandlungsstandard und nach den Nachuntersuchungskriterien der Arbeitsgruppe Becken der DGU/AO, die im Gruppenkonsensus festgelegt worden waren, ist nach 2 Jahren von einem Endzustand nach stattgehabter Acetabulumfraktur auszugehen und die ambulante Behandlung daher routinemäßig nach 2 Jahren abgeschlossen. Für die Beurteilung der Hüftgelenkarthrose wurde die Klassifikation nach Helfet angewandt (s. ◘ **Tab. 4**).

Statistische Vergleiche

Für die Vergleiche zwischen Patientensubkollektiven für kontinuierliche Variablen wurde der zweiseitige Wilcoxon-Rangsummentest benutzt. Der Level der Signifikanz wurde bei $\alpha=0{,}05$ gesetzt. Die Analysen wurden mit Hilfe des Statistikprogramms SAS 9.2 (SAS Institute Inc, NC) durchgeführt.

Ergebnisse

Epidemiologie

In einem Zeitraum von knapp 6 Jahren (03/2001–12/2006) wurden 139 Patienten mit Acetabulumfraktur im Universitätsklinikum des Saarlandes behandelt; 48 Patienten (35 %) waren >60 Jahre. Das Durchschnittsalter lag in dieser Patientengruppe bei 71,5 (61–95) Jahren. Es wurden insgesamt 40 Männer und 8 Frauen behandelt. Eine primäre Aufnahme in der eigenen Klinik erfolgte in 16 Fällen, 32 Patienten wurden sekundär im Durchschnitt 3 Tage nach Unfall zuverlegt.

Von den 48 Patienten erlitten 23 Patienten eine Acetabulumfraktur durch einen häuslichen Sturz direkt auf die betroffene Körperseite (Niedrigenergietrauma); 11 weitere Patienten zogen sich eine Acetabulumfraktur nach Sturz aus einer Höhe >1 m (Leiter, Dach) zu. Im Straßenverkehr (PKW, Fahrrad, Fußgänger) verunglückten 13 Patienten. Ein Patient erlitt eine Acetabulumfraktur im Rahmen eines Sturzereignisses beim Skifahren.

Unfallchirurg 2011 · 114:655–662 DOI 10.1007/s00113-011-2021-y
© Springer-Verlag 2011

G. Tosounidis · U. Culemann · M. Bauer · J.H. Holstein · P. Garcia · R. Kurowski · A. Pizanis · E. Aghayev · T. Pohlemann

Osteosynthese bei Acetabulumfrakturen im Alter. Ist eine Rekonstruktion sinnvoll?

Zusammenfassung

Acetabulumfrakturen im Alter sind selten. Bei osteoporotisch veränderter Knochenstruktur und einer erhöhten Komorbidität bei diesen Patienten ist bisher keine einheitliche Strategie in der Versorgung gegeben. Konservative Therapieansätze, offene Reposition und Osteosynthese allein, augmentierende Osteosynthese zur sekundären Frühimplantation einer Totalendoprothese (TEP) oder primäre Hüft- (H-)TEP stehen sich häufig alternativ und konkurrierend gegenüber. Ziel dieser Untersuchung war es, die klinischen und radiologischen Ergebnisse nach operativer Versorgung von Acetabulumfrakturen zu evaluieren und eine entsprechende Strategie zur Versorgung dieser Gelenkfrakturen des älteren Patienten darzustellen.

In einem Zeitraum von 6 Jahren (2001–2006) wurden 48 Patienten nach Acetabulumfrakturen behandelt, die >60 Jahre waren. Durch eine offene Reposition und Platten-/Schraubenosteosynthese (ORIF) wurden 39 dieser Patienten operativ versorgt. Bei 9 Patienten wurde eine konservative Therapie eingeleitet. Sieben der 39 operativ versorgten Patienten erhielten sekundär einen endoprothetischen Hüftgelenkersatz (H-TEP). In der konservativ behandelten Gruppe mussten 2 Patienten sekundär mit einer H-TEP versorgt werden. Insgesamt konnten 29 Patienten nachuntersucht werden. Eine klinische Untersuchung und Nachkontrolle mit Fragebögen [Merle d'Aubigné, EuroQol- (EQ-)5D und SF-12] wurde bei 19 operierten Patienten (ORIF-Gruppe) durchgeführt. Eine ausschließliche Nachkontrolle mit Fragebögen erfolgte bei weiteren 10 Patienten. Von den Patienten welche zur klinischen Nachuntersuchung herangezogen wurden, erhielten insgesamt 5 eine sekundäre H-TEP.

Für die Patienten, die offen reponiert und mit einer Plattenosteosynthese stabilisiert worden waren und sekundär keine H-TEP implantiert bekamen konnten sehr gute funktionelle und klinische Ergebnisse nach Auswertung des Merle d'Aubigné-, EQ-5D- und SF-12-Fragebogens gezeigt werden. Die radiologische Auswertung zeigte keine wesentliche Verschlechterung der Gelenkstellung im Sinne einer posttraumatischen Arthrose im Vergleich zur unverletzten Seite. Die Ergebnisse zeigen, dass auch im höheren Lebensalter eine operative Stabilisierung zu guten funktionellen Ergebnissen führt.

Schlüsselwörter

Acetabulum · Fraktur · Alter · Osteosynthese · Arthrose

Acetabular fractures in the elderly. Outcome of open reduction and internal fixation

Abstract

The aim of this study was to analyze the clinical outcome and incidence of hip arthritis in elderly patients with acetabular fractures. Because of poor bone quality in the elderly, even a low-energy trauma may lead to an acetabular fracture. An anatomical reconstruction of the acetabulum is necessary to achieve sufficient stability also for a potential hip arthroplasty. So far, there is very limited information on the outcome of acetabular fractures in the elderly.

During a period of 6 years (2001–2006), 48 patients older than 60 years were admitted to our department with an acetabular fracture. 39 patients were treated operatively and 9 patients non-operatively. 29 operatively treated patients were followed up. 19 of them were assessed using EQ-5D, SF-12 and Merle d'Aubigné questionnaires in addition to their clinical examination. 10 other surgical patients were only examined using the questionnaires. Of the 29 patients that were followed up, 5 underwent total hip arthroplasty due to secondary post-traumatic hip arthritis after open reduction and internal fixation (ORIF). The range of motion of the operated hip was comparable to that of the non-operated contralateral side. However, the internal rotation was found to be slightly decreased at the operated side when compared to the non-operated contralateral side. Merle d'Aubigné score and physical and mental SF-12 score components as well as quality of life were better in patients treated with ORIF compared to those patients that were treated by secondary hip arthroplasty.

Regarding the different treatment strategies (ORIF vs primary hip arthroplasty vs non-operative treatment) of acetabular fractures in the elderly, data from the literature are conflicting. Our results indicate that ORIF represents a good treatment option for acetabular fractures in the elderly. In patients that did not develop secondary hip arthritis, a good clinical outcome and quality of life was documented.

Keywords

Acetabulum · Fracture · Elderly · Internal fixation · Arthritis

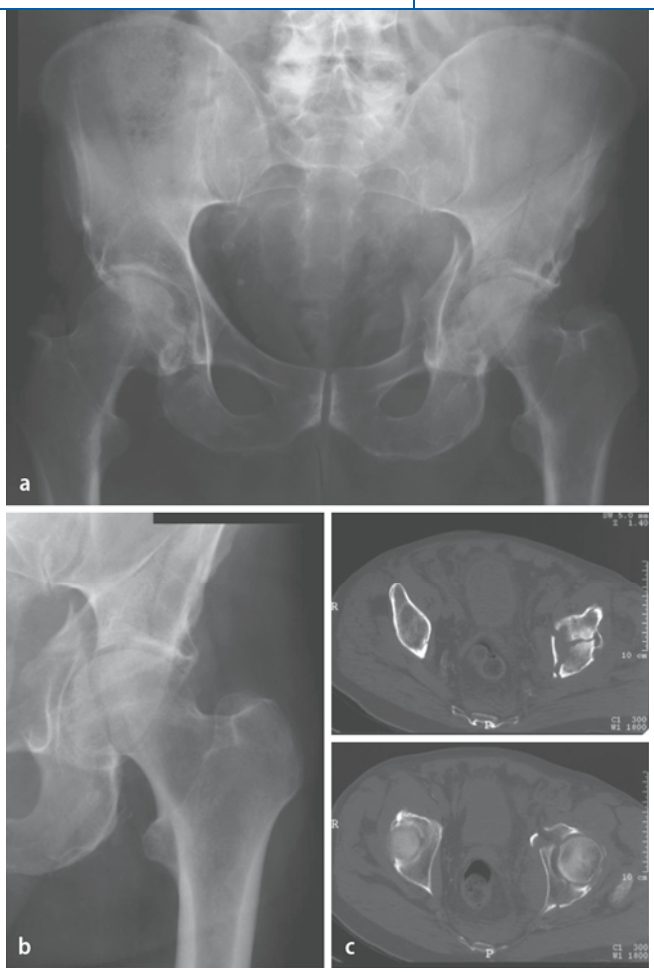

Abb. 1 ◀ **a–c** Beckenübersicht, Alaaufnahme und axiale CT eines 89-jährigen, männlichen Patienten nach häuslichem Sturz auf die linke Körperseite. Frakturtyp nach Letournel: vordere Pfeilerfraktur mit hinterer Hemiquerfraktur des linken Acetabulums

10 Patienten waren im Nachuntersuchungszeitraum verstorben. Die Todesursache war nicht unmittelbar mit den Unfallereignis und dem damit verbunden stationären Aufenthalt und der operativen Versorgung eingetreten. Insgesamt konnten von den 38 überlebenden Patienten 29 nachuntersucht werden (76%).

Eine klinische Nachuntersuchung mit Fragebögen konnte bei 19 Patienten nach offener Reposition und interner Fixation (ORIF) durchgeführt werden. Bei 14 dieser 19 Patienten (74%) musste im Nachuntersuchungszeitraum von durchschnittlich 43 (24–86) Monaten bisher keine Hüftendoprothese implantiert werden (Patientengruppe A). Bei 5 dieser 19 Patienten (26%) wurde sekundär eine H-TEP aufgrund einer posttraumatischen Arthrose mit Schmerzen nach 2–10 (durchschnittlich 5,5) Monaten implantiert (Patientengruppe B). Bei 10 Patienten konnten im Rahmen der Nachuntersuchung nur die Fragebögen gesammelt werden, da sie einer klinischen Nachkontrolle nicht zustimmten. Nur einer dieser Patienten erhielt im Verlauf eine H-TEP.

Frakturtyp und operative Versorgung

In der Mehrzahl der Fälle (41 Patienten, 85%) zeigte sich bei Anwendung der Klassifikation nach Letournel u. Judet [15] eine Mitbeteiligung des vorderen Pfeilers, entweder als isolierte vordere Pfeilerfraktur (vPf), als vorderer Pfeiler mit hinterer Hemiquerfraktur (vPF+hHQ) oder auch als Zweipfeilerfraktur (2-Pfeiler). Bei lediglich 8 Patienten traten Quer- oder Hinterpfeiler(hPF) und/oder Hinterwandfrakturen (HW) auf (◘ **Tab. 1**).

In der Patientengruppe A (19 Patienten) fanden sich bei 7 Patienten Frakturen des vorderen Pfeilers mit hinterer Hemiquerfraktur, bei 9 Patienten eine Vorderpfeilerfraktur, bei 1 Patienten eine Zweipfeilerfraktur, bei einem eine Querfraktur und bei einem Patienten eine Querfraktur mit hinterer Wand. Die operative Versorgung fand In dieser Gruppe durchschnittlich nach 4,6 (2–19) Tagen durch insgesamt 4 Operateure statt. Die durchschnittliche Operationszeit betrug 209 (145–280) min, der durchschnittliche Blutverlust lag bei 581 (400–750) ml. Insgesamt wurde in 17 Fällen ein ilioinguinaler Zugang (◘ **Abb. 1**) und in 2 Fällen ein Kocher-Langenbeck-Zugang zur operativen Versorgung gewählt. Es traten in der Gruppe A keine peri- und postoperativen Komplikationen auf.

In der Patientengruppe B (5 Patienten) lagen bei 2 Patienten Vorderpfeilerfrakturen, bei 2 weiteren eine Fraktur des vorderen Pfeilers mit hinterer Hemiquerfraktur und bei 1 Patienten eine Querfraktur mit hinterer Wand vor. Die operative Versorgung wurde in der Gruppe B durchschnittlich nach 5,8 (3–8) Tagen durch 3 verschiedene Operateure durchgeführt. Die durchschnittliche Operationszeit lag bei 182 (120–240) min und der durchschnittliche Blutverlust bei 580 (400–1000) ml. In diesen Punkten fanden sich statistisch keine signifikanten Unterschiede zur Gruppe A. In der Gruppe B wurde die Stabilisierung häufiger über den ilioinguinalen Zugang (4 Patienten) durchgeführt, lediglich einmal kam der Kocher-Langenbeck-Zugang zur Anwendung (Q+hHQ-Fx).

Im Gegensatz zur Gruppe A traten in der Gruppe B Komplikationen bereits während des stationären Aufenthalts auf. Ein Patient entwickelte als Folge eines Seroms eine Infektion, ein weiterer Patient hatte eine oberflächliche Wundinfektion und bei einem 3. Patienten kam es zu einem sekundären Repositionsverlust mit Spalt- und Stufenbildung >2 mm. Bei allen 3 Patienten wurde keine weitere chirurgische Intervention durchgeführt.

Nachuntersuchungsergebnisse

Klinische Nachuntersuchung

In der Gruppe A konnten in der klinischen Nachuntersuchung sehr gute funktionelle Ergebnisse im Vergleich zur gesunden Gegenseite gefunden werden. Lediglich die Innenrotation zeigte sich mit einem durchschnittlichen Bewegungsumfang von 59,6% im Vergleich zur gesunden Gegenseite deutlich eingeschränkt (◘ **Tab. 2**).

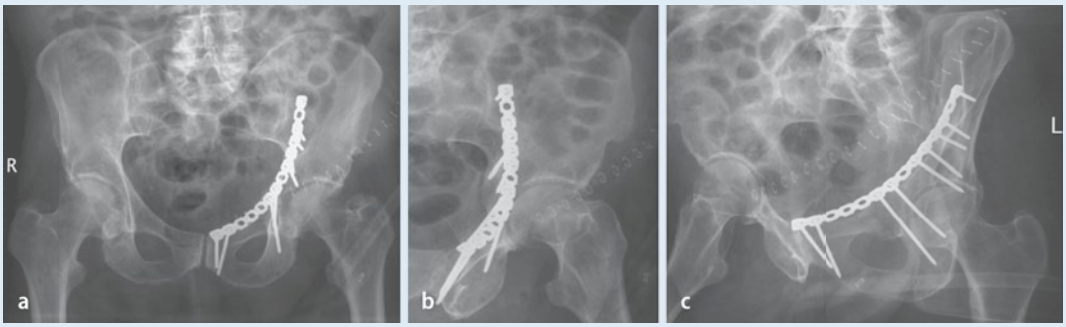

Abb. 2 ▲ **a–c** Postoperative Beckenübersicht, Ala- und Obturatoraufnahmen des linken Hüftgelenks nach osteosynthetischer Versorgung über einen ilioinguinalen Zugang. Beachte die biomechanisch wichtige Verbindung des vorderen und hinteren Pfeilers durch lange infra- und supraazetabuläre Schrauben

Abb. 3 ▶ Mobilisation des Patienten am 4. postoperativen Tag unter krankengymnastischer Anleitung im Gehwagen

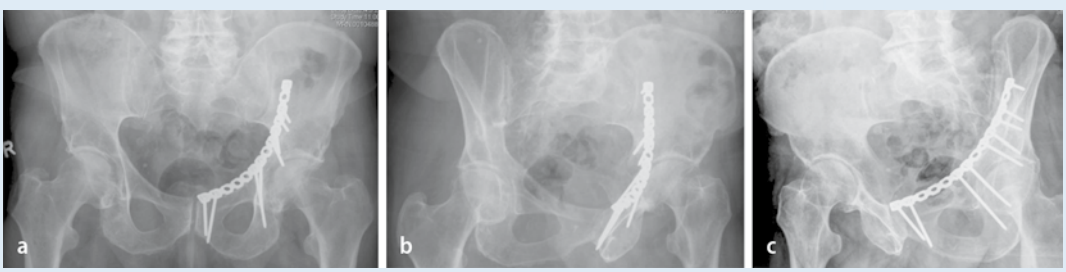

Abb. 4 ▲ **a–c** Radiologische Verlaufskontrolle 2 Jahre nach operativer Versorgung: keine arthrotischen Veränderungen des betroffenen Hüftgelenks sichtbar, Patient völlig beschwerdefrei und im Alltag wieder vollständig integriert

Tab. 2 „Range of motion": prozentueller Vergleich zur gesunden Gegenseite und klinische Nachuntersuchung (n=14)

Flexion	Extension	Außenrotation	Innenrotation	Abduktion	Adduktion
90,9%	100%	92,6%	59,7%	83,3%	84,9%
>120°, 0	>10°, 0	>40°, 2	>20°, 2	>40°, 4	>40°, 0
≤120°, 10	≤10°, 10	≤40°, 9	≤20°, 3	≤40°, 7	≤40°, 3
≤90°, 4	0°, 4	≤10°, 3	≤10°, 9	≤20°, 3	≤20°, 11

Tab. 3 Auswertung des Merle d'Aubigné-Scores

	Schmerzen	Mobilität	Gehfähigkeit
Gruppe A[a]			
n=14	4,14 (0; 6)	5,21 (2; 6)	4,79 (2[c]; 6)
Gruppe B[b]			
n=5	2,8 (1; 5)	4,6 (2; 6)	3,2 (2; 5)

[a]Mittlerer Score 14,14 (8; 18).
[b]Mittlerer Score 10,6 (8; 15).
[c]Unterschenkelamputation.

Tab. 4 Die Tabelle zeigt durchschnittliche Werte für SF-12 und EQ-5D gesamt und in den Subkollektiven

Score	Alle (n=32)		Operativ vs. konservativ behandelt			Ohne vs. mit H-TEP		
	Ø	Range (SD)	Ø operativ (n=29)	Ø konservativ (n=3)	p	Ø ohne (n=26)	Ø mit (n=6)	p
„Physical Functioning Score" (PF)	37	22–56 (13)	37	42	0,49	39	32	0,29
„Role-Physical Score" (RP)	35	20–57 (13)	35	37	0,82	36	31	0,64
„Bodily Pain Score" (BP)	36	17–57 (13)	36	41	0,49	37	32	0,36
„General Health Score" (GH)	37	19–56 (10)	38	35	0,64	38	35	0,47
„Vitality Score" (VT)	47	28–68 (13)	47	55	0,35	48	44	0,54
„Social Functioning Score" (SF)	43	16–57 (13)	43	50	0,36	45	38	0,21
„Role Emotional Score" (RE)	37	11–56 (14)	37	32	0,51	38	30	0,23
„Mental Health Score" (MH)	48	22–65 (12)	49	36	0,06	48	45	0,42
„Physical Component Summary Score"	35	18–58 (12)	34	42	0,24	36	31	0,65
„Mental Component Summary Score"	47	19–67 (12)	48	41	0,44	48	43	0,25
„EQ-5D Score"	0,53	−0,48–1 (0,37)	0,50	0,79	0,18	0,53	0,54	0,76

SD Standardabweichung.

Bei Auswertung des Merle d'Aubigné-Scores zeigten sich deutliche Unterschiede zwischen den Gruppen A und B (14,4 zu 10,6 bei maximal möglichen 18,0 Punkten). Sowohl in der Auswertung der subjektiv empfundenen Schmerzen als auch in der Auswertung der Mobilität und Gehfähigkeit konnten in der Gruppe A durchgehend bessere Werte als in der Gruppe B festgestellt werden (**Tab. 3**). Zu berücksichtigen ist, dass in Gruppe A ein Patient zusätzlich im Unterschenkel als Unfallfolge amputiert werden musste.

Röntgenuntersuchungen

Die Auswertung der vorhandenen Röntgenaufnahmen zeigte sehr gute Ergebnisse für die Patienten der Gruppe A. Hier wurde bei 11 der 14 Patienten keine Verschlechterung der radiologischen Kriterien nach Helfet (s. **Infobox 1**) des betroffenen verletzten Hüftgelenkes im Vergleich zur gesunden Gegenseite beobachtet. Lediglich bei 3 Patienten wurde eine Verschlechterung um ein Stadium (gesunde Seite im Stadium 2/verletzte Seite Stadium 3) beobachtet.

Patientenbasierte Fragebögen (SF-12, EQ-5D)

Die Auswertung der subjektiven Einschätzung des Gesundheitszustandes mit dem SF-12-Bogen in der Gruppe A ergab eine ausreichende bis gute Einschätzung des eigenen körperlichen Gesundheitszustands, insbesondere die Beweglichkeit und die Selbstversorgung wurden als gut bis sehr gut eingeschätzt. So beantworteten die Patienten die Frage „für sich selbst zu sorgen" in der Gruppe A in insgesamt 56% der Fälle," keine Probleme zu haben", in der Gruppe B waren dies nur 40%.

Von den 19 ausgewerteten Fragebögen in der Gruppe A gaben 32% der Patienten an, keinerlei Probleme bei der Beweglichkeit/Mobilität zu haben, weitere 62% gaben nur geringe Probleme an, ein Patient war bettlägerig. In der Gruppe B gaben alle Patienten größere Probleme bei der Beweglichkeit/Mobilität an. Auch in der Einschätzung „für sich selbst zu sorgen" zeigten sich deutliche Unterschiede in beiden Gruppen. Bei der Einschätzung der allgemeinen Tätigkeiten zeigte sich ebenfalls in der Gruppe A besserer Resultate („Keine Probleme": Gruppe A: 28%/Gruppe B: 0%; „Einige Probleme": Gruppe A: 63%/Gruppe B: 100%).

Die Ergebnisse der Auswertung von SF-12 und EQ-5D sind in der **Tab. 4** zusammengefasst. Der Wilcoxon-Rangsummentest zeigte keine signifikanten Unterschiede zwischen den Subkollektiven mit und ohne H-TEP als auch mit einer konservativen vs. operative Behandlung. Der tiefste p-Wert von 0,06 für die Mentale Gesundheitsscore weißt auf einen besseren Gesundheitszustand bei operativ behandelten Patienten nur mit Osteosynthese im Gegensatz zu den operativ behandelten Patienten mit sekundärem Hüftgelenkersatz hin. Eine bessere mentale Komponente war in der Gruppe A zu verzeichnen, in der Gruppe B zeigte sich eine bessere physikalische Komponente.

Diskussion

In der Literatur werden derzeit unterschiedliche Therapiekonzepte (operativ vs. konservativ, primäre vs. sekundäre Endoprothese) bei Acetabulumfrakturen im höheren Lebensalter diskutiert [3, 7, 8, 12, 22, 24, 28, 29]. Konservative Therapieansätze werden dagegen als komplikationsträchtig angesehen. Spencer [27] fand bei einer Nachuntersuchung von 25 konservativ behandelten Patienten bei über 30% ein inakzeptables Ergebnis, obwohl 17 dieser Patienten eine völlig undislozierte Acetabulumfraktur hatten.

Auch der primäre endoprothetische Gelenkersatz wird in der Literatur kritisch diskutiert. Romness u. Lewallen [26] konnten bei einer klinischen Nachuntersuchung von 53 Patienten nach endoprothetischem Hüftgelenkersatz nach stattgehabter Acetabulumfraktur bei über 50% eine Lockerung der Pfanne in einem Nachbeobachtungszeitraum von 7 Jahren nachweisen. Zwar zeigt der endoprothetische Hüftgelenkersatz nach Acetabulumfraktur zunehmend bessere Resultate [3], es muss aber immer noch im Vergleich zum endoprothetischen Hüftgelenkersatz bei primärer Arthrose mit einem schlechteren Resultat gerechnet werden. Zu berücksichtigen bleibt hier auch die deutlich erhöhte Operationszeit, insbesondere bei Kombination von osteosynthetischer Versorgung und einzeitigem endoprothetischen Hüftgelenkersatz [3, 21]. Auch fehlen Angaben in der Literatur über die Klassifikation der direkt mit einer Hüftprothese versorgten Acetabulumfrakturen. Ein wesentlicher Bestandteil zur sicheren Fixation einer primären Prothese ist die Stabilität des vorderen Pfeilers [2, 3]. Insbesondere dieser Acetabulumanteil ist aber bei den Frakturen der älteren Patienten überdurchschnittlich häufig frakturiert und damit instabil [21].

Im eigenen Patientenkollektiv wurden zunächst die Therapiemöglichkeiten (konservativ vs. operativ) nach den gleichen Kriterien, wie auch bei jüngeren Patienten mit Acetabulumfraktur ausgewählt [7]. Wenn es der Frakturtyp und die Frakturdislokation zuließen, wurde möglichst eine konservative Therapie bei den älteren Patienten angestrebt. Als Kriterien für ein konservatives Vorgehen galten undislozierten Frakturen, keine Luxationstendenz des Kopfes mit guter Zentrierung und einer guten Überdachung. Als zusätzliches Kriterium für ein konservatives Vorgehen wurde die Bestimmung des Pfannendachwinkels nach Matta et al. [18] gewählt.

In allen anderen Fällen wurde wie auch bei den jüngeren Patienten ein operatives Vorgehen angestrebt. Unter Berücksichtigung einer Anzahl von Faktoren wie z. B. Frakturalter oder Komorbidität der Patienten wurde offen reponiert und die Fraktur mit einer stabilen Osteosynthese versorgt. Insbesondere die Protrusion des Hüftkopfes nach zentral wurde durch lange infra- und supraazetabuläre Schrauben, die gelenknah gesetzt wurden und beide Pfeiler biomechanisch verbanden, stabilisiert [5, 6]. Aufgrund der überdurchschnittlich häufigen Beteiligung des vorderen Pfeilers (**Abb. 1**) wurde zumeist in Rückenlage unter Verwendung des ilioinguinalen Zugangs (**Abb. 2**) oder des Stoppa-Zugangs operiert. Anschließend wurde der Patient bis zur Vollbelastung (**Abb. 3**) an Unterarmgehstützen oder im Gehwagen mobilisiert.

Die Resultate des SF-12 und EuroQol 5D zeigen, dass die osteosynthetische Versorgung auch bei älteren Patienten sinnvoll ist.

Insbesondere bei denjenigen Patienten, die nach 2 Jahren keine sekundäre Hüftgelenkarthrose ausgebildet hatten (Gruppe A), zeigten sich sehr gute klinische und radiologische Ergebnisse im gesamten Verlauf (**Abb. 4**). Eine erhöhte perioperative Komplikationsrate für diese Altersgruppe konnte dabei nicht festgestellt werden. Im eigenen Patientengut musste bei 5 der klinisch nachuntersuchten Patienten aufgrund einer sekundären Hüftgelenkarthrose ein endoprothetischer Gelenkersatz nach primärer Osteosynthese erfolgen. Auffallend hier war, dass bereits bei 3 Patienten Komplikationen während des primären stationären Aufenthalts aufgetreten waren.

Hessmann et al. [11] berichten über gute klinische Ergebnisse nach Osteosynthese bei Acetabulumfrakturen im Alter und konnten bei 10 von 18 Patienten gute Resultate vorweisen. Die Arbeitsgruppe berichtet aber auch über nur „mäßige Ergebnisse" bei 5 Patienten und über einen erforderlichen endoprothetischen Hüftgelenkersatz bei 2 Patienten im Verlauf. Insofern sind diese klinischen Ergebnisse mit den eigenen Ergebnissen kongruent.

Patientenbasierte Fragebögen (SF-12, EQ-5D)

Über eine Analyse der SF-12 und EQ-5D in der Beckenchirurgie wird sehr selten in der Literatur berichtet. Eine präoperative Dokumentation in der Becken- und Acetabulumchirurgie ist wegen der erforderlichen Behandlungsmaßnahmen sehr schwer anwendbar. Eine postoperative Dokumentation ist aus organisatorischen Gründen sehr aufwendig und komplex. Die Arbeitsgruppe Becken der Deutschen Gesellschaft für Unfallchirurgie führt seit ihrer Gründung eine Datenbank aller Becken- und Acetabulumfrakturen, welche in den jeweiligen Zeitperioden durch die aktiven Kliniken eingegeben wurden. Die Literatursuche zur Frage der *Anwendung des SF 12 bei Beckenfrakturen* ergab eine einzige Literaturstelle durch Cannada u. Barr [4], in welchem der SF-12 bei Frauen im Geburtsalter in Kombination mit einer Beckenfraktur eingesetzt wurde. Die Ergebniswerte aus dieser Studie können deshalb nur zu den bereits veröffentlichten Normalwerten bzw. den Werten in einer erkrankten Population vergleichend herangezogen werden.

Die durchschnittliche mentale Komponente des Scores in dieser Studie (n=47) war nur wenig tiefer als der Normalwert in den USA (n=52), aber höher als die von Jenkinson et al. [13] für chronische, die täglichen Aktivitäten einschränkende Krankheiten beschriebenen Werte. Eine chronische Krankheit ohne Einschränkung der täglichen Aktivitäten, sowie keine Krankheit führten gemäß Jenkinson zum Score von 50. Kontodimopoulos et al. [14] berichteten, dass die Patienten mit Hüft- oder Knieproblemen eine mentale Scorekomponente von 45 und ohne Probleme einen Wert von 49 erreichen.

Bezüglich der physischen Komponente des Scores war der erzielte Wert in dieser Studie mit 35 tiefer als der Normalwert in den USA (n=44) oder der Wert in der Studie von Kontodimopoulos et al. [14]. Der Wert entsprach jedoch genau dem Ergebnis von Jenkinson et al. [13] für die Patienten mit einer chronischen, die tägli-

Infobox 1 Klassifikation der posttraumatischen Arthrose angelehnt an Helfet [9]

1. Normales Gelenk
2. Geringe Osteophytenbildung und/oder Sklerosierung und/oder Gelenkspaltverschmälerung
3. Mäßige Osteophytenbildung und/oder Sklerosierung und/oder Gelenkspaltverschmälerung
4. Subchondrale Zysten und/oder Subluxation und/oder Kopfnekrose

chen Aktivitäten einschränkender Krankheit. Wenn man jedoch entsprechend den Richtlinien für die Interpretation des SF-12 berücksichtigt, dass die Werte der physischen Komponente mit wachsendem Alter sinken, kann man die erzielten Ergebnisse als gut betrachten.

Madhu et al. [16] zeigten bei einer Auswertung von Patienten mit isolierten Beckenfrakturen einen durchschnittlichen EQ-5D Wert von 0,6 (vs. 0,525 in diesem Kollektiv). Raman et al. [25] berichteten in einer Langzeitnachuntersuchung mit einem Subkollektiv von 32 Patienten nach Acetabulumfrakturen über einen EQ-5D-Wert für ihre Patienten von 0,49 (vs. 0,525 in diesem Kollektiv). Somit entsprechen die Ergebnisse der eigenen Patientengruppe der veröffentlichten Literatur und bilden die Lebensqualität der Patienten nach Acetabulum- und Beckenfrakturen daher nachweislich korrekt ab.

Fazit für die Praxis

- **Die vorliegende Untersuchung konnte durch gute bis sehr gute klinische Ergebnisse im Outcome zeigen, dass eine operative Rekonstruktion des Acetabulums unter Berücksichtigung patientenspezifischer Kriterien auch beim alten Menschen sinnvoll ist.**
- **Eine zeitnahe operative Versorgung über anatomische Zugänge (ilioinguinaler Zugang, modifizierter Stoppa-Zugang) in Rückenlage mit dem Ziel der möglichst kongruenten und biomechanisch stabilen, gelenknahen Versorgung scheint nach den vorliegenden Ergebnissen der untersuchten Lebensqualität und klinisch-radiologischen Kontrolle sinnvoll. Dennoch sollte die Behandlung dieses speziellen Patientenkollektivs aufgrund der notwendigen intensiven peri- und postoperativen Betreuung entsprechend ausgestatteten Zentren vorbehalten bleiben.**
- **Bei Auftreten von peri- und postoperativen Komplikationen während des stationären Aufenthalts ist mit einem schlechteren Outcome und häufiger mit einem sekundären Hüftgelenkersatz bei diesem Patientenkollektiv zu rechnen.**
- **Wenn keine Beschwerden innerhalb der ersten 2 Jahre nach Osteosynthese auftreten, ist mit einer hohen Zufriedenheit und gutem operativen sowie klinischen Resultat zu rechnen.**

Korrespondenzadresse

Dr. G. Tosounidis
Klinik für Unfall-,
Hand- und Wiederherstellungschirurgie,
Universitätsklinikum des Saarlandes
Kirrbergerstraße 1, 66421 Homburg/Saar
georgios.tosounidis@uks.eu

Danksagung. Die vorliegende Studie wurde teilweise durch Mittel der Deutschen Arthrosehilfe e.V. Frankfurt/M. unterstützt. Die verwendeten Daten wurden im Rahmen der Multicenterstudie Becken der Arbeitsgruppe Becken der Deutschen Gesellschaft für Unfallchirurgie e.V. und der Deutschen AO erhoben.

Interessenkonflikt. Der korrespondierende Autor gibt an, dass kein Interessenkonflikt besteht.

Literatur

1. Baumgaertel F (1992) Diagnosis, classification and surgical indications in acetabulum fractures. Orthopade 21(6):S 427–441
2. Bellabarba C, Berger RA, Bentley CD et al (2001) Cementless acetabular reconstruction after acetabular fracture. J Bone Joint Surg Am 83(6):868–876
3. Boraiah S, Ragsdale M, Achor T et al (2009) Open reduction internal fixation and primary total hip arthroplasty of selected acetabular fractures. J Orthop Trauma 23(4):243–248
4. Cannada LK, Barr J (2010) Pelvic fractures in women of childbearing age. Clin Orthop Relat Res 468(7):1781–1789
5. Culemann U, Holstein JH, Kohler D et al (2010) Different stabilisation techniques for typical acetabular fractures in the elderly – a biomechanical assessment. Injury 41(4):405–410
6. Culemann U, Marintschev I, Gras F et al (2011) Infra-acetabular corridor–technical tip for an additional screw placement to increase the fixation strength of acetabular fractures. J Trauma 70(1):244–246
7. Culemann U, Tosounidis G, Pohlemann T (2005) Fractures of the accetabulum–treatment strategies and actual diagnostics. Zentralbl Chir 130(5):58–73
8. Fenzl G, Fischer G, Galle P (1990) Acetabular fractures–surgical versus conservative treatment. Unfallchirurg 16(5):230–235
9. Helfet DL, Borrelli J Jr, DiPasquale T et al (1992) Stabilization of acetabular fractures in elderly patients. J Bone Joint Surg Am 74(5):753–765
10. Hesp WL, Goris RJ (1988) Conservative treatment of fractures of the acetabulum. Results after long-time follow-up. Acta Chir Belg 88(1):27–32
11. Hessmann MH, Nijs S, Rommens PM (2001) Acetabular fractures in the elderly. Results of a sophisticated treatment concept. Unfallchirurg 105(10):893–900
12. Hirvensalo E, Lindahl J, Bostman O (1993) A new approach to the internal fixation of unstable pelvic fractures. Clin Orthop Relat Res 297:28–32
13. Jenkinson C, Chandola T, Coulter A et al (2001) An assessment of the construct validity of the SF-12 summary scores across ethnic groups. J Public Health Med 23(3):187–194
14. Kontodimopoulos N, Pappa E, Niakas D et al (2007) Validity of SF-12 summary scores in a Greek general population. Health Qual Life Outcomes 5:55
15. Letournel E JR (1993) Fractures of the acetabulum, 2nd edn. Springer, Berlin Heidelberg New York
16. Madhu TS, Raman RGiannoudis PV (2007) Long-term outcome in patients with combined spinal and pelvic fractures. Injury 38(5):598–606
17. Matta JM (1994) Operative treatment of acetabular fractures through the ilioinguinal approach. A 10-year perspective. Clin Orthop Relat Res 305:10–19
18. Matta JM, Letournel E, Browner BD (1986) Surgical management of acetabular fractures. Instr Course Lect 35:382–397
19. Matta JM, Mehne DK, Roffi R (1986) Fractures of the acetabulum. Early results of a prospective study. Clin Orthop Relat Res 205:241–250
20. Merle-d'Aubigné (1948) Traitement chirurgical de la coxarthrie. Soc Intern Chir Orthop 21:240–247
21. Ochs BG, Marintschev I, Hoyer H et al (2010) Changes in the treatment of acetabular fractures over 15 years: Analysis of 1266 cases treated by the German Pelvic Multicentre Study Group (DAO/DGU). Injury 41(8):839–851
22. Pritchett JW, Bortel DT (1991) Total hip replacement after central fracture dislocation of the acetabulum. Orthop Rev 20(7):607–610
23. Qureshi AA, Archdeacon MT, Jenkins MA et al (2004) Infrapectineal plating for acetabular fractures: a technical adjunct to internal fixation. J Orthop Trauma 18(3):175–178
24. Ragnarsson BMjoberg B (1992) Arthrosis after surgically treated acetabular fractures. A retrospective study of 60 cases. Acta Orthop Scand 63(5):511–514
25. Raman R, Senior C, Segura P et al (2004) Management of scrotal swelling after pelvic and acetabular fractures. Br J Nurs 13(8):458–461
26. Romness DW, Lewallen DG (1990) Total hip arthroplasty after fracture of the acetabulum. Long-term results. J Bone Joint Surg Br 72(5):761–764
27. Spencer RF (1989) Acetabular fractures in older patients. J Bone Joint Surg Br 71(5):774–776
28. Starr AJ, Jones AL, Reinert CM et al (2001) Preliminary results and complications following limited open reduction and percutaneous screw fixation of displaced fractures of the acetabulum. Injury 32(Suppl 1):45–50
29. Weber M, Berry DJ, Harmsen WS (1998) Total hip arthroplasty after operative treatment of an acetabular fracture. J Bone Joint Surg Am 80(9):1295–1305