

#### Redaktion

M. Meurer, Dresden  
S. Ständer, Münster  
R.-M. Szeimies, Recklinghausen



#### Punkte sammeln auf...

### springermedizin.de/ eAkademie

#### Teilnahmemöglichkeiten

Diese Fortbildungseinheit steht Ihnen als e.CME und e.Tutorial in der Springer Medizin e.Akademie zur Verfügung.

- e.CME: kostenfreie Teilnahme im Rahmen des jeweiligen Zeitschriftenabonnements
- e.Tutorial: Teilnahme im Rahmen des e.Med-Abonnements

#### Zertifizierung

Diese Fortbildungseinheit ist mit 3 CME-Punkten zertifiziert von der Landesärztekammer Hessen und der Nordrheinischen Akademie für Ärztliche Fort- und Weiterbildung und damit auch für andere Ärztekammern anerkennungsfähig.

#### Hinweis für Leser aus Österreich

Gemäß dem Diplom-Fortbildungs-Programm (DFP) der Österreichischen Ärztekammer werden die in der eAkademie erworbenen CME-Punkte hierfür 1:1 als fachspezifische Fortbildung anerkannt.

#### Kontakt und weitere Informationen

Springer-Verlag GmbH  
Springer Medizin Kundenservice  
Tel. 0800 77 80 777  
E-Mail: kundenservice@springermedizin.de

# CME Zertifizierte Fortbildung

## E. Haneke<sup>1, 2, 3, 4</sup>

<sup>1</sup> Dermatologische Praxis Dermaticum, Freiburg

<sup>2</sup> Dermatologische Universitätsklinik, Inselspital, Bern

<sup>3</sup> Centro de Dermatología Epidermis, Instituto CUF, Porto

<sup>4</sup> Kliniek voor Huidziekten, Academisch Ziekenhuis, Gent

# Krankheiten der Nägel

## Zusammenfassung

Nagelveränderungen sind häufig, aber oft nicht einfach einzuordnen. Grundlegende Kenntnisse der Anatomie und Biologie des Nagels erleichtern ihre Zuordnung. Vielfach lassen sich daraus die Entstehung und Morphologie zwanglos ableiten. Die folgende kurze Übersicht gibt Hinweise zu den wichtigsten Infektionen, entzündlichen Nagelkrankheiten und Tumoren.

## Schlüsselwörter

Nagelveränderungen · Onychomykose · Nagelpsoriasis · Lichen planus unguium · Alopecia areata

Das Nagelorgan wird bereits in der 9. bis 10. Schwangerschaftswoche angelegt

Ohne die knöcherne Endphalanx kann kein Nagel angelegt werden

Das Differenzierungsprodukt des Nagelorgans ist die Nagelplatte

Die Nagelsubstanz ist biochemisch identisch mit der der Haare

Fingernägel wachsen etwa 3-mal schneller als Zehennägel

Die chemische Zusammensetzung des Nagelkeratins ist genetisch reguliert und nicht von der Ernährung abhängig

## Lernziele

### Nach Lektüre dieses Beitrags

- haben Sie grundlegende Kenntnisse von der Entwicklung und dem Aufbau des Nagelorgans,
- können Sie einige charakteristische Zeichen des Nagels erkennen,
- können Sie wichtige Nagelinfektionen und Nageltumoren erkennen und therapieren.

## Einleitung

Das Nagelorgan ist ein komplexes Gebilde, das bereits in der 9. bis 10. Schwangerschaftswoche angelegt wird. Es entsteht aus einer kleinen Zellverdichtung an der Spitze der Endphalanx von Fingern und Zehen, wandert dann nach dorsal, wo es eine Platte, das primordiale Nagelfeld, bildet. Allmählich konzentrieren sich am proximalen Rand Epithelzellen und dringen schräg nach unten und proximal in die Dermis vor, womit schon die spätere Form des Nagelorgans erkennbar wird. Mit der Keratinbildung der primären Matrix in der 12. bis 14. Woche ist bereits ein Nagel erkennbar. Dieser wächst allmählich vor und hat mit der 19. bis 20. Woche das definitive Aussehen erreicht. Die Nagelstammzellen wurden kürzlich an der Unterseite des proximalen Nagelwalls in der Tiefe der Nageltasche nachgewiesen [1].

Für die Nagelbildung sind zahlreiche Signalproteine erforderlich, die nicht nur für die Ausbildung [2] und korrekte Form, sondern auch die Wachstumsrichtung erforderlich sind. Ohne die knöcherne Endphalanx kann kein Nagel angelegt werden; das Fehlen der Endphalangen geht daher auch mit Anonychie einher [3].

Das Differenzierungsprodukt des Nagelorgans ist die Nagelplatte, landläufig als „der Nagel“ bezeichnet (■ **Infobox 1**). Er ist eine Keratinplatte mit parallelen Rändern, wobei die seitlichen gerade, die proximalen und distalen Ränder parallel der leicht erkennbaren Lunulagrenze verlaufen. Der Nagel weist eine Quer- und Längswölbung auf, die sowohl intra- als auch interindividuell sehr unterschiedlich sind. Das Längen-zu-Breiten-Verhältnis beträgt an den Fingern ca. 1,2 und an den Zehen etwa 1, wobei Daumen- und Großzehenägel jeweils deutlich breiter sind.

Die Nagelsubstanz ist biochemisch identisch mit der der Haare. Die Nägel unterscheiden sich jedoch deutlich von den Haaren in ihrer Biologie: Sie wachsen etwa 10-mal langsamer, kontinuierlich und nicht zyklisch, sind hormonunabhängig, haben keine spezielle, der Haarcuticula vergleichbare Struktur, und sie werden nicht grau – im Gegenteil, bei Dunkelhäutigen nimmt die Pigmentierung der Nägel im Laufe des Lebens sehr oft zu.

Fingernägel wachsen etwa 3-mal schneller als Zehennägel, am schnellsten wächst der Mittelfinger-nagel der dominanten Hand – ca. 0,07–0,15 mm am Tag, was in etwa 2,5–4 mm im Monat entspricht. Ein Fingernagel braucht etwa 6 Monate, ein Großzehenagel etwa 18 Monate, um einmal ganz herauszuwachsen. Die Nagelwachstumsgeschwindigkeit nimmt mit dem Alter kontinuierlich ab. Die Nägel wachsen im Sommer schneller als im Winter, auch große Höhe verlangsamt ihr Wachstum.

Die chemische Zusammensetzung des Nagelkeratins ist genetisch reguliert und nicht von der Ernährung abhängig. Obwohl der Mangel an verschiedenen Spurenelementen, Vitaminen, Proteinen und anderen essenziellen Substanzen zu Wachstumsstörung der Nägel und brüchigen, glanzlosen,

## Diseases of the nails

### Abstract

Nail alterations are frequently seen in daily practice, but they are often difficult to interpret. Basic knowledge of the anatomy and biology of the nail facilitates their diagnosis as this frequently allows their development and morphology to be explained. The following short review gives hints at the most important infections, inflammatory nail diseases and tumors.

### Keywords

Nail alterations · Onychomycosis · Nail psoriasis · Nail lichen planus · Alopecia areata

## Infobox 1

Das Nagelorgan besteht aus mindestens 4 Anteilen:

- Die Matrix ist für die Bildung der Nagelplatte verantwortlich. Sie liegt zum größten Teil unter dem proximalen Nagelwall, ist also normalerweise nicht sichtbar. Lediglich an Daumen, Zeige-, Mittelfinger und Großzehen ist die Lunula, die distale Matrix, sichtbar. Die Matrix dehnt sich beidseits lateral nach proximal aus und bildet hier die Matrixhörner. Sie sind besonders ausgeprägt an den Großzehen, was für die Chirurgie der eingewachsenen Nägel wichtig zu wissen ist.
- Das Nagelbett schließt sich distal der Matrix an. Es bildet keinen Nagel, sondern lediglich eine sehr dünne Hornschicht, die es dem Nagel erlaubt, trotz sehr fester Haftung über das Nagelbett zu gleiten. Das Hyponychium ist das distale Ende des Nagelbetts, wo sich der Nagel physiologischerweise vom Nagelbett ablöst.
- Der proximale und die beiden lateralen Nagelwälle fassen den Nagel an 3 Seiten ein und erlauben nur ein Vorwachsen des Nagels. Allerdings ist die Information der Wachstumsrichtung auch genetisch im Nagelorgan fixiert.
- Das Nagelorgan ist ein wichtiger Teil des außerordentlich vielfältigen Sinnesorgans Finger- bzw. Zehenspitze. Es bildet eine funktionelle Einheit mit der ganzen Endphalanx, den Ligamenten des Endgelenkes und den Streck- und Beugesehnen; deshalb wurde es auch kürzlich als muskuloskeletales Adnex bezeichnet [4].

sehr dünnen Nägeln führen kann, ist eine Therapie mit diesen Stoffen bei verschiedenen, insbesondere von Frauen beklagten Nagelveränderungen nicht erfolgreich, manchmal sogar kontraproduktiv. So ist von der Gabe hoher Vitamin-A-Dosen bei Nagelfragilität unbedingt abzuraten. Zu viel Zink kann einen funktionellen Kupfermangel hervorrufen. Inwieweit Biotin, oft als Haar- und Nagelvitamin apostrophiert, wirklich die Nägel verbessern kann, ist noch nicht hinreichend geklärt. Der exakte Tagesbedarf ist nicht bekannt und scheint wesentlich von der bakteriellen Dickdarmflora und der Ernährung abhängig zu sein.

Der Nagel hat verschiedene Funktionen wie den Schutz der Endphalanx, er dient der Erhöhung des Feingefühls und Tiefensinns der Fingerspitze, er ist ein enorm nützliches Instrument zur Verteidigung, zum Kratzen und zum Greifen.

## Neue Erkenntnisse aus der Genetik

Seit einiger Zeit werden auch angeborene Nagelkrankheiten molekularbiologisch untersucht, wodurch viele neue Erkenntnisse gewonnen wurden.

Das **Protein FZD6** scheint für die korrekte Nagelbildung von großer Bedeutung zu sein. Bei Mutation des entsprechenden Gens auf dem Chromosom 8q22.3 kommt es zur isolierten Nageldysplasie. Der rezessiven hereditären Leukonychie, auch als Porzellannagelkrankheit bezeichnet, zugrunde liegende Gendefekt wurde als Mutation im Gen für die Phospholipase-C-delta-1 (*PLCD1*) auf Chromosom 3p22.2 identifiziert [5]. Dasselbe Gen ist auch bei der autosomal-dominanten hereditären Leukonychie mutiert, aber offensichtlich ist es nicht dieselbe Stelle im Gen. Mutationen des Plakophilin-1-Gens führen zu Erosionen, Palmoplantarkeratosen, Blasen an belasteter Haut, schmerzhaften Fissuren und verschiedenen Defekten der Hautanhangsgebilde und Zähne; dieses Krankheitsbild wird als ektodermale Dysplasie mit Hautfragilität bezeichnet [6]. Der Pachonychia-congenita-Komplex wurde ebenfalls molekulargenetisch überarbeitet. Der Typ I Jadassohn-Lewandowsky wurde Mutationen der Gene für Keratin 6a und 16, der Typ II Jackson-Lawler für Keratin 6b und 17 zugeordnet. Daraus ergeben sich 4 wohl definierte Typen, zu denen noch ein Typ U – unklassifiziert bzw. molekularbiologisch noch nicht untersucht – hinzukommt [7, 8]. Die weiteren Subtypen III und IV werden nicht mehr anerkannt, weil sie lediglich klinische Varianten derselben Mutationen sind.

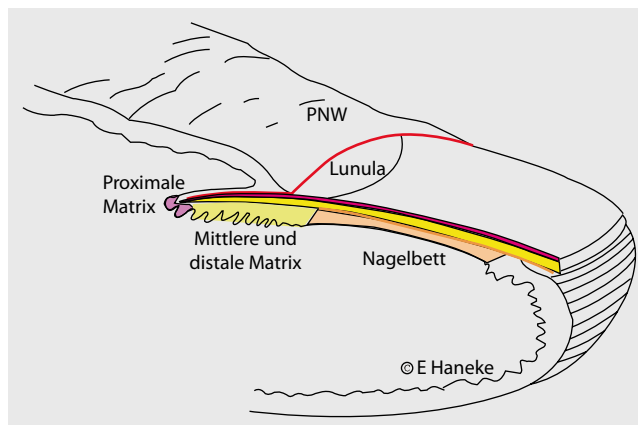
## Diagnostik von Nagelkrankheiten

Die Erkennung und Zuordnung von Nagelveränderungen machen vielen Ärzten und auch Dermatologen Schwierigkeiten. Es ist selbstverständlich, dass man sich immer Finger- und Zehennägel ansieht (■ **Abb. 1**), bei der Beurteilung des Nagels auch Haut und hautnahe Schleimhäute einbezieht, eine genaue dermatologische und Allgemeinanamnese erhebt, nach ähnlichen Veränderungen in der Familie und Umgebung fragt, sich nach Medikamenten, Beruf und Hobbys erkundigt.

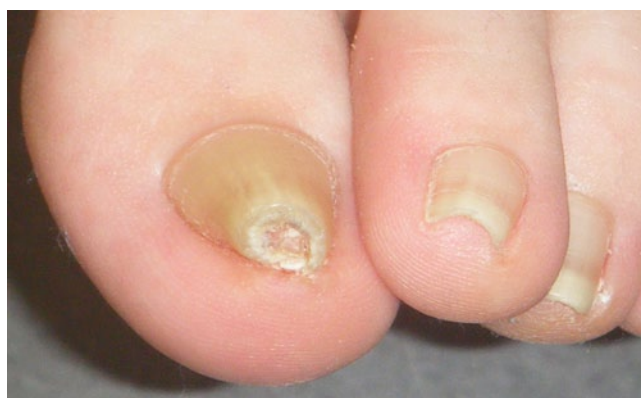Sehr viele Zehennagelveränderungen beruhen auf Zehen- und/oder Fußdeformationen. Eine Röntgenaufnahme kann sehr hilfreich sein, wenn sie von einem mit dem Problem vertrauten Arzt

**Inwieweit Biotin wirklich die Nägel verbessern kann, ist noch nicht hinreichend geklärt**

**Viele Zehennagelveränderungen beruhen auf Zehen- und/oder Fußdeformationen**



**Abb. 1** ◀ Lokalisation verschiedener Nagelveränderungen. (Zeichnung: E. Haneke, mit freundl. Genehmigung)



**Abb. 2** ◀ Röhrennägel

**Dystrophie eines oder weniger Nägel kann kein Zeichen einer allgemeinen Mangelerkrankung sein**

**Verschiedene Formen der Weißfärbung haben unterschiedliche Ätiologien**

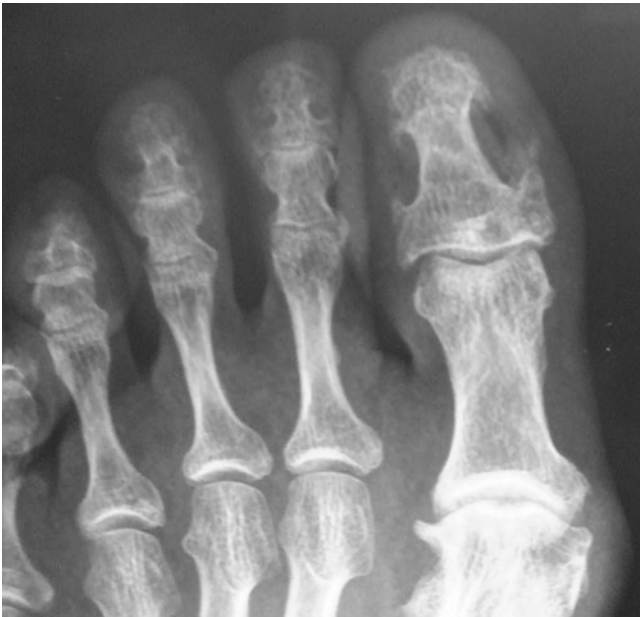
beurteilt wird. Leider bekommt man sehr häufig nur die Aussage, dass normale Skelettstrukturen vorlägen, was sehr oft nicht der Fall ist.

Veränderungen der Nageloberfläche kommen von der proximalen bzw. dorsalen Matrix, solche in der Nagelplatte von der mittleren bis distalen Matrix, rein subunguale vom Nagelbett. Onycholyse betrifft immer (auch) das Hyponychium.

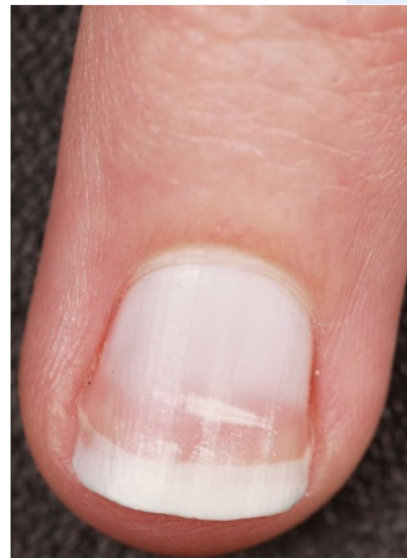Lang dauernder Wachstumsstillstand führt zu allmählichem Spontanverlust der Cuticula, Ablösung vom proximalen Nagelwall, Gelbfärbung des Nagels und schließlich Onycholyse bis zum Abfallen – alles typische Zeichen des Syndroms der gelben Nägel. Kurzfristige Verlangsamung des Wachstums ist nach einigen Wochen als Beau-Furche sichtbar, komplettes Sistieren des Wachstums äußert sich als Onychomadese. Hochfieberhafte Erkrankungen können zu Reil-Streifen führen, weiße transversale konvexe Bänder, die mit dem Nagel herauswachsen. Sehr häufig ist die Frage nach Mangelerscheinungen. Sie äußern sich zuerst an den wesentlich schneller wachsenden Haaren und betreffen erst dann alle Fingernägel, danach die Zehennägel. Dystrophie eines oder weniger Nägel kann kein Zeichen einer allgemeinen Mangelerkrankung sein.

Verstärkte transversale Wölbung der Nägel ist sehr häufig an den Großzehen, oft auch an einigen kleineren Zehen und wird als **Zangen- oder Röhrennägel** (▣ **Abb. 2, 3**), auch als „pincer nails“, bezeichnet. Verstärkte Querwölbung an den Fingern ist meist, aber nicht immer, mit einer Heberden-Arthrose vergesellschaftet. Übermäßige longitudinale Krümmung ist ein Zeichen einer Verkürzung der Endphalanx und weist darauf hin, dass dem distalen Nagelbett die knöcherne Unterlage fehlt. Sie ist charakteristisch für die Sklerodermie vom akralen Typ, wird aber auch bei distaler Knochenresorption bei Hyperparathyreoidismus und chronischer Hämodialyse beobachtet.

Verschiedene Formen der Weißfärbung haben auch unterschiedliche Ätiologien. Die häufigste, vorzugsweise bei Kindern und Jugendlichen beobachtete Form ist die Leuconychia punctata oder striata (▣ **Abb. 4**). Es wird angenommen, dass sie auf Minitraumen, im Allgemeinen aufgrund ungeschickter Maniküre, beruht. Diffuse Weißfärbungen sind entweder familiär oder erworben, meist im Rahmen einer chronischen Hepatopathie.



**Abb. 3** ▲ Röntgenbild der Großzehenendphalanx bei Röhrennagel. Man erkennt eine Achsenabweichung des Endgliedes sowie eine Verbreiterung der Basis durch einen nach distal hakenförmig ausgezogenen medialen und einen geringer ausgeprägten lateralen Osteophyten. Die Röntgenaufnahme war vom Radiologen als normal befundet worden



**Abb. 4** ▲ Diffuse Leukonychie plus kleine striäre Leukonychie in deren distalen Anteil

Gelbe Nägel treten zusammen mit chronischem Lymphödem und Erkrankungen der Atemwege, jedoch auch vielen anderen Krankheiten, als Yellow-Nail-Syndrom auf (■ **Abb. 5**; [9, 10, 11, 12]). Assoziationen wurden auch mit Hypothyreose und Magenkarzinom gesehen [13]. Es wird angenommen, dass anatomische oder funktionelle lymphatische oder mikrovaskuläre Störungen vorliegen, jedoch zeigen die zahlreichen verschiedenen Krankheitsassoziationen, dass bisher kein einheitliches Ursachenmuster erkannt wurde.

Grüne Nägel sind meist ein Zeichen einer *Pseudomonas-aeruginosa*-Besiedlung. Sie ist für den Patienten meist harmlos, kann aber bei Vorliegen eines Immundefektes eine tödliche Gefahr darstellen. Auch sollten diese Patienten nicht im Lebensmittelsektor arbeiten.

**Graue bis schwärzliche Verfärbungen** beruhen oft auf bakterieller Besiedlung mit Enterobakterien, die durch ihre Schwefelwasserstoffproduktion zur Ablagerung von dunklen Metallsulfiden führen. **Braune Nagelverfärbung** kann exogen oder endogen sein. Exogene braune bis schwarze Farbe beruht auf Schmutz, Rauchen, Braunstein durch Kaliumpermanganatbäder und viele andere Stoffe. Distal breitere braune Streife sind oft durch melaninproduzierende Pilze bedingt, am häufigsten *Trichophyton rubrum var nigricans* oder verschiedene Schimmelpilze (■ **Abb. 6**). Ihr Melanin ist löslich und im Gegensatz zum menschlichen nicht granulär. Meist gelingt der Pilznachweis histologisch mit der PAS-Färbung [14].

**Rotfärbung** wird als Erythronychie bezeichnet. Sie kann diffus oder streifig sein, die Matrix oder auch das Nagelbett betreffen. Eine rote Matrix ist oft Zeichen einer akuten Entzündung, z. B. bei Lupus erythematodes, Erythema exsudativum multiforme, Psoriasis oder Alopecia areata. Einem roten Längsstreifen kann ein Onychopapillom (■ **Abb. 7**), aber auch ein Morbus Bowen zugrunde liegen. Die Nägel sind oft zyanotisch bei schwerem Cor pulmonale und angeborenen Vitien. Beide sind dann auch sehr häufig mit Trommelschlegelfingern assoziiert, die allerdings auch ohne Zyanose und bei vielen anderen Krankheiten zu beobachten sind [15]. Livide Zehenspitzen sind manchmal ein Zeichen eines Chilblain-Lupus (■ **Abb. 8**).

**Gelbe Nägel treten zusammen mit verschiedenen Krankheiten als Yellow-Nail-Syndrom auf**

**Grüne Nägel sind meist ein Zeichen einer Pseudomonas-aeruginosa-Besiedlung**

**Einem roten Längsstreifen kann ein Onychopapillom, aber auch ein Morbus Bowen zugrunde liegen**



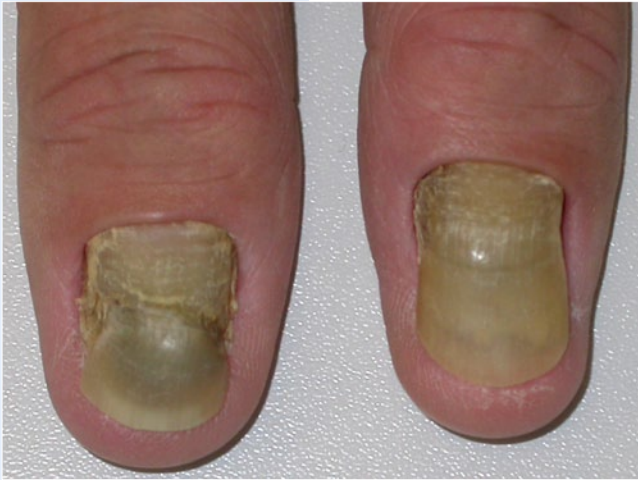

Abb. 5 ▲ Syndrom der gelben Nägel („yellow nail syndrome“)

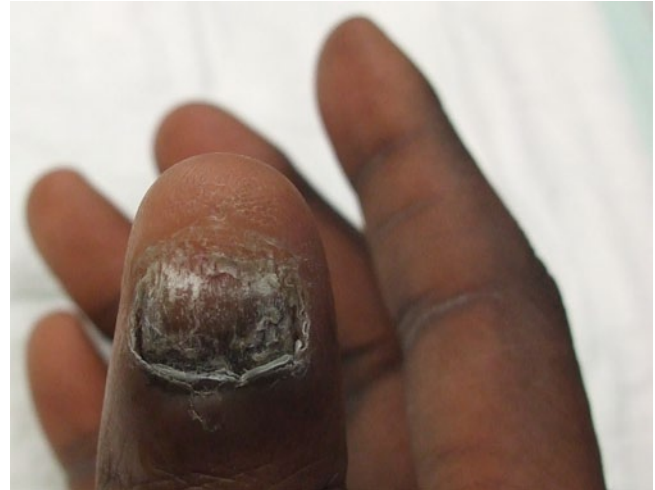

Abb. 6 ▲ Onychomykose durch *Trichophyton rubrum* bei einem 40-jährigen Schwarzafrikaner. Die Zuweisung war unter dem Verdacht eines ungualel Melanoms erfolgt

Onychomykosen sind die häufigsten Infektionen und auch die insgesamt häufigsten Nagelerkrankungen

Das Nagelbett ist der eigentliche Infektionsort

Die proximale subunguale Onychomykose findet sich besonders bei Immunsupprimierten

## Häufige Nagelinfektionen

Onychomykosen sind die häufigsten Infektionen und auch die insgesamt häufigsten Nagelerkrankungen. Sie werden nach Erreger in Dermatophyten-, Hefe- oder Schimmelpilzinfektionen, nach der Bestandsdauer in akute, subchronische und chronische Formen oder nach der Art des Nagelorganbefalls in distal laterale subunguale, weiße superfizielle vom oberflächlichen oder tiefen Typ, proximale subunguale, Endonyx- und totale dystrophische Onychomykosen eingeteilt. Infektionen mit *Trichophyton rubrum* und *T. mentagrophytes* machen 80–90% aller Infektionen in Mitteleuropa aus. Alle anderen Dermatophyten sind sehr selten. Sowohl *Candida albicans* als auch Non-*albicans*-Hefen werden bevorzugt an den Fingern beobachtet. In den letzten Jahren werden Schimmelpilze immer öfter nachgewiesen. Neben Direktpräparat, Kultur und Histologie gibt es neue Nachweisverfahren wie die konfokale Laserscanmikroskopie, die allerdings sehr schwer zu beurteilen ist, die matrixunterstützte Laserdesorption/Ionisation-Time-of-flight-Massenspektrometrie (MALDI-TOF-MS) und besonders die Polymerasekettenreaktion (PCR). Die beiden letzteren Methoden erlauben eine rasche Pilzidentifikation [16, 17], während der histologische Nachweis doppelt so sensitiv ist wie die Kultur, wesentlich schneller ist, im Allgemeinen vorhandene Einrichtungen benutzt und eine Pilzinvansion von einer Kontamination unterscheiden kann [18, 19].

Die klinische Diagnose der distalen subungualen Onychomykose ist meist eindeutig. Es finden sich eine subunguale Hyperkeratose, Onycholyse, Gelbfärbung und allmählich auch Nageldystrophie. Erst bei sehr langer Bestandsdauer werden die Nägel brüchig und gehen teilweise verloren. Das Nagelbett ist der eigentliche Infektionsort, und in der subungualen Keratose, nicht in der Nagelplatte, finden sich die meisten Pilze. Besonders an den Großzehen besteht nicht selten ein gelber keilförmiger Streifen, der auch als Dermatophytom bezeichnet wird und enorme Massen sehr dickwandiger und daher schwer therapierbarer Pilze enthält. Die weiße superfizielle Onychomykose ist im gemäßigten Klima nur an den Zehennägeln zu beobachten und wird meist durch *T. mentagrophytes* hervorgerufen, in warmem Klima auch durch verschiedene Schimmelpilzarten. Klinisch finden sich kreideweisse, stumpfe, weiche Areale auf dem Nagel. Zieht sich ein solcher Herd unter den proximalen Nagelwall, können die Pilze tiefer eindringen und die Nagelplatte fast ganz durchsetzen [20]. Bei HIV-Patienten wird eine andere Form beobachtet, die an den Fingern auftritt und durch eine eher wolkige Weißfärbung bei meist erhaltenem Oberflächenglanz gekennzeichnet ist. Ursache ist im allgemeinen *T. rubrum*. Die proximale subunguale Onychomykose findet sich besonders bei Immunsupprimierten. Die Infektion dringt entlang der Ventralseite des dorsalen Nagelwalls zur Matrix vor und dann in den Nagel ein. Der Verlauf ist oft überraschend schnell. Infolge der Durchsetzung des Nagels mit Pilzfäden verliert der Nagel seine Transparenz und wird weiß. Die Endonyx-Onychomykose ist im Allgemeinen durch *T. soudanense* oder *T. violaceum* bedingt. Die Pilze sind nur in der mittleren Nagelplattenschicht vorhanden, wodurch der Nagel weißlich-grau und intransparent wird.

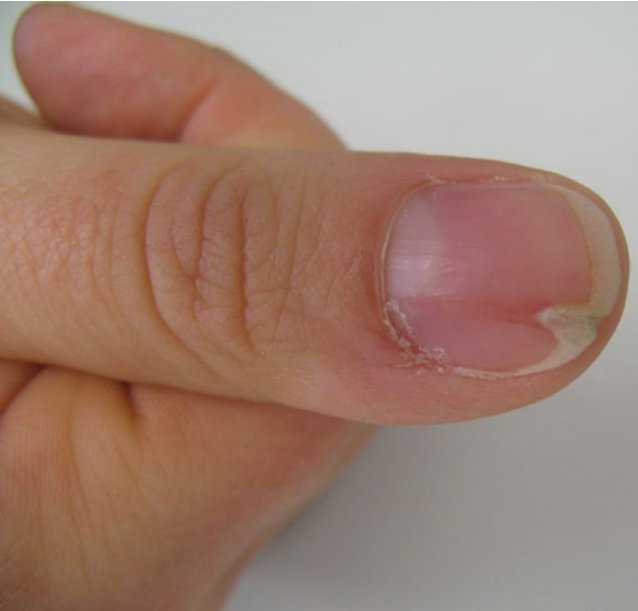

Abb. 7 ▲ Longitudinale Erythronychie bei Onychopapillom

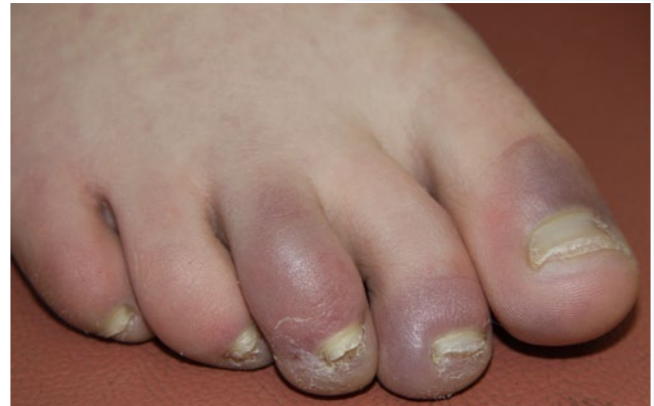

Abb. 8 ▲ Zyanotische Zehennagelwälle bei Chilblain-Lupus

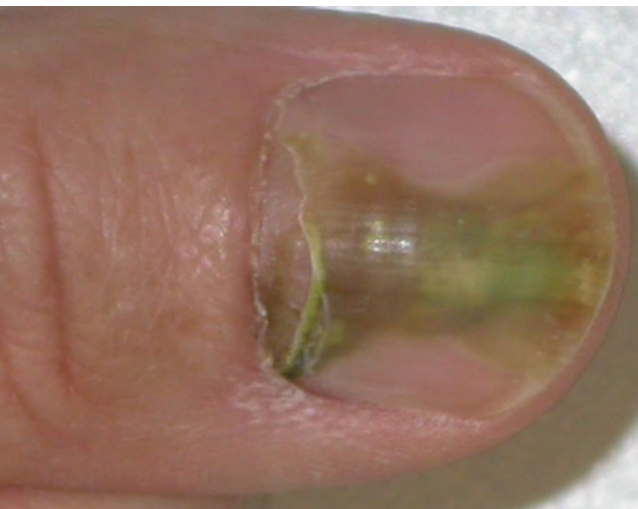

Abb. 9 ◀ Subungualer Abszess durch *Pseudomonas aeruginosa*

Alle diese Formen können sekundär zur totalen dystrophischen Onychomykose führen, die aber auch primär bei der chronischen mukokutanen Candidose auftritt [21, 22]. Bei dieser Form ist keine regelrechte Nagelplatte mehr erkennbar. Nagelbett und Matrix werden papillomatös und produzieren nur noch keratotischen Detritus.

Vor der Behandlung sollte die Onychomykose zweifelsfrei nachgewiesen worden sein. Die Therapie richtet sich nach der Schwere und dem Befallsmuster [23]. Die weiße superfizielle, die Endonyx- und die distale subunguale Onychomykose mit Befall von bis zu 50% des sichtbaren Nagels, jedoch ohne dass die Matrix erreicht wird, sind Indikationen für die topische Behandlung mit antimykotischen Lacken, deren Wirkstoffkonzentration sich beim Trocknen enorm erhöht. Amorolfinlacke werden nach initialer Aufsättigung nur 1-mal wöchentlich, Ciclopiroxlacke täglich aufgetragen, wobei die Lackbasis unterschiedliche Behandlungsweisen erfordert. Nagelbefall von über 50% und wenn die Matrix erreicht ist, proximale subunguale und totale dystrophische Onychomykosen sind eine Indikation für die systemische Therapie. Terbinafin, Itraconazol und Fluconazol werden heute empfohlen mit jeweils sehr unterschiedlichen Dosierungsschemata. Die Heilungsraten liegen bei 40–75% in Abhängigkeit von Medikament, Erkrankungsdauer, -schwere, -lokalisation, peripherer Durchblutung und vielen anderen Faktoren. Wegen der trotz hervorragender minimaler Hemmkonzentrationen doch oft enttäuschenden klinischen Wirksamkeit wird vielfach eine **Kombinationsthe-**

**Vor der Behandlung sollte die Onychomykose zweifelsfrei nachgewiesen worden sein**

**Nagelbefall von über 50%, proximale subunguale und totale dystrophische Onychomykosen sind eine Indikation für die systemische Therapie**

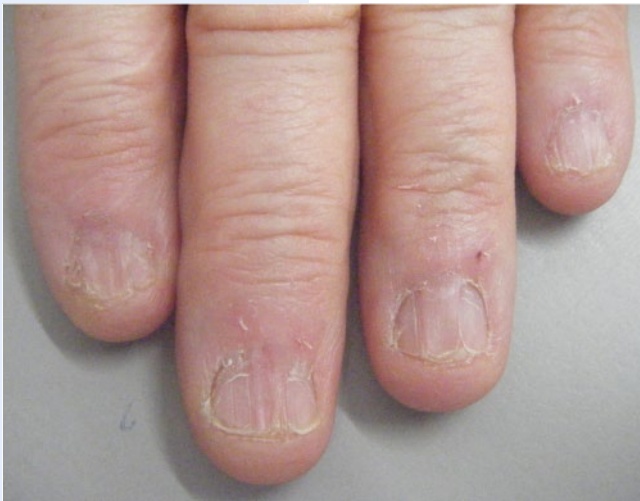

Abb. 10 ▲ Lichen planus der Nägel

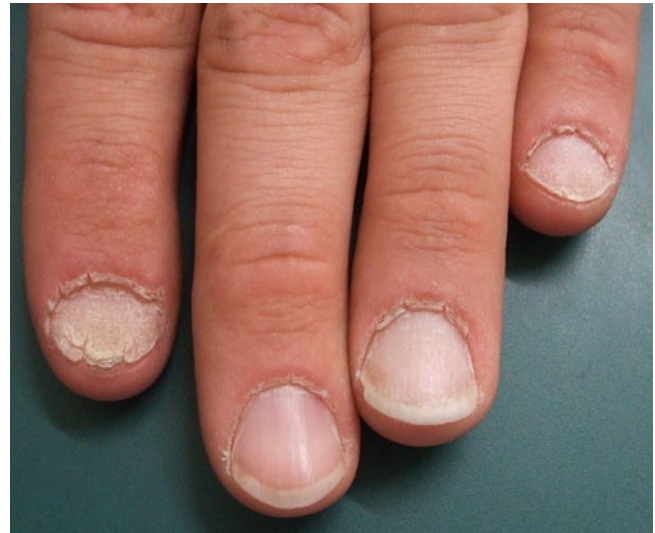

Abb. 11 ▲ Alopecia areata der Nägel

Der Umlauf oder Bulla repens ist meist durch Staphylokokken bedingt

Die Psoriasis ist die Dermatose mit der häufigsten Nagelbeteiligung

**rapie** empfohlen. Dazu gehören die atraumatische Entfernung von so viel infiziertem subungualem und Nagelmaterial wie möglich z. B. mithilfe von 40% Harnstoffpaste, 35% Kalium-iodatum-Salbe, Abfräsen oder ablativem Laser oder/und die gleichzeitige Anwendung eines Lackes. Onycholytische und sehr dicke Nägel müssen entfernt werden. Dadurch kann die Versagerrate etwa halbiert werden [24]. Die Heilungsraten sind umgekehrt proportional zur Dicke der subungualen Keratose [25].

Über die Behandlung mit nichtablativen Lasern wird zurzeit noch kontrovers diskutiert.

Ein großes Problem stellen die Rezidive dar. Offensichtlich besteht eine autosomal-dominante Empfänglichkeit für Nagelpilzinfektionen, die sich sehr häufig in der Familie nachweisen lässt [26]. Eine **lebenslange Reinfektionsprophylaxe** ist daher erforderlich.

### Bakterielle und virale Infektionen

Im Gegensatz zu Onychomykosen sind alle anderen Infektionen am Nagel eher selten. Der Umlauf oder Bulla repens ist meist durch Staphylokokken bedingt. Er muss vom parungualen Herpes simplex abgegrenzt werden. Dieser zeichnet sich durch Beginn mit klaren Bläschen aus, die schnell konfluieren und sich eintrüben können. Eine früh auftretende Lymphangitis und deutliche Schmerzhaftigkeit sind charakteristisch. Häufigste Fehldiagnose ist das Panaritium, was oft zu überflüssigen Eingriffen, Ruhigstellung und Antibiotikagaben führt. Wie auch an anderen Stellen ist der digitale Herpes simplex sehr rezidivfreudig. Zahnärzte können sich im Rahmen der Zahnbehandlung bei Patienten mit Herpes simplex labialis anstecken.

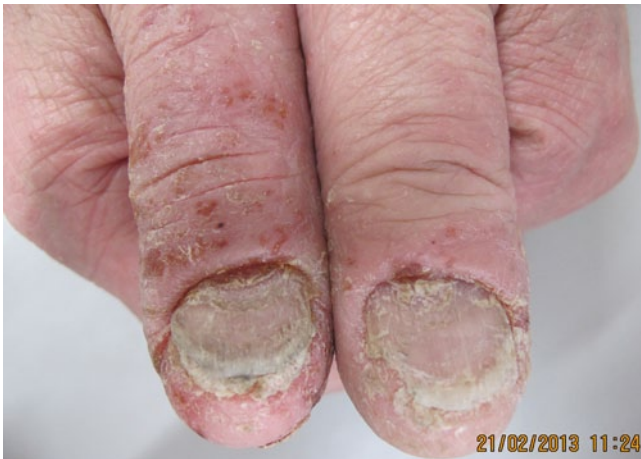*Pseudomonas aeruginosa* verursacht nicht nur grüne Nägel durch Besiedlung der Nageloberfläche und/oder -unterseite, sondern kann selten auch zu einem subungualen Abszess führen (■ Abb. 9).

Bei der **Scabies crustosa** sind häufig auch die Nägel befallen, was eine Nagelbettpsoriasis oder eine Acrokeratosis paraneoplastica imitieren kann. Die Nägel sind undurchsichtig, es finden sich eine subunguale Hyperkeratose und eine periunguale keratotische Schuppung. Überall finden sich Myriaden von Milben. Von unzureichend behandelten Nägeln ausgehend, kommt es häufig zum Rezidiv und zur Infektion anderer Personen, besonders in Altersheimen und auf Pflegestationen.

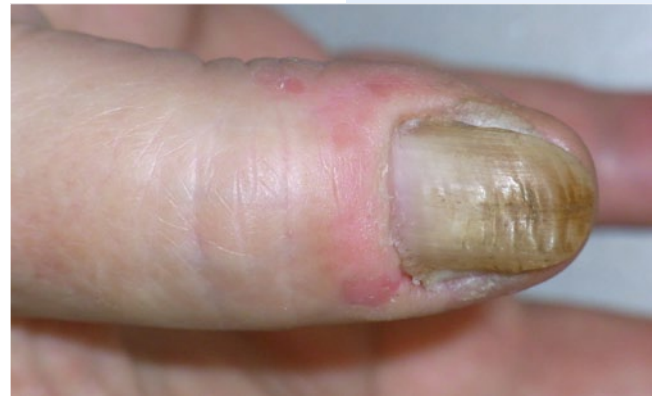### Entzündliche Nagelkrankheiten

Die Psoriasis ist die Dermatose mit der häufigsten Nagelbeteiligung. Etwa 50% der Psoriatiker haben Nagelveränderungen, und das lebenslange Risiko beträgt bis zu 90%. Grübchen, Tüpfel und Onycholyse sind am häufigsten. Matrixbeteiligung äußert sich als Grübchen, rote Lunula, Leukonychie und Nagelzerstörung, Nagelbettbeteiligung als Ölfleck, Onycholyse und subunguale Hyperkeratose, seltener als Splitterblutungen. Die Nägel sind besonders häufig und schwer bei der **Psoriasis arthropathica** befallen, oft mit Psoriasisherden am proximalen Nagelwall und psoriatischer Paronychie. Eine





**Abb. 12** ▲ Vorwiegend palmares Ekzem mit Nagelbeteiligung



**Abb. 13** ▲ Chronisches Ekzem der Paronychia mit unregelmäßiger Oberfläche des Nagels

Sonderform ist die psoriatische Pachydermoperiostose [27]. Bei der Acrodermatitis continua suppurativa Hallopeau bilden sich Pusteln unter und um den Nagel, der allmählich verschwindet, und die Finger- oder Zehenspitze verkürzt und verjüngt sich. Nagelbefall wird auch gelegentlich bei der Psoriasis pustulosa generalisata und der palmoplantaren pustulösen Psoriasis in Form gelblicher Eiterseen unter dem Nagel beobachtet [28]. Für die Diagnose einer Nagelpsoriasis reichen 10 Grübchen oder Tüpfel pro Nagel oder insgesamt mehr als 60 an allen Nägeln aus. Die psoriatische Onycholyse unterscheidet sich von der mykotischen dadurch, dass sie einen rötlichen braunen Randsaum aufweist, der dem proximal angrenzenden Ölfleck entspricht. Allerdings verschwindet er im Rückbildungsstadium. Neben den Onychomykosen, traumatischen und durchblutungsbedingten Nageldystrophien sowie Onycholysis semilunaris durch übereifrige Maniküre kommen differenzialdiagnostisch besonders Lichen planus unguium, Alopecia areata und Nagelektzem in Betracht. Histologisch lässt sich eine isolierte Nagelpsoriasis meist sicher diagnostizieren. Während die Diagnose wenig Probleme bereitet, ist die Therapie nicht selten schwierig. Bei ausgedehnter Psoriasis der Haut wird man systemisch behandeln und damit auch die Nagelveränderungen bessern. Heikel ist eher die Frage, ob man bei isolierter Nagelpsoriasis mit systemischen Antipsoriatika behandeln soll. Zunächst ist ein Versuch mit topischen Mitteln indiziert, in erster Linie hochpotenten Steroiden mit oder ohne Kombination mit Calcipotriol. Wenn sie wirksam sein sollen, muss man die Anwendungsfrequenz deutlich erhöhen, wobei das Risiko einer Steroidatrophie eher gering ist. Eine Alternative ist die Injektion einer Steroidkristallsuspension in den proximalen Nagelwall, um Matrixherde zu erreichen. Auch die Behandlung mit dem gepulsten Farbstofflaser hat sich als sehr wirksam erwiesen [29]. Bei pustulöser Psoriasis sind Retinoide oft wirksam.

Etwa 10–20% der Patienten mit Lichen ruber planus weisen eine Nagelbeteiligung auf, bei weniger als 5% bestehen ausschließlich Nagelveränderungen. Je nach bevorzugtem Befall innerhalb des Nagelorgans sieht man unterschiedliche Veränderungen. Am häufigsten ist eine raue glanzlose Nageloberfläche mit feiner Längsstreifung, die durch Befall der proximalen Matrix entsteht. Subunguale Hyperkeratosen sind typisch für den Lichen planus des Nagelbetts. Narbiges Pterygium, Ulzeration und kompletter Nagelverlust kommen vor (■ **Abb. 10**). Wenn die Diagnose klinisch nicht eindeutig ist, hilft eine Nagelbiopsie mit histologischer Untersuchung. Auch hier ist das größere Problem die Behandlung. Hochpotente Lokalsteroidoide, evtl. plus Calcipotriol, sollten zunächst versucht werden. In zweiter Linie kommen Steroidinjektionen in Betracht, entweder matrixnah in den proximalen Nagelwall oder intramuskulär in einer Dosis von ca. 40 mg alle 4 bis 6 Wochen. Die Erfolgschancen liegen bei 60–70% [30, 31].

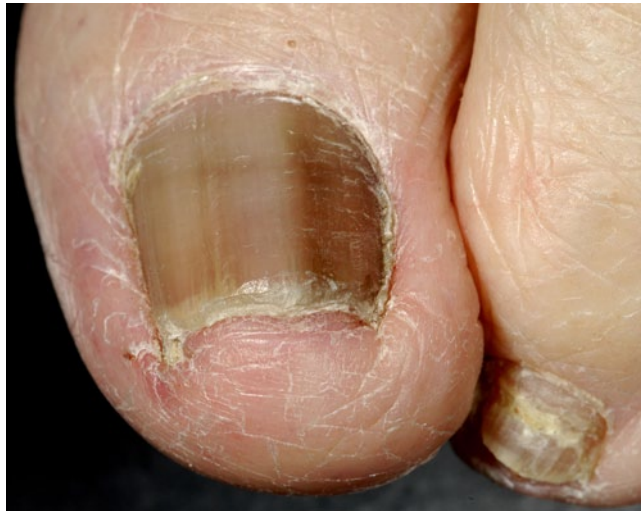Die Alopecia areata weist umso häufiger Nagelveränderungen auf, je ausgedehnter sie ist; das trifft insbesondere auch für Kinder zu. Charakteristisch ist eine fein gepunzte Oberfläche durch unendlich viele kleine Einsenkungen, die oft, aber nicht immer zum Verlust des Nagelglanzes führen. Manchmal findet sich eine rote Lunula. Die Cuticula kann verdickt und wie aufgerissen erscheinen (■ **Abb. 11**). Beim wegweisenden Haarverlust ist die Diagnose evident, jedoch gibt es offensichtlich auch einen isolierten Nagelbefall. Histologisch findet sich lediglich eine spongiotische Dermatitis wie

Die psoriatische Onycholyse weist einen rötlichen braunen Randsaum auf

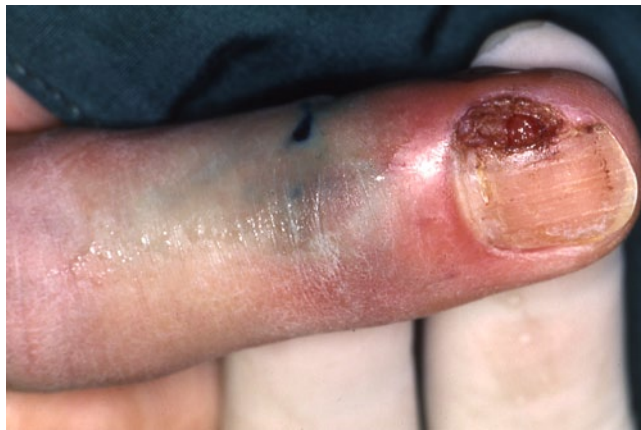Histologisch lässt sich eine isolierte Nagelpsoriasis meist sicher diagnostizieren

Etwa 10–20% der Patienten mit Lichen ruber planus weisen eine Nagelbeteiligung auf

Die Alopecia areata weist umso häufiger Nagelveränderungen auf, je ausgedehnter sie ist



**Abb. 14** ◀ Fast komplette Melanonychie, die sich bei einem 88-jährigen Patienten in den letzten Jahren allmählich entwickelt hat. Sie muss als maligne angesehen werden



**Abb. 15** ◀ Amelanotisches, jahrelang als eingewachsener Nagel fehl-diagnostiziertes amelanotisches Melanom

#### Ekzeme finden sich auch am Nagel

bei einem Ekzem. Die mit Trachyonychie einhergehende 20-Nägel-Dystrophie ist in einigen Fällen möglicherweise eine isolierte Alopecia areata der Nägel. Die Therapie ist in etwa der bei Lichen planus der Nägel vergleichbar [32].

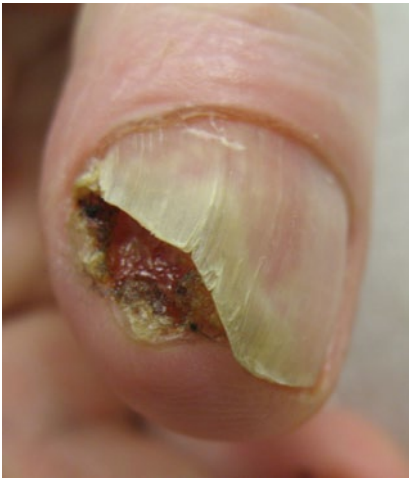Verschiedene Ekzeme finden sich auch am Nagel. Allergisches Kontaktekzem (■ **Abb. 12**), toxische Kontaktdermatitis und atopisches Ekzem können den Nagel betreffen. Das klinische Bild ist außerordentlich variabel. Wenn die Nagelwälle mit betroffen sind, ist die Nageloberfläche oft unregelmäßig wellig und kann Defekte aufweisen (■ **Abb. 13**). Beim Kontaktekzem durch z. B. Kunstnägel entwickelt sich eine subunguale, mit Serum durchtränkte Hyperkeratose, die den Nagel abhebt und oft schmerzhaft ist. Trotz Entfernung der Acrylatnägel dauert es oft Wochen bis Monate, bis sich die Beschwerden zurückbilden. Beim atopischen Ekzem sieht man gelegentlich eine Trachyonychie; besonders typisch sind aber die Glanznägel, die durch Scheuern mit den Fingerrücken an juckender Haut entstehen.

#### Tumoren

Wenn auch Tumoren des Nagelorgans insgesamt selten sind, sieht man einmal von den gewöhnlichen Viruswarzen ab, ist ihre Vielfalt jedoch enorm. Deshalb sollen hier nur die 2 häufigsten malignen Tumoren kurz besprochen werden.

Das unguale Melanom macht etwa 1,5–2,5% aller Melanome bei hellhäutigen Kaukasiern aus. Bezogen auf die Gesamtfläche aller Nägel, die unter 0,1% liegt, stellen die Nägel somit eine eigentlich häufige Lokalisation dar. Etwa zwei Drittel bis drei Viertel aller Nagelmelanome gehen von der Matrix aus und sind pigmentiert (■ **Abb. 14**), der Rest kommt vom Nagelbett und ist meist amelanotisch ([33]; ■ **Abb. 15**). Nur Melanozyten, die in der Matrix lokalisiert sind, können einen braun-

Das unguale Melanom macht etwa 1,5–2,5% aller Melanome bei hellhäutigen Kaukasiern aus



**Abb. 16** ▲ Subunguales Plattenepithelkarzinom

nen Längsstreifen hervorrufen, solche im Nagelbett können kein Pigment an den wachsenden Nagel abgeben. Melanome des Hyponychium sind sehr selten. Ausdehnung der Pigmentierung auf die umgebende Haut wird als Hutchinson-Zeichen bezeichnet und ist praktisch immer ein Melanoma in situ. Molekulargenetische Untersuchungen haben gezeigt, dass veränderte Melanozyten bis zu 9 mm von der sichtbaren Pigmentierung nachweisbar sein können. Allerdings ist deren Bedeutung noch nicht eindeutig geklärt, und vor allen Dingen sind sie immer intraepidermal lokalisiert [34]. Klinische Warnzeichen für ein Nagelmelanom sind Auftreten eines Pigmentstreifens im Erwachsenenalter, Breite über 5 mm, unregelmäßige Pigmentierung innerhalb des Streifens und besonders auch Nageldystrophie im Zusammenhang mit der melaninbedingten Pigmentierung. Nach proximal hin sichtbare Verbreiterung des Streifens spricht für ein relativ schnelles Wachstum. Blutung

ist immer ein Zeichen für einen fortgeschrittenen Tumor. Ein scheinbar eingewachsener Nagel bei einem Patienten über 40 bis 50 Jahre sowie eine nässende Onycholyse müssen immer auch an ein Nagelmelanom denken lassen.

In der Therapie der unguale Melanome hat sich viel geändert. Während früher fast reflexartig die Amputation gefordert wurde, hat sich inzwischen herausgestellt, dass die weite lokale Exzision des gesamten Nagelapparates unter Erhaltung der Endphalanx [35, 36] bei In-situ- und frühen Melanomen nicht nur eine bessere Lebensqualität, sondern auch längere Überlebenszeiten garantiert [37].

**Morbus Bowen** und subunguales Plattenepithelkarzinom sind möglicherweise ebenso häufig wie das unguale Melanom, haben aber erst in den letzten Jahren vermehrt Aufmerksamkeit in Publikationen gefunden [38], insbesondere seit der Möglichkeit der Bestimmung von Hochrisiko-Papillomviren.

Verrukös anmutende Veränderungen der Nagelwälle, des Nagelbetts und der Matrix bei Erwachsenen sollten immer histologisch abgeklärt werden, weil so ein Morbus Bowen beginnen und sich vergrößern kann. Typisch ist der flächenhafte, samtartige bis warzige Aspekt, der in eine unauffällige Rötung übergehen kann. Wenn die Matrix befallen ist, können sich weiße und/oder rote Streifen im Nagel entwickeln. Nach meist jahrelangem Verlauf ist der Übergang in ein invasives Karzinom möglich. Auch primär invasive Plattenepithelkarzinome (■ **Abb. 16**) kommen subungual vor. Charakteristisch ist eine Onycholyse, oft mit Nässen. Allmählich wird der Nagel durch den knotigen Tumor abgehoben. Knocheninvasion ist selten, kommt aber vor [39]. Metastasen sind eher eine Ausnahme. Die Therapie der Wahl ist die mikroskopisch kontrollierte Chirurgie, die fast immer eine Amputation des Endgliedes vermeiden kann.

### Fazit für die Praxis

- Der Nagel ist eine komplexe Struktur mit einerseits recht begrenzten Ausdrucksformen, andererseits aber doch einer enormen morphologischen Vielfalt. Sie immer richtig zu deuten kann sehr schwierig sein.
- Oft hilft dabei das Verständnis des Wachstumsmusters, die Untersuchung der übrigen Haut und Hautanhangsgebilde und natürlich die Kenntnis der häufigsten Nagelveränderungen.
- Veränderungen der proximalen Matrix machen sich als Oberflächenveränderungen bemerkbar, solche der mittleren Matrix beeinflussen die Nagelplatte als solche, Nagelbettveränderungen scheinen durch den Nagel hindurch. Braune Längsstreifen kommen von der Matrix, während Pigmentierung des Nagelbetts nur als dunkler Fleck sichtbar wird.
- Verlangsamung des Nagelwachstums ist charakteristisch für das Syndrom der gelben Nägel und tritt schon vor der Nagelverfärbung auf.
- Diffuse Leukonychie ist oft angeboren oder Zeichen einer Hepatopathie.
- Alle verschiedenen Formen mykotischer Nagelinfektionen können in einer totalen dystrophischen Onychomykose enden.

**Blutung ist immer ein Zeichen für einen fortgeschrittenen Tumor**

**Verrukös anmutende Veränderungen der Nagelwälle, des Nagelbetts und der Matrix bei Erwachsenen sollten immer histologisch abgeklärt werden**

- Die häufigsten Nagelzeichen einer Psoriasis sind Grübchen und Tüpfel, Onycholyse und Ölflecken.
- Die häufigsten malignen Tumoren des Nagelorgans sind Melanom und Plattenepithelkarzinom.

### Korrespondenzadresse

**Prof. Dr. E. Haneke**  
Dermatologische Praxis Dermaticum  
Schlippehof 5, 79110 Freiburg  
haneke@gmx.net

**Interessenkonflikt.** Der korrespondierende Autor weist auf folgende Beziehungen hin: Der Autor ist wissenschaftlicher Berater der Firmen Galderma und Pierre Fabre. Er hat keine Geschäftskontakte mit Firmen, deren Produkte hier genannt werden.

### Literatur

1. Sellheyer K, Nelson P (2012) The ventral proximal nail fold: stem cell niche of the nail and equivalent to the follicular bulge – a study on developing human skin. *J Cutan Pathol* 39:835–843
2. Theuns-Valks SD, Vergunst CE (2011) Een neonaat zonder nagels. *Ned Tijdschr Geneesk* 155:A2747
3. Rambaud J, Marey I, Dupont C et al (2012) Nail and phalangeal agenesis in a patient with 4pter and 9pter duplication. *Am J Med Genet A* 158A:2277–2282
4. McGonagle D, Tan AL, Benjamin M (2009) The nail as a musculoskeletal appendage – implications for an improved understanding of the link between psoriasis and arthritis. *Dermatology* 218:97–102
5. Mir H, Khan S, Arif MS et al (2012) Mutations in the gene phospholipase C, delta-1 (PLCD1) underlying hereditary leukonychia. *Eur J Dermatol* [Epub ahead of print]
6. Boyce AE, McGrath JA, Techanukul T et al (2012) Ectodermal dysplasia-skin fragility syndrome due to a new homozygous internal deletion mutation in the PKP1 gene. *Australas J Dermatol* 53:61–65
7. Smith F (2003) The molecular genetics of keratin disorders. *Am J Clin Dermatol* 4:347–364
8. Lessard JC, Coulombe PA (2012) Keratin 16-null mice develop palmo-plantar keratoderma, a hallmark feature of pachyonychia congenita and related disorders. *J Invest Dermatol* 132:1384–1391
9. Dhillon SS (2012) Yellow nail syndrome. *Am J Respir Crit Care Med* 186:e10
10. Tidder J, Pang CL (2012) A staged management of prolonged chylothorax in a patient with yellow nail syndrome. *BMJ Case Rep*. pii: bcr2012006469. doi:10.1136/bcr-2012-006469
11. Lethuelle J, Deslée G, Guy T et al (2012) Le syndrome des ongles jaunes: presentation de cinq cas. *Rev Mal Respir* 29:419–425
12. Modrzewska K, Fijolek J, Ptak J, Wittr E (2012) Yellow nail syndrome in a patient with membranous glomerulonephritis. *Pneumonol Alergol Pol* 80:158–162
13. Taki H, Tobe K (2012) Yellow nail syndrome associated with rheumatoid arthritis, thiol-compound therapy and early gastric cancer. *BMJ Case Rep*. pii: bcr1120115183. doi:10.1136/bcr.11.2011.5183
14. Haneke E (1991) Fungal infections of the nail. *Semin Dermatol* 10:41–53
15. Haneke E (1987) Nagelveränderungen bei Erkrankungen des Endokriniums. *Therapiewoche* 37:4379–4382
16. Alshawa K, Beretti JL, Lacroix C et al (2012) Successful identification of clinical dermatophyte and Neoscytalidium species by matrix-assisted laser desorption ionization-time of flight mass spectrometry. *J Clin Microbiol* 50:2277–2281
17. Luk NM, Hui M, Cheng TS et al (2012) Evaluation of PCR for the diagnosis of dermatophytes in nail specimens from patients with suspected onychomycosis. *Clin Exp Dermatol* 37:230–234
18. Haneke E (1985) Nail biopsies in onychomycosis. *Mykosen* 28:473–480
19. Lawry M, Haneke E, Storbeck K et al (2000) Methods for diagnosing onychomycosis: a comparative study and review of the literature. *Arch Dermatol* 136:1112–1126
20. Baran R, Hay RJ, Tosti A, Haneke E (1998) A new classification of onychomycosis. *Br J Dermatol* 139:567–571
21. Haneke E, Djawari D (1982) Hyperimmunglobulin E-Syndrom: Atopisches Ekzem, Eosinophilie, Chemotaxisdefekt, Infektanfälligkeit und chronische mucocutane Candidose. *Akt Dermatol* 8:34–39
22. Puel A, Cypowyj S, Maródi L et al (2012) Inborn errors of human IL-17 immunity underlie chronic mucocutaneous candidiasis. *Curr Opin Allergy Clin Immunol* 12:616–622
23. Abeck D, Haneke E, Nolting S et al (2000) Onychomycose. *Dtsch Arztebl* 97:A1984–A1986
24. Baran R, Feuilhade M, Combernale P et al (2000) A randomized trial of amorolfine 5% solution nail lacquer combined with oral terbinafine compared with terbinafine alone in the treatment of dermatophytic toenail onychomycoses affecting the matrix region. *Br J Dermatol* 142:1177–1183
25. Scher RK, Tavakkol A, Sigurgeirsson B et al (2007) Onychomycosis: diagnosis and definition of cure. *J Am Acad Dermatol* 56:939–944
26. Zaias N, Tosti A, Rebell G et al (1996) Autosomal dominant pattern of distal subungual onychomycosis caused by *Trichophyton rubrum*. *J Am Acad Dermatol* 34:302–304
27. Haneke E (2011) Nail psoriasis. In: Soung J, Koo B (Hrsg) *Psoriasis, Intech, Rijeka*
28. Piraccini BM, Tosti A, Iorizzo M, Micali C (2001) Pustular psoriasis of the nails: treatment and long-term follow-up of 46 patients. *Br J Dermatol* 144:1000–1005
29. Treewittayapoom C, Singvahanont P, Chanprapaph K, Haneke E (2012) The effect of different pulse durations in the treatment of nail psoriasis with 595-nm pulsed dye laser: a randomized, double-blind, intrapatient left-to-right study. *J Am Acad Dermatol* 66:807–812
30. Piraccini BM, Saccani E, Starace M et al (2010) Nail lichen planus: response to treatment and long term follow-up. *Eur J Dermatol* 20:489–496
31. Tosti A, Piraccini BM, Cambiaghi S, Jorizzo M (2001) Nail lichen planus in children: clinical features, response to treatment, and long-term follow-up. *Arch Dermatol* 137:1027–1032
32. Haneke E (2009) Non-infectious inflammatory disorders of the nail apparatus. *J Dtsch Dermatol Ges* 7:787–797
33. Haneke E (2012) Ungual melanoma – controversies in diagnosis and treatment. *Dermatol Ther* 25:510–524
34. North JP, Kageshita T, Pinkel D et al (2008) Distribution and significance of occult intraepidermal tumor cells surrounding primary melanoma. *J Invest Dermatol* 128:2024–2030
35. Haneke E, Binder D (1978) Subunguales Melanom mit streifiger Nagelpigmentierung. *Hautarzt* 29:389–391
36. Haneke E (1999) Operative Therapie akraler und subungualer Melanome. In: Rompel R, Petres J (Hrsg) *Operative und onkologische Dermatologie. Fortschritte der operativen und onkologischen Dermatologie, Bd 15*. Springer, Berlin, S 210–214
37. Möhrle M, Metzger S, Schippert W et al (2003) „Functional“ surgery in subungual melanoma. *Dermatol Surg* 29:366–374
38. Haneke E (2000) Maligne Nageltumoren. In: Koller J, Hintner H (Hrsg) *Fortschritte der operativen und onkologischen Dermatologie, Bd 16*. Blackwell Wissenschaftsverlag, Berlin, S 37–46
39. Choughri H, Villani F, Sawaya E, Pelissier P (2011) Atypical squamous cell carcinoma of the nail bed with phalangeal involvement. *J Plast Surg Hand Surg* 45:173–176



# CME-Fragebogen

Bitte beachten Sie:

- Teilnahme nur online unter: [springermedizin.de/eAkademie](http://springermedizin.de/eAkademie)
- Die Frage-Antwort-Kombinationen werden online individuell zusammengestellt.
- Es ist immer nur eine Antwort möglich

**? Welche Aussage trifft zu? Die Stammzellen des Nagels liegen ...**

- in der mittleren Matrix.
- am Hyponychium.
- im Nagelbett.
- auf dem proximalen Nagelwall.
- in der Tiefe der Nageltasche.

**? Welche Aussage zum Nagel ist falsch?**

- Die Nagelsubstanz ist biochemisch identisch mit der Haarsubstanz.
- Der Nagel wächst zyklisch wie die Haare.
- Der Nagel hat im Gegensatz zum Haar keine ihn umkleidende Cuticula.
- Der Nagel weist keinen dem Ergrauen ähnlichen Prozess auf.
- Die Matrix ist die einzige Struktur, die Nagel bildet.

**? Welche Aussage zur Funktion des Nagels ist nicht richtig?**

- Der Nagel ist erforderlich für das Feingefühl.
- Der Nagel bildet eine funktionelle Einheit mit dem Endgelenk.
- Der Nagel ist wichtig für den Schutz der Endphalanx.
- Ohne Fingernägel kann man genauso gut leben wie mit ihnen.
- Die Fingernägel sind wichtige Werkzeuge.

**? Ein Patient kommt zur Untersuchung wegen Querrillen in den Fingernägeln. Welche Aussage trifft zu?**

- Für die Diagnostik von Nagelkrankheiten ist die Eigenanamnese nützlich.
- Es reicht aus, sich nur den erkrankten Nagel anzusehen.
- Blutuntersuchungen helfen immer weiter.

- Bei Infektionsverdacht macht man eine Röntgenaufnahme der Lunge.
- Die Erhebung der Familienanamnese ist sinnlos.

**? Welche Aussage zu Verfärbungen des Nagels ist falsch?**

- Diffuse Weißfärbung der Nägel kann bei chronischer Lebererkrankung auftreten.
- Gelbe Nägel, sehr langsames Wachstum und chronische Atemwegsinfektionen bilden zusammen das Yellow-Nail-Syndrom.
- Grüne Nägel findet man häufig bei Dermatophyteninfektionen.
- Braunfärbung kann durch Kaliumpermanganat entstehen.
- Rote Längsstreifen sind nicht immer harmlos.

**? Welche Methode eignet sich nicht zum Nachweis einer Onychomykose?**

- Direktmikroskopie nach Aufhellen mit Kalilauge
- Pilzkultur
- Nagelhistologie mit PAS oder Grocott-Färbung
- Polymerasekettenreaktion
- Laserspektroskopie

**? Eine 50-jährige Patientin kommt wegen mehrerer verfärbter brüchiger Zehennägel in die Sprechstunde. Eine Pilzbehandlung vor über 8 Jahren hätte zu einer Besserung geführt. Welche Aussage ist richtig?**

- Onychomykosen sind die häufigsten Nagelkrankheiten.
- Onychomykosen lassen sich immer zweifelsfrei diagnostizieren.

- Onychomykosen sind banale und daher nicht behandlungsbedürftige Erkrankungen.
- Einmal geheilt, gibt es eine Immunität gegen erneute Nagelpilzinfektion.
- Candidaarten sind die häufigsten Erreger.

**? Eine sehr gepflegte Rosazea-Patientin konsultiert den Hautarzt wegen unregelmäßig welliger Nägel und Rötung der Parungualhaut. Welche Aussage trifft nicht zu?**

- Das allergische Kontaktekzem kann den Nagelapparat betreffen.
- Das atopische Ekzem kann man an Glanznägeln erkennen.
- Die toxische Kontaktdermatitis kann auch am Nagel beobachtet werden.
- Das seborrhoische Ekzem ist eine für den Nagel besonders charakteristische Ekzemform.
- Das nummuläre Ekzem sieht man gelegentlich auf dem proximalen Nagelwall.

**? Welche Aussage zum Nagelmelanom ist richtig?**

- Das Nagelmelanom ist extrem selten.
- Das Nagelmelanom wird meist sehr früh diagnostiziert.
- Das Nagelmelanom tritt meist vor dem 30. Lebensjahr auf.
- Die Prognose des Nagelmelanoms hängt von der Tumordicke ab.
- Das Nagelmelanom erfordert immer eine Amputation.



Für Zeitschriftenabonnenten ist die Teilnahme am e.CME kostenfrei

**? Ein Patient mit einer therapieresistenten, unregelmäßig hyperkeratotischen Veränderung am rechten Zeigefingernagel wird biopsiert. Die Histologie ergibt einen Morbus Bowen. Welche Aussage trifft *nicht* zu?**

- Der Morbus Bowen des Nagels ist ein Carcinoma in situ.
- Der Morbus Bowen sieht oft wie eine Warze aus.
- Der Morbus Bowen kann in ein invasives Plattenepithelkarzinom übergehen.
- Primär invasive Plattenepithelkarzinome kommen nicht subungual vor.
- Therapie der Wahl des Morbus Bowen und des Plattenepithelkarzinoms ist die mikroskopisch kontrollierte Chirurgie.

**Diese zertifizierte Fortbildung ist 12 Monate auf [springermedizin.de/eAkademie](http://springermedizin.de/eAkademie) verfügbar. Dort erfahren Sie auch den genauen Teilnahmechluss. Nach Ablauf des Zertifizierungszeitraums können Sie diese Fortbildung und den Fragebogen weitere 24 Monate nutzen.**



## e. Akademie – Automatische Übermittlung Ihrer CME-Punkte an die Ärztekammer

Die in der e.Akademie erworbenen CME-Punkte können auf Ihren Wunsch hin direkt an die Ärztekammer übermittelt werden.

So einfach geht's:

- Einheitliche Fortbildungsnummer (EFN) hinterlegen**  
Möchten Sie Ihre in der e.Akademie gesammelten CME-Punkte direkt an Ihre Ärztekammer übermitteln, hinterlegen Sie Ihre EFN bitte bei der Registrierung. Wenn Sie bereits registriert sind, können Sie Ihre EFN jederzeit unter dem Punkt *Meine Daten* nachtragen. Ihre CME-Punkte werden ab sofort automatisch an Ihre Ärztekammer übermittelt.

### ➤ Weitere Informationen

Weitere Informationen zur elektronischen Punkteübermittlung der Bundesärztekammer finden Sie unter [www.eiv-fobi.de](http://www.eiv-fobi.de).

**Teilnehmen und weitere Informationen unter:**  
[springermedizin.de/eAkademie](http://springermedizin.de/eAkademie)

**Unser Tipp: Noch mehr Fortbildung bietet das e.Med-Komplettpaket. Hier stehen Ihnen in der e.Akademie alle Kurse der Fachzeitschriften von Springer Medizin zur Verfügung.**

**Testen Sie e.Med gratis und unverbindlich unter**  
[springermedizin.de/eMed](http://springermedizin.de/eMed)