

## Anatomie, Biologie, Physiologie und Grundzüge der Pathologie des Nagelorgans

**Der Nagelapparat ist ein komplexes Gebilde, dessen dauerhaftes Endprodukt die Nagelplatte ist – oft einfach als Nagel bezeichnet. Der Nagel erfüllt viele Aufgaben wie Schutz der Endphalanx, Gegendruck für die Fingerpulpula und besonders die Zehenspitze, ist notwendig für feine Handarbeiten, Kratzen oder dient der Verschönerung der Hand. Seine Position am Ende von Fingern und Zehen ist die Ursache für mannigfaltige Traumen, aber auch für die Einwirkung von Umwelteinflüssen. Der Wunsch nach schönen Nägeln hat oft übertriebene und falsche Maniküre mit vielen Verletzungen zur Folge, die zu Infektionen oder auch allergischen Reaktionen und chronischen Entzündungen führen können. Nagelveränderungen können Aufschluss über die Gesundheit oder spezielle Erkrankungen geben, z. B. Uhrglasnägel bei chronischem Cor pulmonale.**

### Nagelentwicklung

Mit der 8. Schwangerschaftswoche sind bereits einzelne Finger und Zehen erkennbar. Ab der 9. Woche beginnt die Nagelentwicklung. Es kommt unter dem Einfluss verschiedener Signalproteine zu einer Verdichtung des Epithels, die als Plakode bezeichnet wird. Von hier aus bildet sich ein Epithelzapfen, der nach proximal in die Tiefe wächst. Mit der 13. Woche ist der Primordialnagel mit Nagelfeld identifizierbar. Eine Woche später ist bereits ein erster Nagelplattenanteil vorhan-

den, und im Alter von 17 Wochen bedeckt der Nagel größtenteils das Nagelfeld. Ab der 20. Woche wachsen Finger und Nagel gemeinsam, der Nagel hat auch histologisch seine definitive Differenzierung erreicht [1].

Nagel- und Haarentwicklung gehen in vieler Hinsicht parallel, jedoch benötigt die Nagelbildung noch eine Reihe weiterer Signalfaktoren, die für Initiation der Onychogenese und die korrekte Position an der Dorsalseite der Endphalanx sorgen.

Die Bestimmung des humanen Androgenrezeptors aus extrahierter DNS erlaubt die Untersuchung des X-Chromosom-Inaktivierungsmusters in menschlichen Nägeln und legt ein longitudinales Bandmuster nahe, das über mindestens mehrere Regenerationszyklen stabil bleibt [2]. Dieses Muster ist möglicherweise die Erklärung für die partielle Nagelbeteiligung beim Lichen striatus.

### Anatomie des Nagelorgans

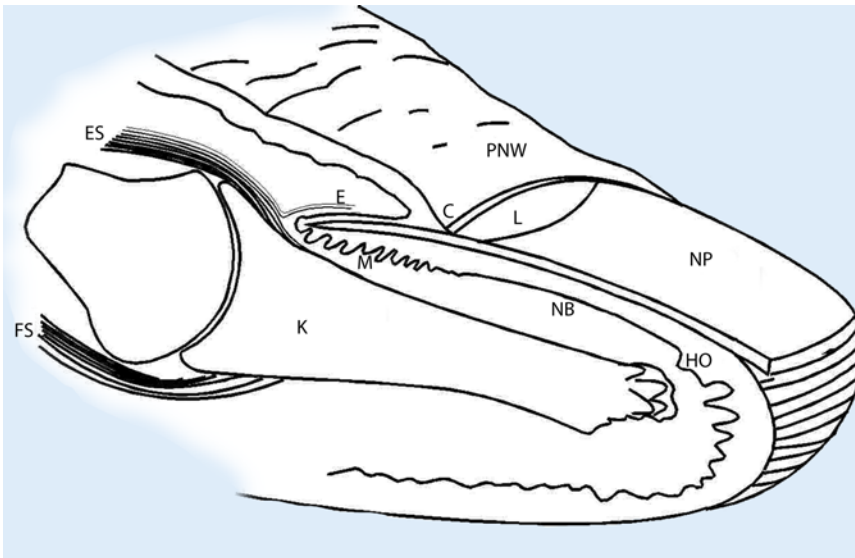
Das Nagelorgan besteht aus epithelialen und bindegewebigen Anteilen. Es ist Teil der funktionellen Einheit Fingerspitze mit dem Endgelenk und seinen Sehnen und Bändern, dem Knochen der Endphalanx, dem aus 2 Kompartimenten bestehenden Fettgewebe der digitalen Pulpa sowie unendlich vielen Nerven und spezialisierten Nervenendorganen, einer sehr reichlichen Blutversorgung und Lymphgefäßen (Abb. 1). Der eigentliche Nagelapparat beinhaltet

- die Nagelmatrix, die die Nagelplatte produziert und größtenteils unter dem proximalen Nagelwall liegt,
- das Nagelbettepithel, das für eine feste Haftung an der Dermis des Nagelbettes sorgt,
- das Hyponychium, das am distalen Ende des Nagelbettes liegt und den Subungualspalt versiegelt,
- den proximalen Nagelwall, dessen Unterseite als Eponychium fest am darunter liegenden Nagel haftet und dessen freies Ende die Kutikula bildet, die die Nageltasche abschließt,
- die lateralen Nagelwälle, die den Nagel seitlich einschließen und ihm Halt verleihen, sowie
- die Dermis von Nagelmatrix und Nagelbett, die die Verbindung zum Knochen vermittelt [3].

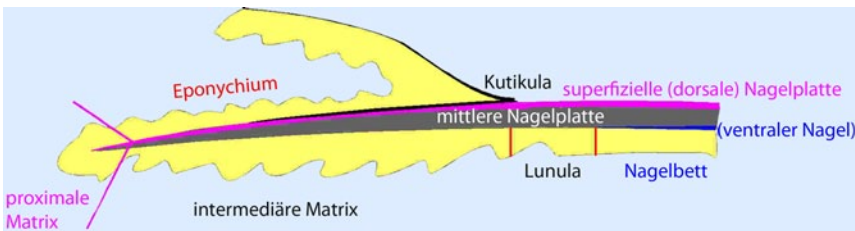
Der „Nagel“ ist das Produkt der Matrix, die vom proximalen Anteil der Unterseite des dorsalen Nagelwalls etwa ein Viertel bis ein Drittel nach distal reicht [4]. Der distale Matrixanteil ist an Daumen, Großzehe, oft auch an Mittel- und Zeigefinger als sog. Lunula erkennbar. Sie ist weiß und nach distal regelmäßig konvex [5]. Die Lunula-Nagelbett-Grenze verläuft parallel zum Beginn der Matrix, die somit ein gleichmäßig breites Band bildet. Die proximale Matrix bildet den oberflächlichen Anteil der Nagelplatte, die mittlere Matrix die mittlere Schicht und die distale Matrix den tiefen Nagelanteil (Abb. 2). Die Nagelzellen der oberflächlichen Schicht sind stark abgeplattet, sie werden zur Tiefe hin deutlich höher. Das oberflächliche

Hier steht eine Anzeige.

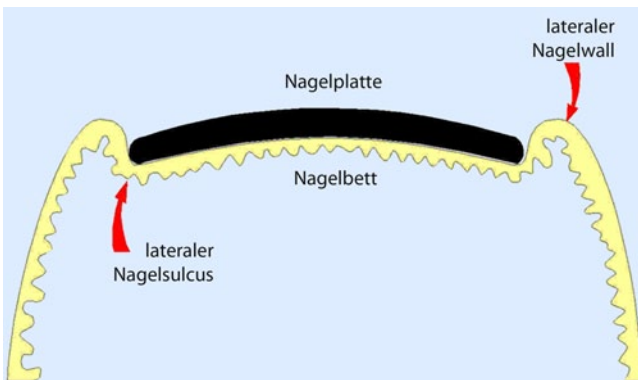




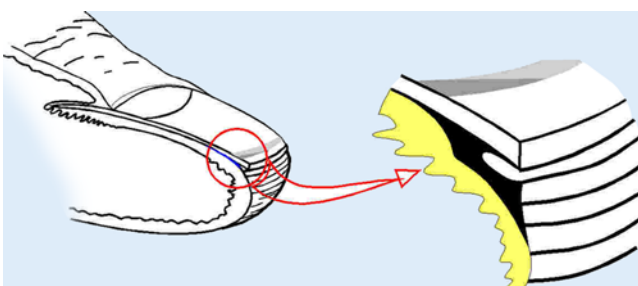
**Abb. 1** ▲ Sagittalschnitt durch die Endphalanx. Die sehr engen Beziehungen zwischen Gelenk, Sehnen und Nagelmatrix sind dargestellt. (Mit freundl. Genehmigung von Elsevier, mod. aus [6], Abb. 1). C Kutikula, E Eponychium, ES Strecksehne, FS Beugesehne, HO Hyponychium, L Lunula, K Knochen des Endgliedes, M Matrix, NB Nagelbett, NP Nagelplatte, PNW proximaler Nagelwall



**Abb. 2** ▲ Schichten des Nagels. (Aus: [51])



**Abb. 3** ◀ Der Transversalschnitt durch das proximale Nagelbett zeigt die von den lateralen Nagelwänden eingefasste Nagelplatte und die regelmäßigen Reteleisten des Nagelbettepithels



**Abb. 4** ◀ Das Hyponychium versiegelt den virtuellen subungualen Spalt. Der Isthmus ist blau dargestellt. (Mit freundl. Genehmigung von Elsevier, mod. aus [6], Abb. 3)

Viertel des Nagels enthält etwa ebenso viele Zellschichten wie die tieferen drei Viertel. Schäden der proximalen Matrix machen sich als Oberflächenveränderungen bemerkbar, während solche der mittleren und distalen Matrix in der Nagelplatte zu liegen kommen. Die Matrix weist ein Epithel auf, dessen untere Hälfte aus basophilen Zellen besteht, die allmählich in flachere und blass eosinophile Zellen, die präkeratogene Schicht, übergehen. Diese werden dann kräftig homogen eosinophil, ihre Kerne kondensieren, bevor die Zellen abrupt in kernlose Nagelzellen übergehen. Sowohl bei der Nagelextraktion als auch im histologischen Präparat bleibt die keratogene Zone am Nagel haften [6]. Die Länge der Matrix korreliert mit der Nageldicke.

► **Der Nagelapparat hat ein sog. Immunprivileg.**

Hierdurch werden viele Entzündungs- und Abwehrreaktionen abgeschwächt [7].

In der Nagelmatrix finden sich Melanozyten, die bei hellhäutigen Menschen funktionell inaktiv bleiben, aber durch verschiedene Reize wie Reibung, Druck und wohl auch Photochemotherapie zur Melaninproduktion angeregt werden können. Bei Dunkelhäutigen ist Nagelpigmentierung als physiologisch anzusehen [8]. Die Matrixmelanozyten liegen fast immer suprabasal. Die in der distalen Matrix sind aktiver als die proximalen [9]. Hingegen enthält das Nagelbett fast keine Melanozyten, und sie bleiben praktisch immer funktionell inaktiv [10]. Das ist möglicherweise die Ursache dafür, dass Nagelbettmelanome selten und meist amelanotisch sind. Matrixmelanozyten lassen sich kräftig mit den Antikörpern Melan-A und HMB45 darstellen, während Protein-S100- und MITF-Antikörper oft nur eine unregelmäßige Darstellung ergeben [11].

Untersuchungen über die Verteilung der Merkel-Zellen in der Matrix ergaben widersprüchliche Befunde [12, 13, 14].

Das Nagelbettepithel ist ein relativ schmales Plattenepithel, dessen Zellen nach oben hin etwas größer werden und kaum abflachen. Die obersten Zellen weisen eine lichtmikroskopisch gerade noch zu erkennende sägezahnartige Struktur

auf, die offensichtlich verantwortlich ist für die sehr feste Bindung mit dem Nagel. Ohne Bildung eines Stratum granulosum wird eine dünne orthokeratotische Hornschicht gebildet, die das Vorgehen des Nagels ohne Haftungsverlust erlaubt. Das Nagelbett hat eine einzigartige Struktur von parallel verlaufenden, sehr regelmäßigen Reteleisten (■ **Abb. 3**). Diese Struktur spiegelt sich in der des Epithels und oft auch der subungualen Keratose wider, insbesondere wenn sie verdickt ist. Möglicherweise ist das auch ein Grund für die Längsrieffelung der Nageloberfläche, die sehr häufig ab dem Alter von etwa 35 Jahren zu beobachten ist.

Im distalen Nagelbettepithel erscheint ein Stratum granulosum, das den Isthmus markiert, an dem sich das Hyponychium anschließt. Dieses stellt den eigentlichen Übergang von Nagelbett zur Finger- bzw. Zehenspitzenhaut dar (■ **Abb. 4**). Es ist Epidermis vom Typ der Leistenhaut mit einem breiten Stratum granulosum und corneum. Wenn sich die Hornschicht nicht richtig vom Nagel löst, entsteht ein Pterygium inversum.

Der proximale Nagelwall hat an seiner Dorsalseite normale Epidermis mit Schweißdrüsen, jedoch ohne Haarfollikel und Talgdrüsen. Am freien Ende liegt das Nagelhütchen oder die Kutikula, die aus Keratin besteht. Vor der Kutikula sieht man im proximalen Nagelwall horizontal verlaufende Kapillaren, die insbesondere bei Kollagenosen charakteristische Veränderungen aufweisen. Die Ventralseite des proximalen Nagelwalls ist das Eponychium. Es hat eine flache Epidermis praktisch ohne Reteleisten und verhornt orthokeratotisch mit Stratum granulosum. Die Hornschicht haftet der Nageloberseite an und wird durch das Nagelwachstum gewissermaßen herausgezogen, wodurch der größte Teil der Kutikula entsteht (■ **Abb. 5**). Ganz in der Tiefe der Nageltasche beginnt die Matrix, die hier oft als dorsale Matrix bezeichnet wird, aber feingeweblich eine etwas andere Struktur aufweist.

Die lateralen Nagelwälle bilden parallel angeordnete Bindegewebswülste, die sich nach distal hin abflachen. Sie fassen den Nagel seitlich ein (■ **Abb. 3**, [15]).

Die Dermis von Nagelmatrix und Nagelbett ist fest mit dem Knochen ver-

Hautarzt 2014 · 65:282–290 DOI 10.1007/s00105-013-2702-2  
© Springer-Verlag Berlin Heidelberg 2014

E. Haneke

## Anatomie, Biologie, Physiologie und Grundzüge der Pathologie des Nagelorgans

### Zusammenfassung

Der Nagel ist das größte Hautanhangsgebilde. Er wächst lebenslang ohne Abhängigkeit von Hormonen. Der Mittelfingernagel der dominanten Hand eines jungen Erwachsenen wächst im Durchschnitt 0,1 mm/Tag, der Großzehennagel 0,03–0,05 mm/Tag. Die Form und Größe der Nägel sind von Finger zu Finger und von Zehe zu Zehe in sehr charakteristischer Weise unterschiedlich, wofür in erster Linie der Knochen der Endphalangen verantwortlich ist. Das Nagelorgan besteht aus verschiedenen epithelialen und bindegewebigen Anteilen: Das Matrixepithel bildet die Nagelplatte, das Nagelbettepithel sorgt für eine feste Haftung des Nagels, das Hyponychium ist eine hoch spezialisierte Struktur, die es erlaubt, dass sich der Nagel problemlos vom Nagelbett ablösen kann und doch kein Spalt zwischen Nagel und Nagelbett entsteht, und schließlich ist der dorsale Nagelwall für den Schutz der Nagelwurzel und die Bildung der Kutikula an seinem freien Rand

für die Versiegelung der Nageltasche verantwortlich. Nagelbett und Matrix haben ein spezialisiertes Bindegewebe mit morphogenetischer Potenz. Der proximale und die lateralen Nagelwälle bilden einen nach distal offenen Rahmen für den Nagel. Der Nagel bietet Schutz für die Endphalanx und die Fingerspitze, ist ein äußerst nützliches Werkzeug zur Verteidigung und Geschicklichkeit und erhöht die Sensibilität der Fingerspitze. Nagelapparat, Fingerspitze, Sehnen und Ligamente des Endgelenkes bilden eine funktionelle Einheit und können in vieler Hinsicht nicht isoliert gesehen werden. Das Nagelorgan hat nur eine gewisse Anzahl an Erkrankungsmustern, die sich in mancher Hinsicht von denen der behaarten und der palmoplantaren Haut unterscheiden.

### Schlüsselwörter

Nägel · Matrix · Nagelbett · Nagelwachstum · Nagelpathologie

## Anatomy, biology, physiology and basic pathology of the nail organ

### Abstract

The nail is the largest skin appendage. It grows continuously through life in a non-cyclical manner; its growth is not hormone-dependent. The nail of the middle finger of the dominant hand grows fastest with approximately 0.1 mm/day, whereas the big toe nail grows only 0.03–0.05 mm/d. The nails' size and shape vary characteristically from finger to finger and from toe to toe, for which the size and shape of the bone of the terminal phalanx is responsible. The nail apparatus consists of both epithelial and connective tissue components. The matrix epithelium is responsible for the production of the nail plate whereas the nail bed epithelium mediates firm attachment. The hyponychium is a specialized structure sealing the subungual space and allowing the nail plate to physiologically detach from the nail bed. The proximal nail fold covers most of the matrix. Its

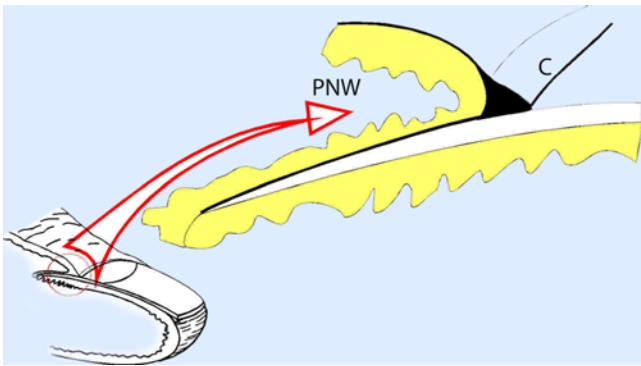
free end forms the cuticle which seals the nail pocket or cul-de-sac. The dermis of the matrix and nail bed is specialized with a morphogenetic potency. The proximal and lateral nail folds form a frame on three sides giving the nail stability and allowing it to grow out. The nail protects the distal phalanx, is an extremely versatile tool for defense and dexterity and increases the sensitivity of the tip of the finger. Nail apparatus, finger tip, tendons and ligaments of the distal interphalangeal joint form a functional unit and cannot be seen independently. The nail organ has only a certain number of reaction patterns that differ in many respects from hairy and palmoplantar skin.

### Keywords

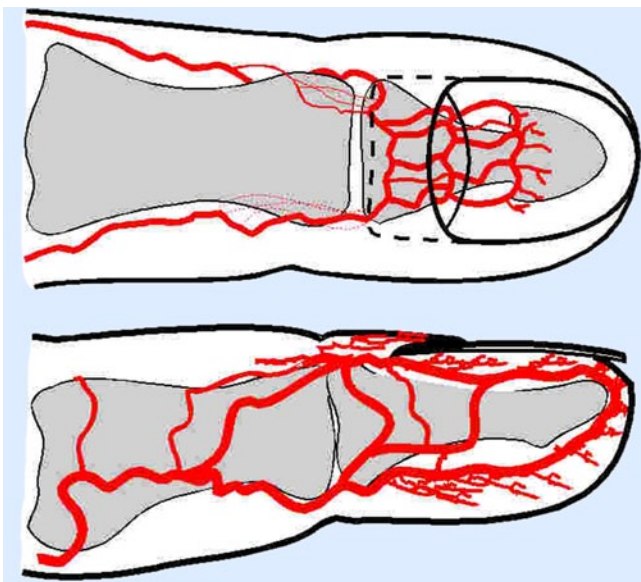
Nails · Matrix · Nail bed · Nail growth · Nail pathology

wachsen. Das Bindegewebe ist positiv für CD10 und CD34, genau wie perifollikuläres Bindegewebe [16, 17]. Der CD10-positiven „Onychodermis“ wird die morphogenetische Potenz zugeschrieben, die bei oberflächlichen Defekten wie z. B. nach

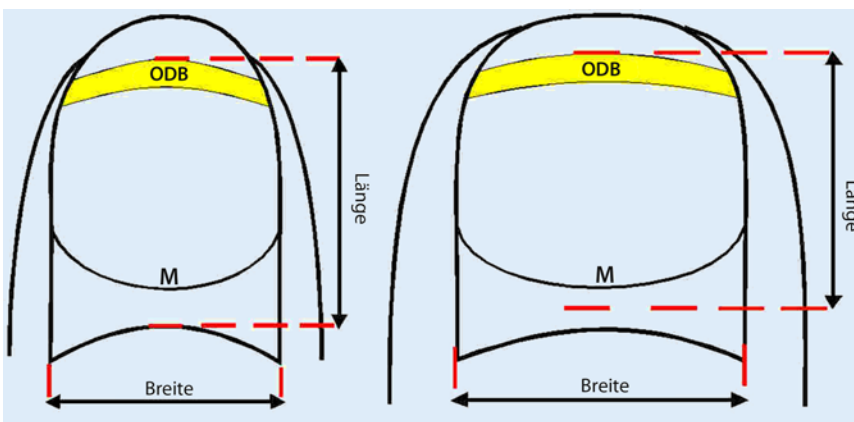
der Entnahme eines freien Matrix- oder Nagelbetttransplantates oder der Horizontalexzision von Lentiginen oder oberflächlichen Matrixnävi für die Restitutio ad integrum ohne Nageldystrophie verantwortlich ist [18]. Fettzellen finden sich



**Abb. 5** ◀ Kutikula. (Mit freundl. Genehmigung von Elsevier, mod. aus [6], Abb. 4)



**Abb. 6** ◀ Arterielle Versorgung der Endphalanx. (Mit freundl. Genehmigung von Elsevier, mod. aus [6], Abb. 6)



**Abb. 7** ▲ Größenverhältnisse und Proportionen von Finger- und Zehennägeln. (Mit freundl. Genehmigung von Elsevier, mod. aus [6], Abb. 2). ODB onychodermale Band, M Matrix

praktisch nicht. Das Relief des Nagelbetts ist regelmäßig mit längs verlaufenden Reteleisten, in denen in 3 bis 5 Etagen übereinander Kapillaren von der Matrix nach distal verlaufen und wohl dem Nagelbett die Rosafärbung verleihen. Dieses einzigartige Muster der Kapillaren ist die anatomische Erklärung für die Splitterblutun-

gen, sehr schmale, einige Millimeter lange Kapillarthrombosen, die als feine dunkle Striche im Nagelbett sichtbar sind und sowohl spontan als auch im Rahmen zahlreicher innerer Erkrankungen auftreten.

In Matrix und Nagelbett finden sich sehr zahlreiche Gefäße, die von den paarigen volaren und dorsalen digita-

len Arterien stammen, die im Nagelorgan 3 anastomosierende Arkaden bilden (■ **Abb. 6**). Der venöse Abfluss ist hingegen eher einfach. Die Lymphdrainage ist bisher kaum systematisch untersucht worden. Die Glomuskörperchen dienen der Thermoregulation und sind besonders zahlreich in Matrix und Nagelbett. Sie bestehen aus einem afferenten und einem efferenten Gefäß, dazwischen von Myoepithelzellen umgebenen Gefäßschlängeln, alles mit sehr reichlicher Innervation. Darüber hinaus gibt es Gefäße, die an umschriebener Stelle ein asymmetrisches Polster von Muskelzellen aufweisen. Ihre Funktion ist nicht bekannt.

Das Fingerendgelenk liegt sehr dicht an der proximalen Matrix, was auch für die sehr häufige Nagelbeteiligung bei der Psoriasis arthropathica verantwortlich gemacht wird. Es ist ein Scharniergelenk, das durch die Sehnen der Beuger und Strecker sowie die lateralen Ligamente stabilisiert wird. Diese fließen zu einer Sehnenplatte sowohl volar als auch dorsal zusammen und bilden die Volar- und Dorsalaponeurose. Außerdem strahlen Fasern der Strecksehne in den proximalen Nagelwall aus, sodass die Matrix von der Strecksehne wie von einem Halfter eingefasst ist (■ **Abb. 1**, [19]). Die Beuge- und Strecksehnen inserieren über mindestens das proximale Drittel am Knochen. Wegen der engen anatomischen und funktionellen Beziehungen wurde der Nagel kürzlich auch als muskuloskelettales Anhangsgebilde bezeichnet [20].

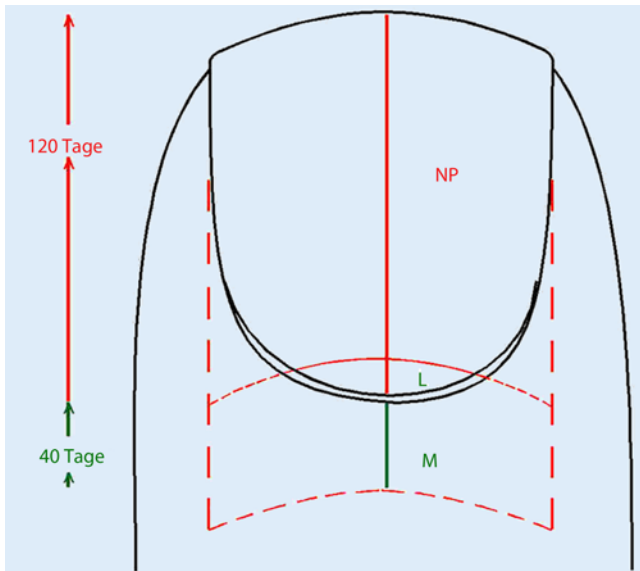
Der Knochen der Endphalanx weist proximal beidseits Kondylen auf, von denen das Lig. interossum zu den lateralen Ausläufern der Corona unguicularis verläuft, das den Blutgefäßen Schutz gewährt. Die Form und Größe des Knochens definieren auch Form und Größe des Nagels (■ **Abb. 7**, [21]). Der Zwischenraum zwischen Matrix und Knochen mit der Insertion der Strecksehne beträgt rund 1–1,4 mm [6, 22].

## Biologie und Physiologie

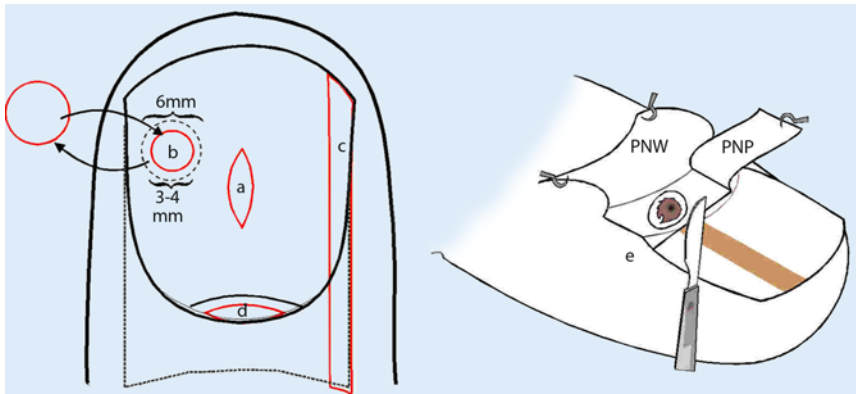
Der Nagel ist eine kontinuierlich und lebenslang wachsende Keratinplatte, die biochemisch identisch mit dem Haarschaft ist. Jedoch ist nicht nur die Ana-

Hier steht eine Anzeige.





**Abb. 8** ◀ Idealisierte Form eines Nagels und Wachstumsgeschwindigkeit des Fingernagels. *L* Lunula, *M* Matrix, *NP* Nagelplatte



**Abb. 9** ▲ Techniken der Nagelbiopsie. *a* Longitudinale Nagelbettbiopsie. *b* Stanzbiopsie des Nagelbetts. *c* Laterale longitudinale Nagelbiopsie. *d* Spindelförmige Matrixbiopsie. *e* Tangentialbiopsie für oberflächliche Veränderungen von Matrix und Nagelbett. *PNW* proximaler Nagelwall, *PNP* abgehobene Nagelplatte

tomie der Endprodukte Nagel und Haar unterschiedlich. Der Nagel ist keinem zyklischen Wachstum unterworfen, ist nicht hormonsensibel, verliert nicht im Alter Pigment, sondern wird bei dunkelhäutigen Individuen eher braun, und ein der Alopezie vergleichbares Bild existiert nicht, wenn auch die Geschwindigkeit des Nagelwachstums ab dem Alter von etwa 25 bis 30 Jahren nachlässt [23] und manche Krankheiten zu einer Atrophie führen können.

➤ **Das Nagelwachstum der Finger ist etwa 3-mal schneller als das der Zehen.**

Der Mittelfinger der dominanten Hand wächst am schnellsten mit ca. 0,1 mm am Tag, insgesamt 3–4 mm im Monat. Die

Wachstumsgeschwindigkeit nimmt mit der Länge der Finger bzw. Zehen ab. Der Halluxnagel wächst etwa 0,03 mm/Tag, also etwa 1 mm im Monat. Ein Fingernagel benötigt zum Herauswachsen im Durchschnitt ca. 160 Tage (■ **Abb. 8**), der Großzehennagel 18 Monate. Verschiedene Faktoren beeinflussen die Nagelbildung: Wärme und physische Aktivität beschleunigen sie, Kälte, große Höhe, Inaktivität und Alter verlangsamen sie. Azolantimykotika wie Itraconazol und Fluconazol in höherer Dosis, gering auch Retinoide induzieren schnelleres Nagelwachstum, Zytostatika hemmen es. Biotin, auch als Haar- und Nagelvitamin apostrophiert, soll Nagelwachstum und -konsistenz verbessern; nach unserer Erfahrung muss die Tages-

dosis jedoch mindestens 5–10 mg betragen.

Das Nagelkeratin besteht aus in eine schwefelreiche Matrix eingebetteten Keratinfasern. Diese chemische Struktur ist genetisch reguliert und diätetisch kaum oder nicht zu beeinflussen, wovon die hervorragende Haar- und Nagelqualität der meisten Menschen in absoluten Armutszonen der Welt zeugen. Ein Mangel an schwefelhaltigen Aminosäuren würde sich zuerst an den Haaren bemerkbar machen, weil sie bis zu 10-mal schneller wachsen. Der Prolingehalt ist sehr niedrig, deshalb hilft auch die Gabe von Kollagen bei brüchigen Nägeln nicht. Kalzium ist nur in Spuren enthalten, vorzugsweise als Hydroxylapatit, ist intrazellulär an Lipoproteine gebunden [24] und trägt nicht zur Festigkeit bei. Das meiste Kalzium entstammt der Umwelt und ist daher auf und nicht in den Nägeln zu finden. Dasselbe gilt für Fluor. Aus den bei definierten Mangelzuständen zu beobachtenden Nagelveränderungen darf man nicht schließen, dass die Gabe von Zink, Kalzium, Eisen, Silizium, Fluor und vielen anderen Stoffen bei sonst normalen Plasmawerten die Nagelkonsistenz verbessern könnte. Lamelläres Splittern, genannt Onychoschisis, und Einreißen, die Onychorrhaxis, werden praktisch ausschließlich an den Fingernägeln beobachtet, was die Bedeutung von Umweltfaktoren, insbesondere Hydratation und Dehydratation mit der Folge des Auslaugens wichtiger struktureller Proteine und Lipide, unterstreicht. Da die Nägel im Alter langsamer wachsen, sind sie auch länger solchen schädlichen Einflüssen ausgesetzt, und brüchige Nägel sind deshalb häufiger bei älteren Frauen. Die Zellen der Nagelplatte werden mit dem Alter größer [25].

➤ **Der Nagel ist eine langsam wachsende Struktur, in der sich viele Substanzen ablagern und noch nach Monaten nachweisen lassen.**

Umwelteinflüsse, Laugen und Säuren können die Menge der Disulfidbindungen verändern und den Schwefelgehalt verringern [26]. Elementaranalysen können Informationen über den allgemeinen Gesundheitszustand geben [27], doch können selbst sehr empfindliche Me-

thoden nicht zwischen endogenen Substanzen und exogenen Verunreinigungen unterscheiden. Wie Haaranalysen können auch Nagelanalysen wertvolle Informationen zur Aufnahme und Exposition von Fremdmaterial und abnormen Metaboliten geben. Beim Diabetes fanden sich höhere Konzentrationen an D-Aminosäuren [28]. Verschiedene Medikamente, Dopingmittel, Spurenelemente, Schwermetalle und Gifte können noch viele Monate bis zu 1 Jahr im Nagel nachgewiesen werden [29, 30, 31]. Zahlreiche Studien haben sich dem Nachweis von Arsen durch Aufnahme mit dem Trinkwasser und bei Vergiftung gewidmet [32, 33]. Weder der Kalzium- noch der Magnesiumgehalt im Nagel reflektieren die Knochenmineralisation [34, 35]. Einige Medikamente, insbesondere antimykotisch wirksame Azole, sind „keratinophil“ und konzentrieren sich im Stratum corneum und Nagel [36, 37].

Nägel und Nageldetritus behalten genug DNS, um einen zersetzten Kadaver zu identifizieren und eventuell sogar einen möglichen Angreifer [38, 39]. DNS-Proben im Nagel bleiben erstaunlich stabil in Luft, aber zerfallen innerhalb eines Monats in feuchter Umgebung [40].

## Untersuchungen des Nagels

Zur Untersuchung des Nagelorgans gehört selbstverständlich die Inspektion des gesamten Integuments einschließlich Kopfhaut und hautnaher Schleimhäute sowie aller Finger- und Zehennägel. Es empfiehlt sich ein standardisiertes Vorgehen: Inspektion der Nägel bei gestreckten und locker gebeugten Fingern sowie bei Pressen der Fingerspitzen auf eine feste Unterlage erlaubt, bestimmte Durchblutungsverhältnisse sowie Form-, Größen- und Farbveränderungen zu erkennen. Die Ansicht von lateral und dorsal gibt Hinweise auf die Krümmung, Verdickung des proximalen Nagelwalls und eventuelle Veränderungen des distalen Interphalangealgelenks. Lupenvergrößerung erlaubt die Beurteilung verschiedener Oberflächen- und Farbveränderungen. Die „trockene“ Dermatoskopie zeigt feinste Oberflächenanomalien, während die Anwendung eines optischen Mediums wie Immersionsöl oder Kontaktgel den Nagel

partiell durchsichtig macht und intra- und bis zu einem gewissen Grade subunguale Pigmente zu differenzieren gestattet [41, 42, 43]. Die intraoperative direkte Dermatoskopie der Matrix kann eine funktionelle Hyperpigmentierung von Lentigo, melanozytärem Nävus und Melanom unterscheiden [44, 45]. Auch die konfokale Laser-Scanning-Mikroskopie soll schon eine intraoperative Diagnose ermöglichen [46]. Die optische Kohärenztomographie kann die Nageldicke sehr genau bestimmen, und die optische Profilometrie quantifiziert die Oberflächenstruktur. Ultraschall kann zur Diagnostik von Nageltumoren und anderen subungualen Strukturen angewandt werden [47]. Konventionelles Röntgen gibt Aufschluss über Veränderungen des Interphalangealgelenks und Knochen- und -abbau. Die hochauflösende Magnetresonanztomographie (MRT) hat sich als sehr wertvoll für die Diagnostik von Weichteiltumoren erwiesen [48], während die Feinschichtcomputertomographie geringste Knochenveränderungen zu erkennen erlaubt. Ob die Faserdiffraktion mithilfe spezieller Röntgenquellen oder Schmalwinkelröntgenstrahlen wirklich die Diagnose von Karzinomen und Melanomen anhand von Nagelproben erlaubt [49], muss noch bewiesen werden. Bei schmerzhaften Tumoren hat sich die Knopfsonde zur Lokalisation bewährt; sie ist fast ebenso exakt wie ein MRT.

### Die Pilzkultur ist immer noch die Standardmethode zum genauen Nachweis einer Nagelpilzinfektion.

Das Material muss jedoch vom proximalen Rand der Onychomykose abgenommen werden, und trotzdem ist der Prozentsatz falsch negativer Kulturen sehr hoch. Subunguales Keratin wird nach 20-minütiger Behandlung mit 20% Kalilauge direkt im Mikroskop angesehen. Die Spezifität und Sensitivität sind relativ hoch, insbesondere auch bei Anwendung verschiedener Pilzfarbstoffe [50]. Der diagnostische Goldstandard ist die Histologie. Sie setzt eine gute Biopsie (Abb. 9), ein versiertes Histologielabor und einen erfahrenen Nagelhistologen voraus.

## Fazit für die Praxis

- Der Nagel ist ein komplexes Hautanhangsgebilde mit einer eigenen Embryologie, Biochemie, Anatomie und Pathologie.
- Etwa 15% der Patienten in einer dermatologischen Praxis haben Nagelprobleme.
- Ohne die Kenntnis der Besonderheiten des Nagelorgans kann man keine exakte Diagnose stellen und die Therapie einleiten.

## Korrespondenzadresse

Prof. Dr. E. Haneke  
Dermaticum Freiburg  
Schlippehof 5, 79110 Freiburg  
haneke@gmx.net

## Einhaltung ethischer Richtlinien

**Interessenkonflikt.** E. Haneke gibt an, dass kein Interessenkonflikt besteht.

Dieser Beitrag beinhaltet keine Studien an Menschen oder Tieren.

## Literatur

1. Zaias N (1963) Embryology of human nail. Arch Dermatol 87:37–53
2. Okada M, Nishimukai H, Okura T, Sugino Y (2008) Lyonization pattern of normal human nails. Genes Cells 13:421–428
3. Morgan AM, Baran R, Haneke E (2001) Anatomy of the nail unit in relation to the distal digit. In: Krull E, Zook E, Baran R, Haneke E (Hrsg) Nail surgery: a text and atlas. Lippincott Williams & Wilkins, Philadelphia, S 1–28
4. Berker D de, Angus B (1996) Proliferative compartments in normal nail. Br J Dermatol 135:555–559
5. Cohen PR (1996) The lunula. J Am Acad Dermatol 34:943–953
6. Haneke E (2006) Surgical anatomy of the nail apparatus. Dermatol Clin 24:291–296
7. Ito T, Ito N, Saathoff M et al (2005) Immunology of the human nail apparatus: the nail matrix is a site of relative immune privilege. J Invest Dermatol 125:1139–1148
8. Higashi N (1968) Melanocytes of nail matrix and nail pigmentation. Arch Dermatol 97:570–574
9. Perrin C, Michiels JF, Pisani A, Ortonne JP (1997) Anatomic distribution of melanocytes in normal nail unit: an immunohistochemical investigation. Am J Dermatopathol 19:462–467
10. De Berker D, Dawber RPR, Thody A, Graham A (1996) Melanocytes are absent from normal nail bed; the basis of a clinical dictum. Br J Dermatol 134:564
11. Theunis A, Richert B, Sass U et al (2011) Immunohistochemical study of 40 cases of longitudinal melanonychia. Am J Dermatopathol 33:27–34
12. Lacour JP, Dubois D, Pisani A, Ortonne JP (1991) Anatomical mapping of Merkel cells in normal human adult epidermis. Br J Dermatol 125:535–542



13. Berker D de, Wojnarowska F, Sviland L et al (2000) Keratin expression in the normal nail unit: markers of regional differentiation. *Br J Dermatol* 142:89–96
14. Boot PM, Rowden G, Walsh N (1992) The distribution of Merkel cells in human fetal and adult skin. *Am J Dermatopathol* 14:391–396
15. Zook EG (2003) Anatomy and physiology of the perionychium. *Clin Anat* 16:1–8
16. Lee K-J, Kim W-S, Lee J-H et al (2006) CD10, a marker for specialized mesenchymal cells (onychofibroblasts) in the nail unit. *J Dermatol Sci* 42:65–67
17. Lee DY, Park JH, Shin HT et al (2012) The presence and localization of onychodermis (specialized nail mesenchyme) containing onychofibroblasts in the nail unit: a morphological and immunohistochemical study. *Histopathology* 61:123–130
18. Okazaki M, Yoshimura K, Fujiwara H et al (2003) Induction of hard keratin expression in non-nail-matrix keratinocytes by nail-matrix fibroblasts through epithelial – mesenchymal interactions. *Plast Reconstr Surg* 111:286–290
19. Frenz C, Fritsch H, Hoch J (2000) Plastination histologic investigations on the inserting pars terminalis aponeurosis dorsalis of three-sectioned fingers. *Anat Anz* 182:69–73
20. McGonagle D, Tan AL, Benjamin M (2009) The nail as a musculoskeletal appendage – implications for a better understanding of the link between psoriasis and arthritis. *Dermatology* 218:97–102
21. Baran R, Juhlin L (1986) Bone dependent nail formation. *Br J Dermatol* 114:371–375
22. Shum C, Bruno RJ, Ristic S et al (2000) Examination of the anatomic relationship of the proximal germinal nail matrix to the extensor tendon insertion. *J Hand Surg Am* 25:1114–1117
23. Raguz JM, Haneke E (1997) Analyse der Proliferationsaktivität der Nagelmatrixzellen mit der AgNOR-Methode. *Hautarzt* 48(Suppl 1):S62
24. Cane AK, Spearman RI (1967) A histochemical study of keratinization in the domestic fowl. *J Zool* 153:337–344
25. Germann H, Barran W, Plewig G (1980) Morphology of corneocytes from human nail plate. *J Invest Dermatol* 74:115–118
26. Schumacher E, Dindorf W, Dittmar M (2009) Exposure to toxic agents alters organic elemental composition in human fingernails. *Sci Total Environ* 407:2151–2157
27. Olabanji SO, Ajose OA, Makinde NO et al (2005) Characterization of human fingernail elements using PIXE technique. *Nucl Instr Meth Phys Res B* 240:895–907
28. Min JZ, Hatanaka S, Yu H-F et al (2011) Determination of DL-amino acids, derivatized with R(-)-4-(3-isothiocyanatopyrrolidin-1-yl)-7-(N,N-dimethylaminosulfonyl)-2,1,3-benzoxadiazole, in nail of diabetic patients by UPLC-ESI-TOF-MS. *J Chromatogr B Analyt Technol Biomed Life Sci* 879:3220–3228
29. Daniel CR III, Piraccini BM, Tosti A (2004) The nail and hair in forensic science. *J Am Acad Dermatol* 50:258–261
30. Ohno T, Sakamoto M, Kurosawa T et al (2007) Total mercury levels in hair, toenail, and urine among women free from occupational exposure and their relations to renal tubular function. *Environ Res* 103:191–197
31. Reddy K, Lowenstein EJ (2011) Forensics in dermatology. Part II. *J Am Acad Dermatol* 64:811–824
32. Mandal BK, Ogra Y, Suzuki KT (2003) Speciation of arsenic in human nail and hair from arsenic-affected area by HPLC-inductively coupled argon plasma mass spectrometry. *Toxicol Appl Pharmacol* 189:73–83
33. Adair BM, Hudgens EE, Schmitt MT et al (2006) Total arsenic concentrations in toenails quantified by two techniques provide a useful biomarker of chronic arsenic exposure in drinking water. *Environ Res* 101:213–220
34. Forslind B (1982) X-ray microanalysis in dermatology. *Scan Electron Microsc* 4:1715–1724
35. Vecht-Hart CM, Bode P, Trouerbach WT, Collette HJA (1995) Calcium and magnesium in human toenails do not reflect bone mineral density. *Clin Chim Acta* 236:1–6
36. Haneke E (1987) Ketoconazol-Verweildauer in der Haut nach oraler Therapie. *Hautarzt* 38:93–96
37. Haneke E (1990) Fluconazole levels in human epidermis and blister fluid. *Br J Dermatol* 123:273–274
38. Allouche M, Hamdoum M, Mangin P, Castella V (2008) Genetic identification of decomposed cadavers using nails as DNA source. *Forensic Sci Int Genet* 3:46–49
39. Fernández-Rodríguez A, Iturralde MJ, Fernández de Simón L et al (2003) Genetic analysis of fingernail debris: application to forensic casework. *International Congress Series* 1239:921–924
40. Nakanishi A, Moriya F, Hashimoto Y (2003) Effects of environmental conditions to which nails are exposed on DNA analysis of them. *Leg Med (Tokyo)* 5(Suppl 1):S194–S197
41. Braun RP, Baran R, Saurat JH, Thomas L (2006) Surgical pearl: dermoscopy of the free edge of the nail to determine the level of nail plate pigmentation and the location of its probable origin in the proximal or distal nail matrix. *J Am Acad Dermatol* 55:512–513
42. Braun RP, Baran R, Le Gal FA et al (2007) Diagnosis and management of nail pigmentations. *J Am Acad Dermatol* 56:835–847
43. Braun RP, Oliviero M, Kolm I et al (2009) Dermoscopy: what's new? *Clin Dermatol* 27:26–34
44. Hirata SH, Yamada S, Almeida FA et al (2005) Dermoscopy of the nail bed and matrix to assess melanonychia striata. *J Am Acad Dermatol* 53:884–886
45. Hirata SH, Yamada S, Almeida FA et al (2006) Dermoscopic examination of the nail bed and matrix. *Int J Dermatol* 45:28–30
46. Debarbieux S, Hospod V, Depaepel E et al (2012) Perioperative confocal microscopy of the nail matrix in the management of in situ or minimally invasive subungual melanomas. *Br J Dermatol* 167:828–836
47. Chen SH, Chen YL, Cheng MH et al (2003) The use of ultrasonography in preoperative localization of digital glomus tumors. *Plast Reconstr Surg* 112:115–119
48. Drapé JL, Wolfram-Gabel W, Idy-Peretti I et al (1996) The lunula: a magnetic resonance imaging approach to the subnail matrix area. *J Invest Dermatol* 106:1081–1085
49. James VJ (2009) Fiber diffraction of skin and nails provides an accurate diagnosis of malignancies. *Int J Cancer* 125:133–138
50. Tambosis E, Lim C (2012) A comparison of the contrast stains, Chicago blue, chlorazole black, and Parker ink, for the rapid diagnosis of skin and nail infections. *Int J Dermatol* 51:935–938
51. Haneke E (2013) Krankheiten der Nägel. *Hautarzt* 64:519–532

## Springer-Preis für Dermatologie

2013 hat der Springer-Verlag zum sechsten Mal einen Preis für eine besonders interessante und didaktisch wertvolle Originalarbeit verliehen, die in der Zeitschrift „Der Hautarzt“ veröffentlicht wurde.

### Springer-Preis für Dermatologie: 2.500 Euro für die beste Originalarbeit

Der mit 2.500 Euro dotierte Springer-Preis für Dermatologie wird alle 2 Jahre an Wissenschaftlerinnen und Wissenschaftler verliehen, die einen hervorragenden Beitrag auf dem Gebiet der Dermatologie geleistet haben. Gleichzeitig gilt der Preis als Dank für die Treue unserer Autorinnen und Autoren sowie als Anerkennung für den hohen theoretischen und wissenschaftlichen Standard der Beiträge.

Als Auswahlgremium fungieren die Schriftleiter von „Der Hautarzt“: Prof. Jünger, Prof. Kapp, Prof. Kaufmann, Prof. Krutmann, Prof. Merk, Prof. Meurer und Prof. Ruzicka.

Möchten Sie einen Originalbeitrag für „Der Hautarzt“ einreichen und damit in Zukunft eine Chance auf eine Würdigung mit dem Springer-Preis für Dermatologie erhalten?

Senden Sie Ihren Beitrag in 3facher Ausführung als Papierversion an:

Prof. Dr. Alexander Kapp  
Klinik für Dermatologie, Allergologie  
und Venerologie, Medizinische Hochschule  
Hannover, OE 6600,  
Carl-Neuberg-Str. 1, 30625 Hannover  
E-Mail: derma@mh-hannover.de