



# Obere Einflusstauung bei chronischem zentralvenösem Verschluss

## Eine kathetertechnische Herausforderung

Pascal Kissling<sup>a</sup>, Anne Stirnimann<sup>b</sup>, Lea Alina Attias<sup>b</sup>, Ernst Gröchenig<sup>c</sup>, Iris Baumgartner<sup>b</sup>, Nils Kucher<sup>b</sup>

### Fallbericht


Der 66-jährige Patient wird mit symptomatischer oberer Einflusstauung zugewiesen. Seit 1992 besteht eine dialysepflichtige Niereninsuffizienz. Wegen der jahrzehntelangen Dialysepflichtigkeit mussten im Verlauf multiple Dialysezugänge im Bereich beider oberer Extremitäten sowie der zentralvenösen Gefässe geschaffen werden. Die Hämodialyse erfolgt aktuell über eine noch funktionierende kubital angelegte Vorderarm-Kunststoffschlingenfistel.

Einen Monat vor der aktuellen Zuweisung fiel eine zunehmende obere Einflusstauung mit Schwellung, Schweregefühl und klinisch sichtbaren Umgehungskreisläufen an Kopf und Hals auf. Eine auswärtig angefertigte, bilaterale Armphlebographie zeigt einen vollständigen Verschluss des zentralvenösen Abflusses beidseits (Abb. 1 ) . Die Drainage der Schlingenfistel am Vorderarm links erfolgt über Umgehungskreisläufe von oberflächlichen Venen in die Vena jugularis interna und Vena hemiazygos (Abb. 1 und 2 ) . Bei progredienter, symptomatischer oberer Einflusstauung entscheiden wir uns für eine minimalinvasive, kathetertechnische Rekanalisation des linksseitigen zentralvenösen Verschlusses.

### Intervention

Es erfolgte eine ultraschallgestützte Punktion des venösen Schlingenfistelanteils am linken Vorderarm und Einlage einer 4-French-Standard-Schleuse. Über den Zugang vom Arm konnte die Passage des langstreckigen Verschlusses mit einem 0,018-inch-CTO-Draht (Astato 30, Asahi<sup>®</sup>), unterstützt von einem angulierten 4-French-Diagnostikkatheter, erreicht werden. Nach kompletter Verschlusspassage mit dem Diagnostikkatheter wurde der Astato-Draht durch einen steifen, 260 cm langen 0,035-inch-Draht (Glidewire stiff, Terumo<sup>®</sup>) ersetzt. Bereits die Passage des 4-French-Diagnostikkatheters erwies sich bei chronischem Verschluss als schwierig. Es erfolgte daher die zusätzliche Punktion und Einlage einer 10-French-Schleuse in die rechte Vena femoralis communis. Das distale Ende des vom Arm vorgeschobenen steifen 0,035-inch-Führungsdrahts wurde nun mittels eines 6-French-Snarekatheter über die femorale Schleuse gefangen und femoral hinausgeführt, so dass die Verschlusspassage mit einem Führungsdraht von kubital und femoral gesichert war.

Zur Schaffung einer stabilen, gestreckten Lage wurde der Führungsdraht mittels Klemme am kubitalen Zu-

gang gesichert und damit eine maximale Stabilität (Support) für das Verschieben der Ballonkatheter und Stents über den femoralen Zugang gewährleistet (Pull-through-Technik). Nach Vordilatation des Verschlusses der Vena subclavia und brachiocephalica bis auf 10 mm erfolgte die überlappende Implantation zweier Venenstents (Sinus XL Flex, Optimed<sup>®</sup> 14 × 100 mm und 16 × 100 mm). Beide selbstexpandierenden Nitinol-Stents wurden mit 12-mm-Ballonkathetern vollständig entfaltet. Die abschliessende Phlebographie zeigte einen prompten Kontrastmittelfluss durch die Stents ohne Nachweis von persistierenden Kollateralen (Abb. 3 ) .

Unmittelbar postinterventionell berichtete der Patient über eine deutliche Linderung des Schwellungs- und Schweregefühls. Innert Stunden konnte ein komplettes Abschwellen des Kopfes beobachtet werden. Auch duplexsonographisch liess sich der uneingeschränkte Abfluss durch Nachweis eines kardial und respiratorisch modulierten Flusssignals in den Stents darstellen; das Fistelflussvolumen hatte im Vergleich zur Untersuchung vor dem Eingriff ebenfalls zugenommen.

### Diskussion

In der Literatur sind kathetertechnische Interventionen von chronischen Verschlüssen im Bereich der oberen zentralvenösen Gefässstrohmbahn bisher nur in wenigen Fallberichten beschrieben [1, 2]. Die beschriebene «pull-through»-Technik ist eine Option, die bei Verschlüssen angewendet werden kann, die von einer Punktionsseite her mit Ballonkathetern und Stents nicht oder nur schwer zu überwinden sind, da selbst mit steifen Führungsdrähten kein ausreichender Support erreichbar ist [3].

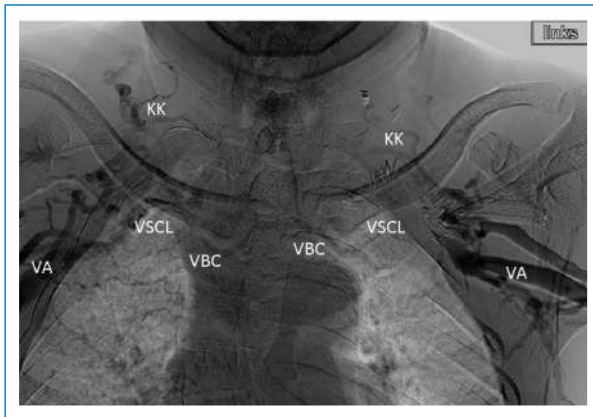
Chronische Verschlüsse der Zentralvenen führen in der Regel nicht zu einer symptomatischen Einflusstauung, da genügend Kollateralen rekrutiert werden können, die den venösen Abstrom über das Azygos-System gewährleisten. In unserem Fallbeispiel hat der zusätzliche Fistelfluss zur Manifestation einer symptomatischen oberen Einflusstauung wesentlich beigetragen. Ein Verschluss der Vorderarmschlingenfistel als therapeutische Option hätte möglicherweise zu einer Regre-

Die Autoren haben keine finanzielle Unterstützung oder anderen Interessenkonflikte in Zusammenhang mit diesem Artikel deklariert.

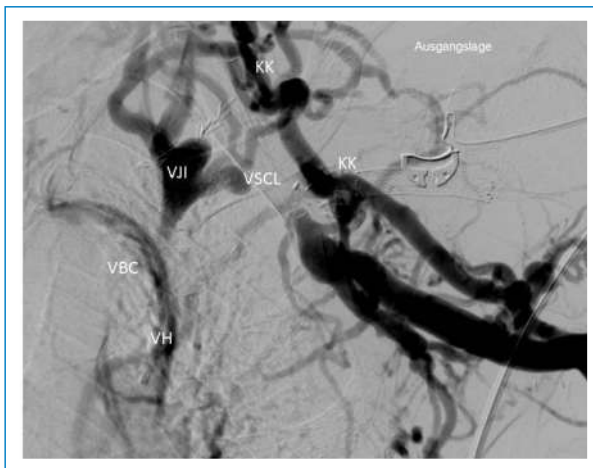
<sup>a</sup> Schweizer Herz- und Gefässzentrum, Universitätsklinik für Gefässchirurgie, Inselspital Bern

<sup>b</sup> Schweizer Herz- und Gefässzentrum, Universitätsklinik für Angiologie, Inselspital Bern

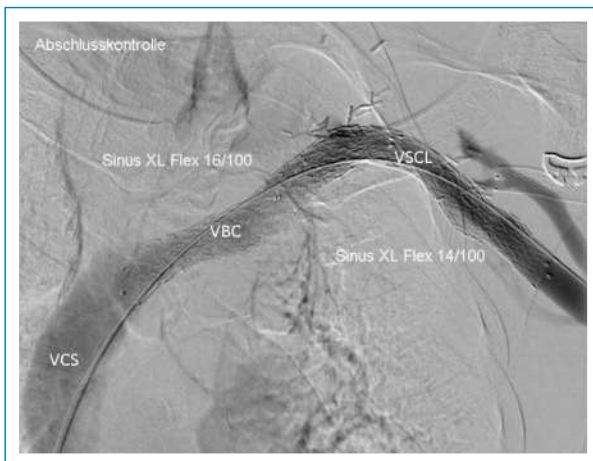
<sup>c</sup> Medizinische Klinik, Abteilung Angiologie, Kantonsspital Aarau



**Abbildung 1**  
Auswärtige bilaterale Phlebographie der oberen Thoraxapertur mit zentralvenösem Verschluss proximal der Vena axillaris (VA) beidseits. Verschlussene Vena subclavia (VSCL) sowie Vena brachiocephalica (VBC) beidseits mit jeweiligen Kollateralisationskeisläufen (KK).



**Abbildung 2**  
Ausgangsbefund mit vollständigem Verschluss der Vena subclavia (VSCL) sowie Verschluss der Vena brachiocephalica (VBC) mit ausgeprägten Kollateralisationskeisläufen (KK) über multiple oberflächliche Schulter-/Hals-/Kopfvenen in die Vena jugularis interna (VJI) und die Vena hemiazygos (VH).



**Abbildung 3**  
Abschlussbild mit Stenting der Vena brachiocephalica (VBC) und Vena subclavia (VSCL) und promptem Kontrastmittelabfluss in die Vena cava superior (VCS) mit vollständigem Verschwinden des Kollateralflusses.  
(Alle Abbildungen mit freundlicher Genehmigung des Patienten)

dienz der Beschwerden beigetragen. Bei der Vorgeschichte mit zahlreichen Fistelrevisionen und -neuanlagen sowie beidseitigem Verschluss der zentralvenösen Gefäßstrombahn war dies bei unserem Patienten aber keine Option. Wie unser Fall zeigt, ist die beschriebene kathetertechnische Intervention eine sinnvolle therapeutische Option. Die Rekanalisation einer Seite reichte aus, um einen venösen Abfluss mit vollständiger Symptomfreiheit zu erlangen. In der Literatur finden sich Offenheitsraten nach Stenting der zentralen Venen der oberen Thoraxapertur zwischen 21 und 70% nach einem Jahr [4, 5, 6]. In Zukunft wird es notwendig sein, die langfristigen Offenheitsraten von Venenstents der neuen Generation bei Vorliegen chronischer Obstruktionen in den oberen Zentralvenen zu evaluieren.

**Korrespondenz:**

Prof. Dr. med. Nils Kucher  
Leitender Arzt  
Klinik für Angiologie  
Inselspital  
Universitätsspital Bern  
CH-3010 Bern  
[nils.kucher\[at\]insel.ch](mailto:nils.kucher[at]insel.ch)

**Literatur**

- 1 Murasato Y, Tsurugi T, Hiroshige K, Kamezaki F, Suzuka H, Kawanami K, Suzuki Y. Percutaneous stenting of bilateral central venous occlusions in a hemodialysis patient. *Turk Kardiyol Dern Ars.* 2014;42(1):76–9.
- 2 Sahin MS, Aktu Rk SL, Bulut M, Kirma C. Percutaneous treatment of superior vena cava syndrome caused by chronic thrombosis. *Turk Kardiyol Dern Ars.* 2014;42(1):76–9.
- 3 Matsushita J, Morita S, Suzuki K, Inoue H, Yokomizo H, Yoshimatsu K, et al. Pull-through technique with pincer tactics for stent placement in severe superior vena cava syndrome. *Ann Vasc Surg.* 2012;26(3):421. e11–5. doi: 10.1016/j.avsg.2011.06.014. Epub 2012 Jan 3.
- 4 Kim YC, Won JY, Choi SY, Ko HK, Lee KH, Lee do Y, et al. Percutaneous treatment of central venous stenosis in hemodialysis patients: long-term outcomes. *Cardiovasc Intervent Radiol.* 2009;32(2):271–8.
- 5 Bakken AM, Protack CD, Saad WE, Lee DE, Waldman DL, Davies MG. Long-term outcomes of primary angioplasty and primary stenting of central venous stenosis in hemodialysis patients. *J Vasc Surg.* 2007;45(4):776–83.
- 6 Hatzimpaloglou A, Velissaris I, Gourasas I, Grekas D, Kiskinis D, Kaitzis D, Louridas G. Stenting of central venous stenoses and occlusions to maintain hemodialysis vascular access. *J Vasc Access.* 2002;3(1):10–3.