AV-Block

Ursachen, Diagnostik und Therapieoptionen

Vanessa Weberndörfer, Hildegard Tanner
Rhythmologie und Elektrophysiologie, Universitätsklinik für Kardiologie, Inselspital Bern, Schweiz

Quintessenz

- Bei neu aufgetretener/unerklärter Bradykardie oder unklarem Leistungsknick muss aktiv nach einem 2:1-AV-Block gesucht werden. Blockierte P-Wellen können leicht übersehen werden, wenn sie durch den QRS-Komplex oder die T-Welle überlagert werden.
- Bei symptomatischem AVB und ab einem AVB II° Typ 2 (Mobitz), einem 2:1- oder höhergradigen Block sollte die Ursache der Überleitungsstörung gesucht werden (Medikamente, Ischämie usw.).
- Eine Schrittmacherimplantation sollte in der Regel ab einem AVB II° Typ 2 (Mobitz) oder 2:1-Block erfolgen, sofern keine reversible Ursache vorliegt.
- Sowohl der AVB I° als auch ein AVB II° Typ 1 (Wenckebach) benötigen beim asymptomatischen Patienten in der Regel keine weiteren Massnahmen.
- Eine besondere Situation ist der höhergradige Block nach Myokardinfarkt, welcher nach der Revaskularisation meist reversibel ist und nur bei Persistenz eine Schrittmacherimplantation erfordert.

Als AV-Blockierungen werden transiente oder andauernde Überleitungsstörungen von den Vorhöfen auf die Kammern bezeichnet. Hierbei kann es sich lediglich um eine Leitungsverzögerung oder auch komplette Blockierung handeln. Je nach Ausprägung haben AV-Blockierungen eine prognostische Relevanz für den Patienten und sind die häufigste Ursache für Schrittmacherimplantationen in der Schweiz [1]. Dieser Übersichtsartikel beschreibt die verschiedenen Formen von AV-Überleitungsstörungen und deren Diagnose im EKG. Mögliche Ursachen für AV-Blockierungen werden erläutert und die Indikationen für eine Schrittmacherimplantation gemäss den aktuellen ESC-Guidelines zusammengefasst.

Vanessa Weberndörfer

Die Autorinnen haben keine finanziellen oder persönlichen Interessenkonflikte im Zusammenhang mit diesem Beitrag deklariert.

Ursachen

Die Ursache für eine Überleitungsstörung kann sowohl funktionell als auch anatomisch sein und liegt auf Höhe des AV-Knotens, des His-Bündels und/oder der Tawara-Schenkel [2, 3]. Häufig kann die Ätiologie eines AV-Blocks nicht sicher geklärt werden. Man vermutet, dass in diesen Fällen degenerative Veränderungen des Reizleitungssystems zu der Überleitungsstörung führen [2]. Entsprechend den Angaben der schweizerischen Herzschrittmacherstatistik sind die häufigsten genannten Ursachen von AV-Blockierungen, die bei Schrittmacherimplantation angegeben werden, eine Ischämie, Kardiomyopathien, herzchirurgische und interventionelle Eingriffe sowie native Klappenerkrankungen [1]. Weitere mögliche Ursachen von AV-Blockierungen sind in Tabelle 1 zusammengefasst.

Definitionen

AV-Block ersten Grades

Beim AV-Block I° handelt es sich um eine Überleitungsverzögerung von den Vorhöfen auf die Kammern, welche mit einer Verlängerung der PQ-Zeit >200 ms definiert wird (Abb. 1). Wichtig ist, dass jede Vorhoferregung auf die Kammern übergeleitet wird. Abbildung 1 zeigt ein Beispiel für einen AV-Block ersten Grades mit einer sehr langen PQ-Zeit [2].

AV-Block zweiten Grades

Die Nomenklatur des zweitgradigen AV-Blocks entspricht der Beschreibung eines EKG-Musters und legt nicht die genaue Lokalisation der Blockierung fest. Das PQ-Intervall bei Sinusrhythmus vor und nach einer blockierten P-Welle wird beschrieben [2, 3].

AV-Block Typ 1 (Wenckebach)

Es liegt eine progrediente Überleitungsverzögerung mit Zunahme der PQ-Zeit bis zum Ausfall eines Kammerkomplexes vor (Abb. 2). Das erste PQ-Intervall nach einem ausgefallenen Kammerkomplex ist stets kürzer als das vorangegangene übergeleitete PQ-Intervall. Bei einem schmalen QRS-Komplex liegt die Blockierung meist innerhalb des AV-Knotens. Bei einem breiten QRS-Komplex >120 ms entsteht die Blockierung häufig weiter distal [3].

AV-Block Typ 2 (Mobitz)

Beim seltenen AV-Block II° Typ 2 (Mobitz) handelt es sich um einen intermittierenden Ausfall von einzelnen Kammerkomplexen ohne vorangegangene PQ-Verlängerung. Meist tritt der AVB II° Typ 2 (Mobitz) zusammen mit einem Schenkelblock auf. Das erste PQ-Intervall nach der blockierten P-Welle ist identisch mit dem vor-

Abkürzungen
AVB = Atrioventrikulärer Block
EPU = Elektrophysiologische Untersuchung
ESC = European Society of Cardiology
TAVI = Transcatheter aortic valve implantation
ZNS = Zentrales Nervensystem

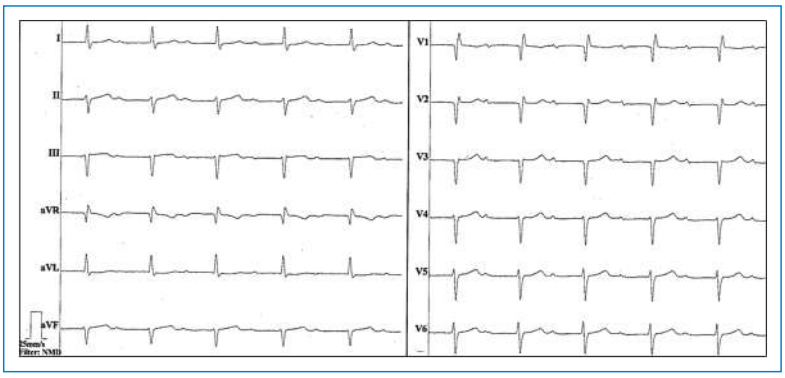

Abbildung 1
AV-Block ersten Grades im 12-Kanal-EKG (Schreibgeschwindigkeit 25 mm/s), Sinusrhythmus, überdrehte Linkslage, HF 64/min, AV-Block ersten Grades mit einer PQ-Zeit von 480 ms. Weiterhin liegt ein linksanteriorer Hemiblock (QRS 130 ms) sowie ein kompletter Rechtsschenkelblock vor.

Abbildung 2
AV-Block zweiten Grades Typ 1(Wenckebach) in einem Rhythmusstreifen, welcher einen Sinusrhythmus mit einer Frequenz von 91/min zeigt. Die erste P-Welle befindet sich auf dem terminalen Teil der T-Welle und ist blockiert. Danach werden die P-Wellen mit zunehmendem PQ-Intervall übergeleitet, bis wieder ein blockiertes P folgt. Das nächste übergeleitete P hat eine Überleitungszeit von 260 ms und ist somit deutlich kürzer als das letzte übergeleitete PQ-Intervall (370 ms).

Tabelle 1
Mögliche Ursachen für AV-Blockierungen (modifiziert nach [2]).

Intrinsische Ursachen
Degenerativ
Chronische Koronarischämie, Myokardinfarkt
Herzchirurgische Eingriffe und kardiologische Interventionen
Infektionen: Myokarditiden, Endokarditis
Rheumatologische Erkrankungen
Kardiomyopathien
Angeborene Herzfehler, kongenitaler AV-Block
Infiltrative Erkrankungen: Amyloidose, Sarkoidose, Hämochromatose
Seltene genetische Erkrankungen: Laminopathien, Myotone Dystrophie
Extrinsische Ursachen
Körperliches Training
Vasovagale Stimulation: Erbrechen, Husten, Defäkation, postprandial
Medikamente
Drogen: Kokain
Elektrolytstörungen
Stoffwechselstörungen: Hypothyreose, Anorexia nervosa, Hypothermie
Neurologische Ursachen: erhöhter intrakranieller Druck, ZNS-Tumore
Obstruktive Schlafapnoe

angegangenen, übergeleiteten PQ-Intervall und die Pause entspricht dem doppelten PP-Intervall. Sind diese Kriterien nicht erfüllt, beispielsweise bei Vorliegen von junktionalen Schlägen oder ventrikulären Extrasystolen, kann die Diagnose eines Typ-2-Blocks (Mobitz) nicht gestellt werden. Beim Typ-2-Block handelt es sich in den meisten Fällen um infranodale Blockierungen, welche auf ein irreversibel geschädigtes His-Purkinje-System hinweisen [2, 3].

2:1-AV-Block und höhergradige AV-Blockierungen

Blockierungen mit konstantem PQ-Intervall und einer 2:1-, 3:1-Überleitung usw. werden auch als höhergradiger AV-Block bezeichnet. Ein besonderer Fall ist der 2:1-Block, bei dem im 12-Kanal-EKG nicht zwischen einem AV-Block zweiten Grades Typ 1 oder 2 unterschieden werden kann (Abb. 3). Es kann sich beim 2:1-Block sowohl um die kürzeste Wenckebach-Periodik handeln oder aber ein zweitgradiger AV-Block Typ 2 (Mobitz) vorliegen. Bei schmalem QRS-Komplex handelt es sich am ehesten um eine Blockierung im AV-Knoten [3].

Totaler AV-Block

Der AV-Block III° wird auch totaler AV-Block genannt. Es besteht eine komplette Dissoziation von Vorhof- und Kammeraktion. Je weiter distal im Reizleitungssystem der Ersatzrhythmus entsteht, desto langsamer ist er und umso breiter ist der QRS-Komplex [2]. In Abbildung 4 ist ein totaler AV-Block mit einem Schmalkomplex-Ersatzrhythmus dargestellt, welcher auf ein hohes Ersatzzentrum hindeutet. Bei paroxysmalem Auftreten eines kompletten AV-Blocks kann es einige Sekunden dauern, bis der Kammer-Ersatzrhythmus einsetzt. In dieser Zeit sind nur die blockierten P-Wellen im EKG zu sehen.

Anamnese und Klinik

Selten können bei erstgradigen AV-Blockierungen mit sehr langer AV-Überleitungszeit (PQ >300 ms) Symptome auftreten, welche einem sogenannten Schrittmachersyndrom ähneln: Durch die frühdiastolische Vorhofkontraktion bei unvollständig oder noch nicht geöffneten AV-Klappen ist der Beitrag zur Kammerfüllung gering, und die diastolische Füllungszeit der Kammern verkürzt sich. Die Vorhofkontraktion gegen die noch geschlossene AV-Klappe (Vorhofpfropfung) wird als Herzklopfen wahrgenommen, welches oft mit sichtbaren Pulsationen in den Jugularvenen einhergeht. Diese Mechanismen wirken sich negativ auf das Herzzeitvolumen aus und können zu einem Absinken des systolischen Blutdrucks führen sowie zu einem erhöhten zentralvenösen Druck [2]. Bei einer Bradykardie, welche im klinischen Kontext unpassend erscheint, sollte an einen 2:1-Block gedacht werden. Dieser kann leicht übersehen werden, wenn die blockierte P-Welle durch die T-Welle überlagert wird. Der Morphologie der T-Welle muss somit besondere Aufmerksamkeit geschenkt werden. Beim totalen AV-Block mit verzögertem Einsetzen des Kammerersatzrhythmus kann der Patient Synkopen erleiden, die auch als Adam-Stokes-Anfälle bezeichnet werden [2]. Da der Ersatzrhythmus eine starre, oft bradykarde Frequenz aufweist, kann es unter körperlicher Belastung zu Schwindelattacken und einer Leistungsintole-

Abbildung 3
2:1-AV-Block im 12-Kanal-EKG (Schreibgeschwindigkeit 25 mm/s) bei Sinusrhythmus. Es liegen ein linksanteriorer Hemiblock und ein kompletter Rechtsschenkelblock vor. Nur jede zweite P-Welle wird auf die Ventrikel übergeleitet. Die übergeleiteten PQ-Intervalle sind konstant und betragen 180 ms. Eine Unterscheidung in einen AV-Block zweiten Grades Typ 1 oder Typ 2 ist im Oberflächen-EKG nicht möglich. Die Frequenz der P-P-Intervalle beträgt 96/min und ist doppelt so schnell wie die der RR-Intervalle mit 48/min.

Abbildung 4
AV-Block dritten Grades im 12-Kanal-EKG (Schreibgeschwindigkeit 25 mm/s) mit einer Sinusfrequenz von 55/min und einem regelmässigen schmalen Kammerersatzrhythmus (QRS 90 ms) mit einer Frequenz von 45/min. P-Wellen und QRS-Komplexe sind dissoziiert.

ranz kommen. Das Entwickeln einer Herzinsuffizienzsymptomatik oder von zerebralen Symptomen wie Vergesslichkeit, Apathie oder Konzentrationsstörungen ist möglich [2].

Diagnostik

EKG-Dokumentation

Alle symptomatischen Patienten benötigen ein Ruhe-EKG [2]. Bei der EKG-Interpretation sollte auf Zeichen der Ischämie wie ST-Streckenveränderungen oder Infarktnarben geachtet werden, da die Ischämie eine häufige behandelbare Ursache von AV-Blockierungen ist. Ist das Ruhe-EKG unauffällig, aber die vorliegende Symptomatik suggestiv für eine höhergradige AV-Blockierung, sollte ein EKG-Monitoring durchgeführt werden. Je nach Symptomhäufigkeit stehen verschiedene Monitoring-Systeme, vom 24-Stunden-Holter-EKG über das 7-Tage-EKG bis hin zum externen Anfalls-EKG (Loop Recorder), zur Verfügung. Die Empfehlungen der aktuellen ESC-Guidelines zu Symptomhäufigkeit und empfohlenem Monitoringsystem sind in Tabelle 2 zusammengefasst [2].

Tabelle 2
Vorgeschlagene EKG-Monitoring-Methode je nach Symptomhäufigkeit (modifiziert nach [2]).

Häufigkeit der Symptome	EKG-Monitoring-Technik
Täglich	24-Stunden-Holter; stationär: Telemetrie
Alle 2–3 Tage	48-Stunden- bis 72-Stunden-Holter
Wöchentlich	7-Tage-EKG / externer Loop Recorder
Monatlich	14 bis 30 Tage externer Loop Recorder
Weniger als einmal pro Monat	Implantierter Loop Recorder

Elektrophysiologische Untersuchung

Eine elektrophysiologische Untersuchung ist zur Diagnosestellung und Therapieentscheidung in der Regel nicht nötig. In Einzelfällen kann sie jedoch indiziert sein, wenn das paroxysmale Auftreten eines AV-Blocks vermutet wird, aber wiederholt mittels Langzeit-EKG nicht dokumentiert werden konnte. Ein Beispiel ist das Vorliegen eines Schenkelblocks im Ruhe-EKG bei rezidivierenden Synkopen unklarer Ätiologie und unauffälligem EKG-Monitoring [2].

Laborchemische Abklärungen

Eine häufige reversible Ursache für AV-Blockierungen ist die Koronarischämie, weshalb bei jedem Patienten mit AV-Blockierungen aktiv nach Ischämie-Symptomen gefragt werden sollte. Bei Vorhandensein von Risikofaktoren für eine koronare Herzkrankheit und/oder einer entsprechenden Klinik sollten die kardialen Ischämiemarker Troponin und CK-MB bestimmt werden.
Bei Patienten mit klinisch begründetem Verdacht auf eine Borreliose können B.-burgdorferi-IgM und -IgG (ELISA als Suchtest, Western-Blot als Bestätigungstest) hilfreich bei der Diagnosestellung sein. Zu beachten sind häufige falsch positive Resultate, da die IgM-Titer über Monate persistierend erhöht sein können.
AV-Überleitungsstörungen als Erstmanifestation einer rheumatischen (z.B. systemischer Lupus Erythematodes) oder infiltrativen Erkrankung (Amyloidose) sind selten und sollten nicht routinemässig zu einer ausgedehnten Labordiagnostik führen.

Therapie

Kontraindizierte Medikamente

Bei Vorliegen eines AV-Blocks I° und Gabe von AV-überleitungsverzögernden Medikamenten empfiehlt sich eine Kontrolle der PQ-Zeit.
Bei symptomatischen Patienten, ungeachtet des Grades der Blockierung, sollten Medikamente, welche die Über-

Tabelle 3
AV-überleitungsverzögernde kardiale Medikamente.

Betablocker (auch Augentropfen)
Kalziumkanalblocker vom Nicht-Dihydropyridin-Typ (Verapamil, Diltiazem)
Klasse-III-Antiarrhythmika (Amiodaron, Dronedaron, Sotalol)
Klasse-Ic-Antiarrhythmika (Flecainid, Propafenon)
Digitalis

Tabelle 4
AV-überleitungsverzögernde nichtkardiale Medikamente (adaptiert nach [4]).

Protease-Inhibitoren (Ritonavir, Atazanavir usw.) – **HIV-Therapie**
5HT3-Rezeptorantagonisten – **Antiemetika**
S1P-Rezeptor-Modulator (Fingolimod) – **Multiple Sklerose**
Mefloquine – **Malaria**

leitung im AV-Knoten verzögern und nicht vital indiziert sind, abgesetzt werden (Tab. 3). Auch lokale Anwendungsformen können unter Umständen eine systemische Wirkung entfalten, z.B. Betablocker (Timolol) in Augentropfen. Weiterhin sollten auch nichtkardiale Medikamente hinsichtlich ihrer Effekte auf die AV-Überleitung überprüft werden (Tab. 4) [4, 5].
Sollten die Blockierungen nach Sistieren der Medikation reversibel sein, muss dennoch von einer gewissen Vulnerabilität des Reizleitungssystems ausgegangen werden und die Gabe von AV-überleitungsverzögernden Medikamenten zukünftig vermieden werden [5].

Massnahmen

Alle hämodynamisch stabilen Patienten mit AV-Block (ausgenommen asymptomatischer erstgradiger AV-Block) sollten zeitnah von einem Kardiologen beurteilt werden. Symptomatische Patienten mit AV-Blockierungen sollten zur weiteren Abklärung, Überwachung und Therapie hospitalisiert werden.

Schrittmacherindikation

Die Prognose des asymptomatischen AVB I° ist in der Regel gut. Bei Vorliegen der oben geschilderten Symptome, die einem Schrittmachersyndrom ähneln, kann eine Schrittmachertherapie indiziert sein. Allerdings müssen hierzu die Symptome klar dem erstgradigen AV-Block zugeordnet werden können. Ähnliches gilt für den asymptomatischen AVB II° Typ 1 (Wenckebach). Nur bei symptomatischen Patienten oder einer infrahisären Blockade mit einem breiten QRS-Komplex ist eine Schrittmachertherapie indiziert [2]. Bei einem AVB II° Typ 2 (Mobitz) liegt die Blockierung meist distal des His-Bündels und eine Progression zu einem totalen AV-Block ist möglich. Daher ist aus prognostischen Gründen eine Schrittmachertherapie auch bei asymptomatischen Patienten indiziert [2]. Bei einem 2:1-Block mit breitem QRS wird meist eine Schrittmacherindikation gestellt. Bei symptomatischem, erworbenem komplettem AV-Block ist grundsätzlich eine Schrittmachertherapie notwendig [2].
Ein Sonderfall sind höhergradige AV-Blockierungen im Rahmen eines akuten Myokardinfarkts. Bei über 90% der Fälle sind diese innerhalb von wenigen Tagen nach Revaskularisation spontan reversibel und benötigen auch bei gleichzeitigem Auftreten eines neuen Schenkelblocks keine dauerhafte Schrittmachertherapie [2].
Vereinfacht gesagt benötigen alle symptomatischen Patienten (Synkopen, Präsynkopen, Schwindelattacken, Leistungsintoleranz usw.) mit AVB eine Schrittmachertherapie, ungeachtet der Höhe der Blockierung. Reversible Ursachen müssen vor Schrittmacherimplantation ausgeschlossen werden. Aus prognostischen Gründen ist bei asymptomatischen Patienten mit einem AV-Block zweiten Grades Typ 2 (Mobitz) oder höhergradigem bzw. komplettem AV-Block die Indikation zur Schrittmachertherapie gegeben.

Tabelle 5
Klasse-I-Indikationen für Schrittmacherimplantation (adaptiert nach [2]).

Empfehlungen	Indikationsklasse	Evidenzgrad
AVB III° oder AVB II° Typ 2 ungeachtet der Symptomatik	I	C
Paroxysmaler AVB II° oder III°	I	C
Persistierender AVB II°/III° nach Myokardinfarkt	I	C
Höhergradiger oder kompletter AVB nach TAVI / herzchirurgischen Eingriffen	I	C

AVB = AV-Block; TAVI = transcatheter aortic valve implantation.

Tabelle 6
Klasse-IIa-Indikationen für Schrittmacherimplantation (adaptiert nach [2]).

Empfehlungen	Indikationsklasse	Evidenzgrad
AVB II° Typ 1: Symptomatisch oder intra-/infrahisär gelegen in der EPU	IIa	C
AVB I° mit persistierenden Symptomen ähnlich Schrittmachersyndrom und PQ >300 ms	IIa	C

AVB = AV-Block; EPU = Elektrophysiologische Untersuchung.

Schrittmacherindikationen gemäss den aktuellen «ESC guidelines on cardiac pacing and cardiac resynchroniziation therapy» von 2013 sind in Tabelle 5 und 6 zusammengefasst [2].

Verdankung
Wir danken Dr. med. Jordan Fritschi, FMH Innere Medizin mit Praxis in Zollikhofen (BE), für die kritische Durchsicht des Manuskripts und die wertvollen Hinweise.

Korrespondenz:
PD Dr. med. Hildegard Tanner
Oberärztin Rhythmologie und Elektrophysiologie
Universitätsklinik für Kardiologie
Inselspital
CH-3010 Bern
hildegard.tanner[at]insel.ch

Literatur

1 Statistik – Arbeitsgruppe Herzschrittmacher und Elektrophysiologie der Schweizerischen Gesellschaft für Kardiologie. www.pacemaker.ch
2 Brignole M, Auricchio A, Baron-Esquivias G, Bordachar P, Boriani G, Breithardt OA, et al. 2013 ESC guidelines on cardiac pacing and cardiac resynchroniziation therapy: the task force on cardiac pacing and resynchroniziation therapy of the European Society of Cardiology (ESC). Developed in collaboration with the European Heart Rhythm Association (EHRA). Europace. 2013;15(8):1070–118.
3 Barold SS, Herweg B. Second-degree atrioventricular block revisited. Herzschrittmacherther Elektrophysiol. 2012;23(4):296–304.
4 Nada A, Gintant GA, Kleiman R, Gutstein DE, Gottfridsson C, Michelson EL, et al. The evaluation and management of drug effects on the cardiac conduction in clinical development. Am Heart J. 2013;165(4):-489–500.
5 Justo D, Halkin A, Rosso R, Ish-Shalom M, Hochenberg M, et al. Drug-Induced Atrioventricular Block: Prognosis after Discontinuation of the Culprit Drug. J Am Coll Cardiol. 2004;44(1):105–8.