Anaesthesist 2005 · 55:550–554
DOI 10.1007/s00101-005-0971-6
Online publiziert: 17. Februar 2006
© Springer Medizin Verlag 2006

Redaktion
K. Peter, München

A. Depta · G. Erdös · C. Werner
Klinik für Anästhesiologie, Johannes Gutenberg-Universität, Mainz

Anästhesie bei Patienten mit Glukose-6-Phosphat-Dehydrogenase-Mangel

Fallbericht und perioperatives anästhesiologisches Management

Fallbeschreibung

Zur Anästhesie kam eine 30-jährige Patientin (157 cm, 60 kg) aus dem Nahen Osten mit bekanntem Glukose-6-Phosphat-Dehydrogenase- (G6PD)-Mangel. Die Patientin war für eine subtotale Thyreoidektomie bei bekannter Struma nodosa vorgesehen. Zum Zeitpunkt der Anästhesie lag eine euthyreote Stoffwechsellage vor.

Die präoperative klinische Diagnostik ergab keine Auffälligkeiten. Die erhobenen laborchemischen Befunde lagen mit Ausnahme einer erniedrigten Plasmahämoglobinkonzentration (8,2 g/l) und einer hypochromen, mikrozytären Anämie [Eisen (Fe) 23 µg/dl, mittleres Erythrozytenvolumen (MCV) 69 fl, mittleres korpuskuläres Hämoglobin (MCH) 20 pg)] im Normbereich.

Als Narkoseeinleitung erhielt die Patientin 0,1 mg Fentanyl zur Analgesie und 300 mg Thiopental zur Schlafinduktion. Als Präkurarisierung wurden 1 mg Atracurium und zur Vollrelaxierung 120 mg Succinylcholin appliziert. Die Wahl des kurz wirksamen Muskelrelaxans erfolgte aufgrund der resezierenden Operation mit elektrischer Stimulation des N. recurrens.

Trotz vergrößerter Zunge (Mallampati-Klassifikation II) war eine laryngoskopische Intubation mit einem speziellen Stimulationstubus (NIM™ EMG Endotracheal Tube, Medtronic Xomed USA; Innendurchmesser 7,5 mm) problemlos möglich (Cormack-Lehane-Stadium I). Zur Aufrechterhaltung der Narkose (Minimal-flow-Anästhesie) wurde das volatile Anästhetikum Isofluran (Et_{iso} 0,8–1,0 Vol.-%) eingesetzt.

Der Verlauf der Anästhesie gestaltete sich komplikationslos. Nach einer Operationszeit von 2 h konnte die Anästhesie problemlos beendet werden. Die Patientin wurde nach 70 min wach und kreislaufstabil aus dem Aufwachraum entlassen.

Äthiologie und Pathogenese

Der G6PD-Mangel ist nach Diabetes mellitus der häufigste angeborene Stoffwechseldefekt. Weltweit sind mehr als 400 Mio. Menschen betroffen [7]; in Afrika schätzt man die Prävalenz zwischen 5–25%, in Mitteleuropa unter 0,5% [21]. Die geographische Verteilung entspricht der Ausbreitung der Malaria; der Enzymdefekt geht mit einer erhöhten Resistenz gegenüber dem Malariaparasiten Plasmodium falciparum einher [17]. In Europa sind v. a. die Einheimischen der Mittelmeerländer Griechenland und Italien betroffen.

Favismus wird X-chromosomal rezessiv vererbt: Bei Männern (hemizygot) und homozygoten Frauen weisen alle Erythrozyten den Gendefekt auf. Heterozygote Frauen besitzen 2 Erythrozytenpopulationen: normale und solche mit G6PD-Mangel. Zwar sind die meisten Überträgerinnen asymptomatisch, sie können jedoch, bei einem zufällig hohen Anteil defizitärer Erythrozyten, erkranken und ähnliche klinische Symptome aufweisen, wie die männlichen Hemizygoten [19].

Tab. 1 Auslöser schwerer hämolytischer Krisen

Malariamittel	Chloroquin, Primaquin
Lokalanästhetika	Lidocain
	Prilocain
Analgetika	Acetylsalicylsäure
	Metamizol
	Phenazon
Sulfonamide	Sulfacetamid
	Sulfamethoxazol
	Sulfamerazin
Antibiotika	Nitrofurantoin
	Penicillin
	Streptomycin
	Chloramphenicol
	Isoniazid
	Cotrimoxazol
Nitrofurane	Nitrofurantoin
Andere Medikamente	Methylenblau
	Vitamin K
	Ascorbinsäure in hoher Dosis
	Metoclopramid
	Acetazolamid
	Dapson
	Sulfasalazin
	Sultiam

Die Pathogenese der Erkrankung ist mit der genetischen Mutation eines der Schlüsselenzyme des Glukosemetabolismus, der G6PD, verbunden (**Abb. 1**). Im sog. Pentosephosphatweg wird Glukose-6-Phosphat, das Ausgangsprodukt, mithilfe der G6PD unter Bildung von $NADPH/H^+$ zu 6-Phosphoglukonolakton oxidiert (**Abb. 2**).

Das Produkt, 6-Phosphoglukonolakton, wird in weiteren enzymatischen Reaktionen vollständig zu CO_2 und Ribulose-5-Phosphat abgebaut. Der bei den Dehydrierungsreaktionen entstehende Wasserstoff wird auf $NADP^+$ (Nikotinamid-Adenin-Dinukleotid-Phosphat) übertragen, das somit zu $NADPH/H^+$ reduziert wird.

Die nachfolgende Gleichung gibt eine Summenformel für die Reaktionen des Pentosephosphatwegs wieder:

$$\text{Glucose} - 6 - \text{Phosphat} + 6\,H_2O$$
$$+12\,NADP^+ \rightarrow$$
$$6\,CO_2 + P + 12\,NADPH + 12\,H^+$$

Der Bildung von NADPH im Pentosephosphatweg des Erythrozyten (**Abb. 2**) kommt eine besondere biologische Bedeutung zu. Es dient als Wasserstoffdonator zur Reduzierung von Glutathiondisulfid (GSSG) durch das Enzym Glutathionreduktase.

$$(1)\quad GSSG + NADPH \xrightarrow{GSSG-Reduktase} 2GSH + NADP$$

$$(2)\quad 2GSH + H_2O_2 \xrightarrow{GSH-Peroxidase} GSSG + 2\,H_2O$$

Reduziertes Glutathion (GSH) schützt Sulfhydrilgruppen (SH) in der Erythrozytenmembran und SH-Enzyme des roten Blutkörperchens vor Oxidation und verhindert so die Neigung zu Hämolyse (1). Darüber hinaus wird Wasserstoffperoxid, das eine oxidative Schädigung biologischer Moleküle verursachen kann, ebenfalls eliminiert (2).

Durch das Fehlen funktionsfähiger G6PD kann nicht ausreichend NADPH zur Regenerierung des Glutathions bereitgestellt werden, sodass Peroxidasen ungehindert die Membran und die SH-Gruppen der Proteine des Erythrozyten angreifen können. Dies führt zur Denaturierung von Hämoglobin, zum Untergang der Zellmembran und zur hämolytischen Anämie [3].

Auslöser solcher hämolytischer Krisen ist in erster Linie der oxidative Stress: bakterielle und virale Infektionen, Genuss von Vicia fava (Favabohnen), Verabreichung von bestimmten Arzneimitteln (**Tab. 1**) sowie die metabolische (diabetische) (Keto-)Acidose. Bei den Favabohnen scheinen ihre toxischen Komponenten Pyrimidinaglykone, Divicine und Isouramil als Auslöser einer Hämolyse verantwortlich zu sein [2]. Die entstehenden Peroxide können nicht entgiftet werden und schädigen die Erythrozyten.

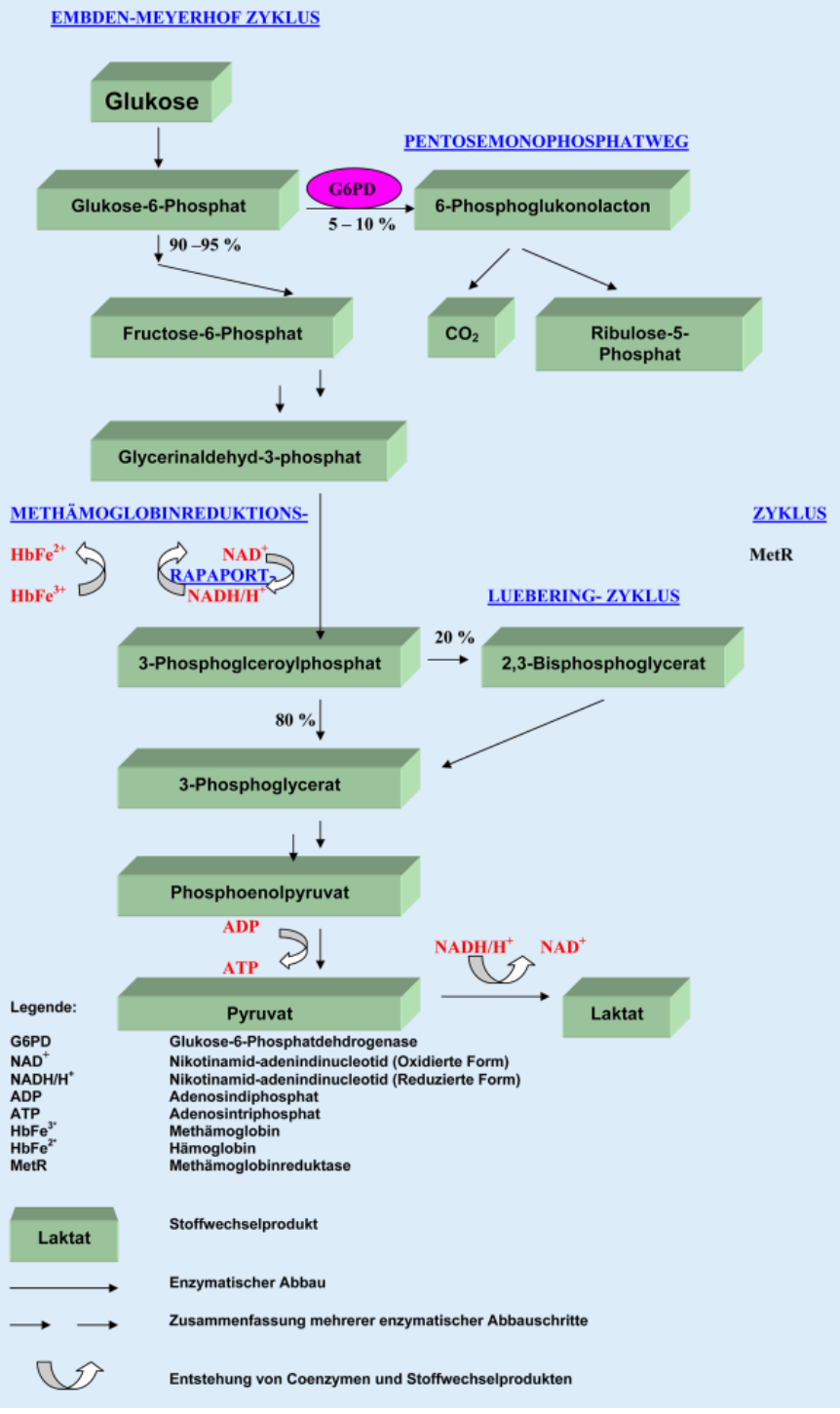

Abb. 1 ▲ Schematische Darstellung des Glukosemetabolismus im Erythrozyten

Anaesthesist 2005 · 55:550–554 DOI 10.1007 / s00101-005-0971-6
© Springer Medizin Verlag 2006

A. Depta · G. Erdös · C. Werner

Anästhesie bei Patienten mit Glukose-6-Phosphat-Dehydrogenase-Mangel. Fallbericht und perioperatives anästhesiologisches Management

Zusammenfassung

Der Glukose-6-Phosphat-Dehydrogenase-(G6PD)-Mangel (Favismus), ein häufiger angeborener Enzymdefekt beim Menschen, ist die wesentlichste Ursache der durch Medikamente oder Infektionen ausgelösten hämolytischen Anämien. Substanzen, die bei Patienten mit G6PD-Mangel akut eine Hämolyse auslösen können, werden auch in der Anästhesie und perioperativen Schmerztherapie verwendet. Nachdem zunehmend Patienten aus Gebieten, in denen die Erkrankung eine hohe Prävalenz besitzt, auch hierzulande behandelt werden, ist die Rekapitulation eines strukturierten perioperativen Vorgehens gerechtfertigt. Im Folgenden wird über eine 30-jährige Patientin mit Favismus berichtet und ein Überblick über die Erkrankung und ihre Auswirkungen auf die Anästhesie gegeben.

Schlüsselwörter

Glukose-6-Phosphat-Dehydrogenasemangel · Favismus · Hämolytische Anämie · Anästhesiologisches Management

Anesthesia in patients with glucose-6-phosphate dehydrogenase deficiency. Case report and perioperative anesthesiologic management

Abstract

Glucose-6-phosphate dehydrogenase (G6PD) deficiency, a frequent congenital human enzyme defect, is the most frequent cause of hemolytic anemia triggered by drugs or infectious diseases. Drugs which induce acute hemolysis in patients with G6PD deficiency are often used in anesthesia and perioperative pain therapy. Considering the fact that patients from geographic regions with a high prevalence of the disease are often treated in European hospitals, special attention should be paid to this problem. We report a case of a 30-year-old female patient with favism and review the disease and anesthesia-related implications.

Keywords

Glucose-6-phosphate dehydrogenase deficiency · Favism · Hemolytic anemia · Anesthesiologic management

Diagnostik

Mikroskopisch können im akuten Anfall in den Erythrozyten die sog. Heinz-Innenkörperchen gefunden werden. Sie entstehen durch Oxidation des Hämoglobins und können durch Supravitalfärbung unter dem Mikroskop sichtbar gemacht werden. Die Präzipitate werden allerdings schnell über die Milz eliminiert, sodass sie nach etwa einem Tag in der Regel nicht mehr im Blut nachweisbar sind. Im hämolysefreien Intervall sind Heinz-Innenkörperchen nicht vorhanden.

Die Sicherung der Diagnose erfolgt durch Nachweis des Enzymdefektes im Erythrozytenlysat oder durch direkten Nachweis der Chromosomenmutation (Position q28, X-Chromosom) durch Polymerase-Kettenreaktion. Der Referenzbereich für eine normale Enzymaktivität der G6PD liegt für Männer zwischen 2,70–6,62 U/gHb, für Frauen zwischen 3,25–7,87 U/gHb.

Klinik

Eine medikamenteninduzierte Hämolyse kann bis zu 3 Tage nach Verabreichung eines oxidativen Stress induzierenden Medikaments auftreten [19]. Klinische Zeichen der Hämolyse bei G6PD-Mangel treten dann sehr schnell auf: Anämie mit Hämoglobinwerten bis 4 mg/dl [7] und Ikterus sind frühe Symptome. In schweren Fällen kommen Rücken- bzw. Bauchschmerzen (Differenzialdiagnose: akutes Abdomen) und eine Splenomegalie hinzu. Eine Hyperbilirubinämie, ein Absinken des Haptoglobins im Plasma und eine Erhöhung der Laktatdehydrogenase sind als Hämolyseindikatoren typisch. Die Retikulozytenzahl kann auf bis zu 26% der roten Blutkörperchen ansteigen [7].

Ein Nierenversagen kann sowohl Folge der Hämolyse als auch eines ggf. begleitenden Schocks durch die entstehende Anämie sein [1, 5, 7, 9, 13]. Mögliche weitere Komplikationen einer fulminanten Hämolyse umfassen die Verbrauchskoagulopathie, die Immunschwäche durch Überflutung des retikuloendothelialen Sytems durch Zelldetritus [8] und eine Pankreatitis als Folge der Mikrozirkulationsstörung.

Da meistens nur ältere Erythrozyten betroffen sind, ist die hämolytische Krise selbstlimitierend: Die Symptome klingen ab, wenn die Population der älteren Erythrozyten abgebaut ist [15].

Prophylaxe und Therapie

Prophylaktisch sollten zur Anästhesie und perioperativen Schmerztherapie Medikamente vermieden werden, die einen Anfall auslösen können oder zur Methämoglobinbildung führen (**Tab. 1**).

Folgende in der Anästhesie potenziell verwendete Medikamente sind bei G6PD-Mangel kontraindiziert:

- *Prilocain* zur intravenösen Regionalanästhesie als potenzieller Methämoglobinbildner [19];
- *Lidocain* z. B. zur periduralen Anästhesie oder Analgesie [15];
- *Metoclopramid* bei postoperativer Übelkeit und Erbrechen [12];
- *Nitroprussidnatrium* zur Blutdruckkontrolle;
- perioperativ eingesetzte *Antibiotika*, wie Penicilline und Sulfonamide [15];
- *Methylenblau*, eingesetzt zur Therapie einer Methämoglobinämie nach versehentlicher Prilocaineinschwemmung bei Durchführung einer i.v.-Regionalanästhesie oder als intraoperativer makroskopischer Marker für die Dehiszens von Darmanastomosen, muss ebenfalls bei G6PD-Mangel vermieden werden.

Während unter physiologischen Bedingungen (1) das gebildete Methämoglobin (ca. 1% des Gesamthämoglobins) über die NADH-abhängige Methämoglobinreduktase eliminiert werden kann, ist bei einer Methämoglobinämie der zusätzliche Abbauweg über die NADPH-abhängige Methämoglobinreduktase erforderlich (2; **Abb. 3**). Dieses Enzym ist jedoch wegen der G6PD-Mutation und des dadurch bedingten Mangels an NADPH nicht funktionsfähig. Das applizierte Methylenblau kann nicht verstoffwechselt werden und führt zur Supplementierung der hämolytischen Krise [4, 14].

In der postoperativen Schmerztherapie eingesetzte Medikamente, wie z. B. die Analgetika Metamizol, Diclofenac und Acetylsalicylsäure, sind kontraindiziert. Paracetamol gehört zu den sicheren Medikamenten.

Die Therapie der hämolytische Krise erfolgt symptomatisch und umfasst die Gabe von Erythrozytenkonzentraten (gewaschen und leukozytendepletiert) bei ausgeprägter Anämie, nephroprotektive Maßnahmen, wie Volumengabe (kristalloide und kolloidale Lösungen), forcierte Diurese und eine Harnalkalisierung mit intravenösem Natriumbikarbonat zur Vermeidung des Ausflockens von denaturiertem Hämoglobin im sauren Milieu der Tubuli [13].

Differenzialdiagnose

Als Differenzialdiagnose kommen andere Ursachen von hämolytischen Anämien infrage. Der G6PD-Mangel ist zu unterscheiden von:

1. Sphärozytose (Kugelzellanämie),
2. Hämoglobinopathien,
   a. Sichelzellanämie,
   b. Thalassämie,

Hier steht eine Anzeige.

Springer

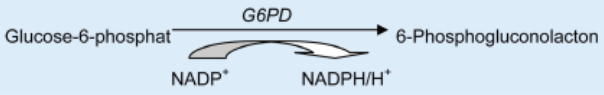

Abb. 2 ◄ Pentosephosphatweg

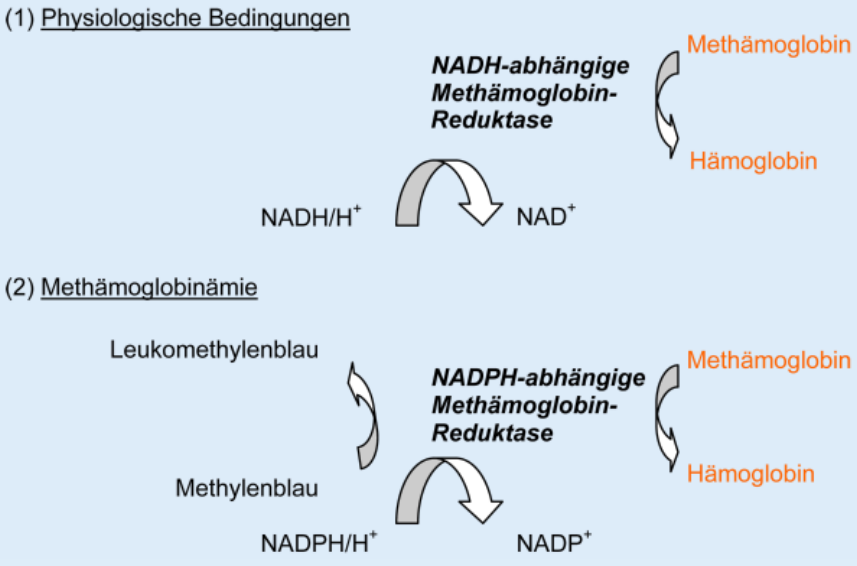

Abb. 3 ▲ Methylenblau und Methämoglobinämie. (Mod. nach Janssen et al. [11])

3. paroxysmalen nächtlichen Hämoglobinurien (Marchiafava-Anämie),
4. autoimmunhämolytischen Anämien und
5. anderen Enzymopathien des Erythrozytenmetabolismus.

Fazit für die Praxis

Der G6PD-Mangel ist eine anästhesierelevante Erkrankung, die bei konzeptloser Narkoseführung zu lebensbedrohlichen Hämolysen und zum Tod des Patienten führen kann. Zum sicheren perioperativen Management gehört neben der präoperativen Identifizierung gefährdeter Patienten, die Vermeidung von Medikamenten, die eine hämolytische Anämie in Kombination mit diesem Enzymdefekt auslösen können.
Betroffene mit G6PD-Mangel sollten einen Patientenausweis erhalten, der im präoperativen Aufklärungsgespäch den Anästhesisten über den Enzymdefekt informiert. Ein Screening ist den nächsten Angehörigen ebenfalls anzuraten.

Korrespondierender Autor

Dr. A. Depta

Klinik für Anästhesiologie, Johannes Gutenberg-Universität, Langenbeckstraße 1, 55131 Mainz
depta@anaesthesie.klinik.uni-mainz.de

Interessenkonflikt. Es besteht kein Interessenkonflikt. Der korrespondierende Autor versichert, dass keine Verbindungen mit einer Firma, deren Produkt in dem Artikel genannt ist, oder einer Firma, die ein Konkurrenzprodukt vertreibt, bestehen. Die Präsentation des Themas ist unabhängig und die Darstellung der Inhalte produktneutral.

Literatur

1. Abid S, Khan AH (2002) Severe hemolysis and renal failure in glucose-6-phosphate dehydrogenase deficient patients with hepatitis E. Am J Gastroenterol 6:1544–1547
2. Arese P, Flora A de (1990) Pathophysiology of hemolysis in glucose-6-phosphate dehydrogenase deficiency. Semin Hematol 27:1–40
3. Babior BM, Stossel TP (1984) Hemolytic anemias: intravascular destruction of red cells. In: Babior BM, Stossel TP (eds) Hematology: a pathophysiological approach. Livingstone, London, pp 120–126
4. Barraviera B, Machado PE, Meira DA, Curi PR, Martins JN, Souza MJ de (1988) Glucose-6-phosphate dehydrogenase and glutathione reductase activity in methemoglobin reduction by methylene blue and cystamine. Study on glucose-6-phosphate dehydrogenase-deficient individuals, on normal subjects and on riboflavin-treated subjects. Rev Inst Med Trop Sao Paulo 5:370–378
5. Beutler E (1978) Glucose-6-phosphate dehydrogenase deficiency. In: Standbury JB, Frederickson DS, Wyngaarden JB (eds) The metamolic basis of inherited diseases, 4th edn. McGraw-Hill, New York, pp 1430–1451
6. Coleman MD, Coleman NA (1996) Drug-induced methaemoglobinaemia. Treatment issues. Drug Saf 6:394–405
7. Djerassi L (1998) Hemolytic crisis in G6PD-deficient individuals in the occupational setting. Int Arch Occup Environ Health [Suppl] 71:26–28
8. Drumml W (1997) Akute Hämolyse. In: Lasch HG, Lenz K, Seeger W (Hrsg) Lehrbuch der Internistischen Intensivtherapie. Schattauer, Stuttgart, S 419–424
9. Emerson PM, Grimes AJ (1982) Red-cell metabolism: hereditary enzymopathies. In: Hardisty RM, Weatherall DJ (eds) Blood and its disorders, 2nd edn. Blackwell, Oxford, pp 294–300
10. Hundsdoerfer P, Vetter B, Kulozik AE (2002) Chronic haemolytic anaemia and glucose-6 phosphate deficiency. Case report and review of the literature. Acta Haematol 108:102–105
11. Janssen WJ, Dhaliwal G, Collard HR, Saint S (2004) Why „why" matters. New Engl J Med 351:2429–2434
12. Karadsheh NS, Shaker Q, Ratroat B (2001) Metoclopramide-induced methemoglobinemia in a patient with co-existing deficiency of glucose-6-phosphate dehydrogenase and NADH-cytochrome b5 reductase: failure of methylene blue treatment. Haematologica 86:659–660
13. Kopp J, Sanner B, Doberauer C (1998) Hämolytische Krise nach Genuß von Favabohnen bei Glucose-6-Phosphat-Dehydrogenase-Mangel. Intensivmedizin 35:337–341
14. Liao YP, Hung DZ, Yang DY (2002) Hemolytic anemia after methylene blue therapy for aniline-induced methemoglobinemia. Vet Hum Toxicol 1:19–21
15. Munoz Corsini L, Dominguez E, Mourelle I, Galindo S, Porras MC (1999) Perioperative management of glucose 6 phosphate dehydrogenase deficiency. A review of the literature. Minerva Anestesiol 65:641–645
16. Rosen PJ, Johnson C, McGehee WG, Beutler E (1971) Failure of methylene blue treatment in toxic methemoglobinemia. Association with glucose-6-phosphate dehydrogenase deficiency. Ann Intern Med 75:83–86
17. Ruwende C, Hill A (1998) Glucose-6-phosphate dehydrogenase deficiency and malaria. J Mol Med 8:581–588
18. Samuel AP, Saha N (1986) Distribution of red cell G6PD and 6PGD phenotypes in Saudi Arabia. Trop Geogr Med 3:287–291
19. Smith CL, Snowdon SL (1987) Anaesthesia and glucose-6-phosphate dehydrogenase deficiency. A case report and review of the literature. Anaesthesia 43:281–288
20. Vulliamy T, Beutler E, Luzzatto L (1993) Variants of glucose-6-phosphate dehydrogenase are due to missense mutations spread throughout the coding region of the gene. Hum Mutat 2:159–167
21. WHO working group (1989) Glucose-6-phosphate dehydrogenase deficiency. Bull World Health Organ 67:601
22. Wright RO, Woolf AD, Shannon MW, Magnani B (1998) N-acetylcysteine reduces methemoglobin in an in-vitro model of glucose-6-phosphate dehydrogenase deficiency. Acad Emerg Med 3:225–229