Anaesthesist 2005 · 54:1215–1228
DOI 10.1007/s00101-005-0895-1
Online publiziert: 10. August 2005
© Springer Medizin Verlag 2005

Redaktion
M. Jöhr, Luzern
T. Koch, Dresden
C. Werner, Mainz
B. Zwissler, Frankfurt

G. Erdös · M. Kunde · I. Tzanova · C. Werner
Klinik für Anästhesiologie, Johannes Gutenberg-Universität, Mainz

Anästhesiologisches Management bei mediastinaler Raumforderung

Aktuelle Konzepte der perioperativen Versorgung

Kasuistik

Eine 34-jährige Frau mit Morbus Hodgkin und einem Mediastinaltumor wurde zur Mediastinotomie in Allgemeinanästhesie vorgestellt. Durch mehrere Tumorbiopsien sollte die Dignität der Raumforderung geklärt werden.

Bei der als American-Society-of-Anesthesiologists-(ASA-)Klasse III eingestuften Patientin bestanden eine Belastungsdyspnoe und eine leichtgradige obstruktive Ventilationsstörung. Anamnestisch wurden temporäre Herzrhythmusstörungen angegeben.

Das Röntgenbild des Thorax (**Abb. 1a**) zeigte ein verbreitertes Mediastinum. In der computertomographischen Untersuchung wurde eine 10,6 cm×3,1 cm große Raumforderung im vorderen Mediastinum festgestellt, die sich vor dem rechten Vorhof erstreckte (**Abb. 1b**). Zusätzlich ließen sich größenprogrediente zervikale und submentale Lymphknoten nachweisen.

Topographie des Mediastinums

Das Mediastinum bildet einen eigenständigen sagittalen Raum in der Thoraxmitte. Dieser wird lateral von den Pleurae mediastinales, ventral vom Sternum und dorsal von den Corpora vertebrae thoracicae I–X begrenzt. Kranial geht das Mediastinum durch die obere Thoraxapertur kontinuerlich in den Bindegewebsraum des Halses über. Kaudal bildet das Diaphragma eine anatomisch klare Abgrenzung gegenüber dem Abdomen.

Die gängigste topographische Einteilung folgt dem sog. Vier-Kompartiment-(Ko-)Modell. Demnach unterscheidet man ein oberes und ein unteres Mediastinum, getrennt durch eine horizontale Ebene zwischen dem Angulus sterni und der Unterkante der Vertebra thoraci-

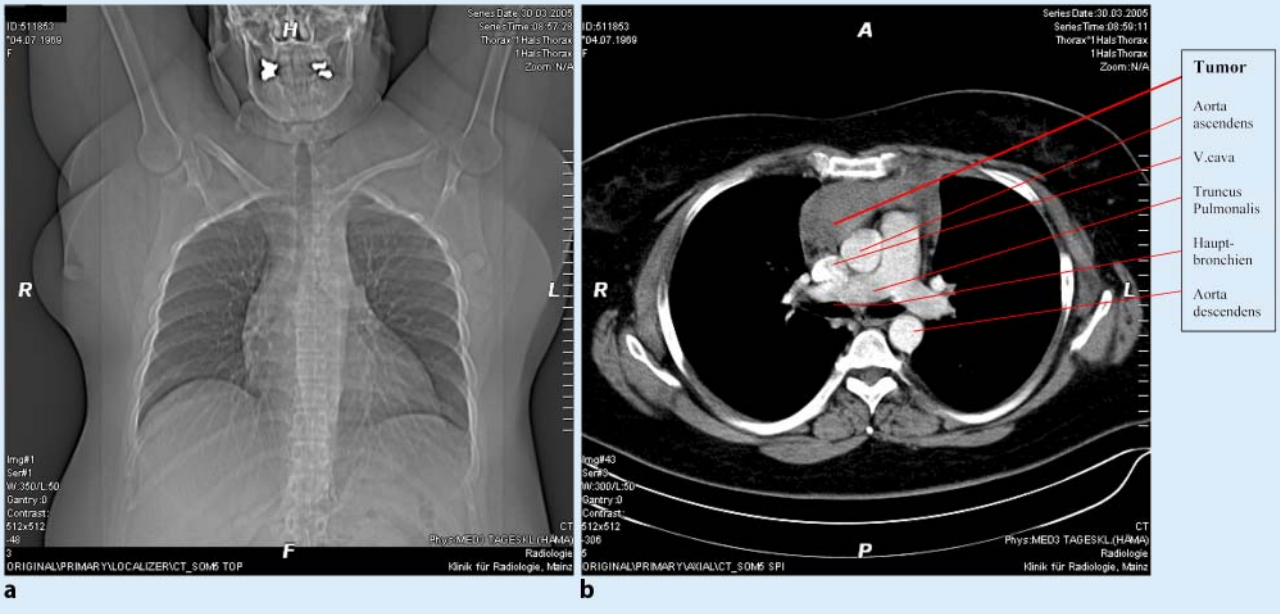

Abb. 1 ▲ a **Thoraxröntgenbild;** b **Computertomographie des Thorax**

source: https://doi.org/10.7892/boris.63835 | downloaded: 26.4.2024

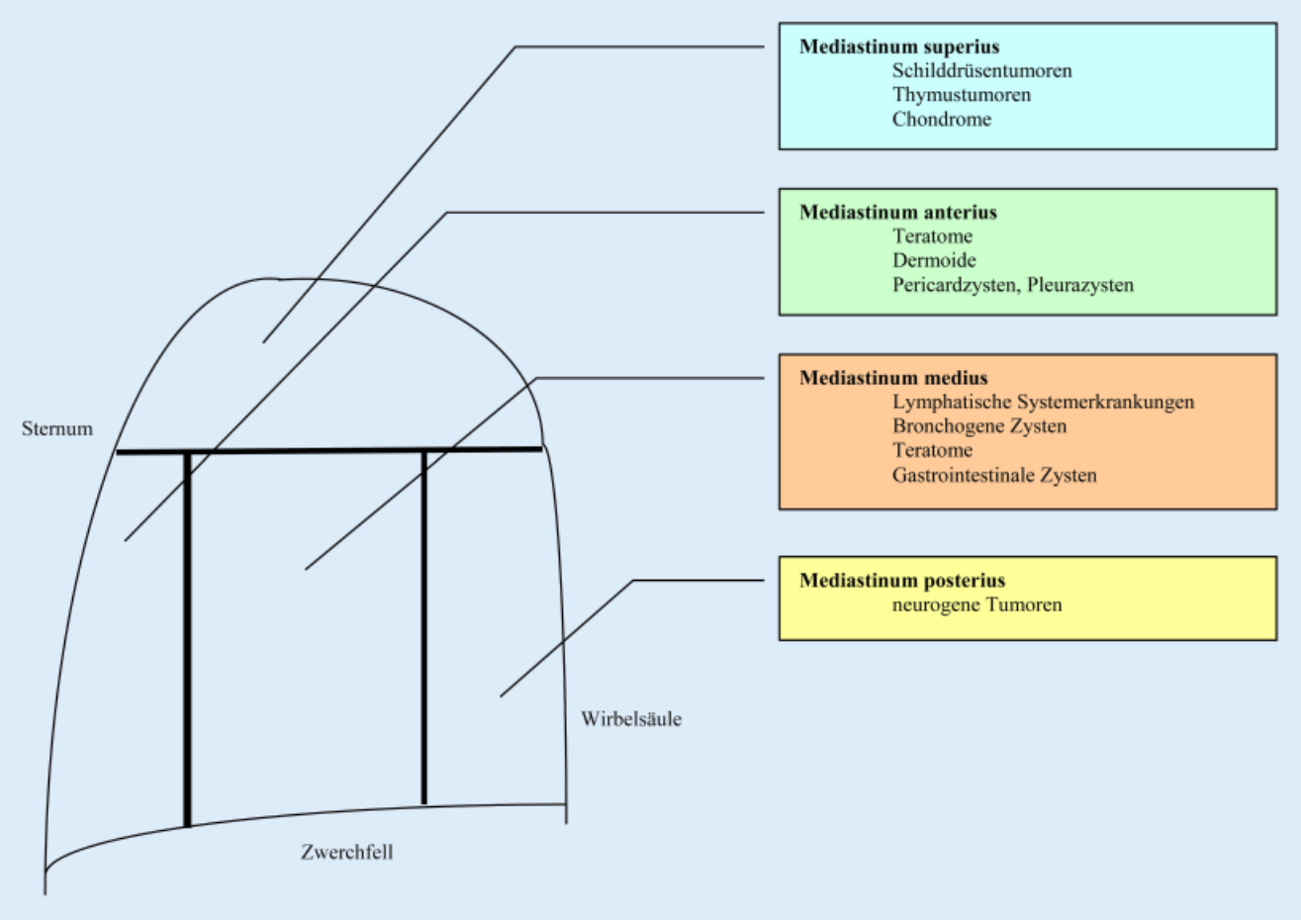

Abb. 2 ▲ **Schematische Darstellung der mediastinalen Kompartimente mit häufig vorkommenden Tumoren und tumorähnlichen Läsionen. (Mod. nach Becker [5]) Thorax seitlich**

ca IV. Während das Mediastinum superius (Ko I) einen eigenständigen Raum oberhalb des Perikards bildet, wird das Mediastinum inferius, je nach Lage zum Herzbeutel, in einen vorderen (Mediastinum anterius, Ko II), mittleren (Mediastinum medius, Ko III) und einen hinteren (Mediastinum posterius, Ko IV) mediastinalen Raum unterteilt (◘ **Abb. 2**). Die Zuordnung der für den Anästhesisten wichtigen anatomischen Strukturen zu den einzelnen Kompartimenten ist ◘ **Tabelle 1** zu entnehmen.

Das ebenfalls verwendete „Drei-Kompartiment-Modell" nach Burkell (1969) [39] fasst oberes und vorderes Mediastinum zu einem gemeinsamen Kompartiment zusammen. Dies entspricht einer funktionellen Einteilung des Mediastinums und berücksichtigt die häufige Ausbreitung tumoröser Prozesse zwischen den beiden Kompartimenten. Die radiologische Struktureinteilung des Mediastinums anhand einer seitlichen Thoraxaufnahme wird ebenfalls berücksichtigt (◘ **Abb. 3**).

Anästhesiologische Besonderheiten

Der Besonderheit der Narkoseführung bei mediastinalen Tumoren (◘ **Tabelle 2**) wird sowohl in der älteren als auch in der neueren deutschen anästhesiologischen Fachliteratur nur wenig Beachtung geschenkt. Dies ist um so überraschender, als mediastinale Raumforderungen keine seltene Gruppe von Erkrankungen darstellen, zugleich aber bei fehlender, korrekter präoperativer Vorbereitung und nichtgeeigneter Anästhesietechnik rasch in eine lebensbedrohliche Situation münden und zu einem fatalen Ausgang der Behandlung führen können.

Der vorliegende Beitrag präsentiert die Pathophysiologie und das perioperative Management eines anästhesierelevanten mediastinalen Kompressionssyndroms auf der Basis einer aktuellen Literaturübersicht.

Mediastinal-Mass-Syndrom

Pathophysiologie

Das mediastinale (Tumor-)Massensyndrom beschreibt ein durch mediastinale Raumforderung ausgelöstes Krankheitsbild anästhesierter Patienten, das sehr schnell in jeder Phase der Anästhesie und auch postoperativ zu akuter kardiozirkulatorischer und respiratorischer Gefährdung führen kann.

In Abhängigkeit von der Lokalisation der Tumoren innerhalb des Mediastinums selbst kann es während der Anästhesie entweder zu

1. respiratorischer Dekompensation oder
2. hämodynamischer Dekompensation oder

Anaesthesist 2005 · 54:1215–1228
DOI 10.1007/s00101-005-0895-1
© Springer Medizin Verlag 2005

G. Erdös · M. Kunde · I. Tzanova · C. Werner

Anästhesiologisches Management bei mediastinaler Raumforderung. Aktuelle Konzepte der perioperativen Versorgung

Zusammenfassung

Das perioperative Management von Patienten mit mediastinaler Raumforderung ist eine besondere klinische Herausforderung für unser Fachgebiet. Zwar stellt die Regionalanästhesie, als Verfahren der ersten Wahl, eine sichere und einfache Technik dar, doch häufig ist sie operationsbedingt nicht realisierbar. Für diese Fälle verbleibt die Allgemeinanästhesie, deren Durchführung wegen tumorbedingter Kompressionssyndrome eine akute respiratorische und hämodynamische Dekompensation (Mediastinal-Mass-Syndrom) auslösen kann. Die adäquate Versorgung der Patienten beginnt mit der präoperativen Risikoklassifizierung anhand klinisch-radiologischer Befunde. Neben Anamnese, Röntgen und computertomographischer Untersuchung des Thorax, werden dynamische Verfahren, wie Pneumotachographie und Echokardiographie zur Verifizierung möglicher intraoperativer Verdrängungserscheinungen herangezogen. Die Narkoseleitung erfolgt wach-fiberoptisch, wobei der Patient unter Erhaltung der Spontanatmung intubiert wird. Die Anästhesie wird inhalativ oder intravenös mit kurzwirksamen Präparaten fortgeführt; Muskelrelaxantien werden, falls operationstechnisch möglich, nicht verwendet. Wurde die Anästhesie als „ungewiss" oder „gefährlich" charakterisiert, werden je nach Ort der tumorbedingten Kompression (tracheobronchial, pulmonalarteriell, caval) alternative Techniken der Atemwegssicherung (unterschiedliche Tuben, rigides Bronchoskop) bereitgestellt und extrakorporale Oxygenierungsverfahren (Herz-Lungen-Maschine, HLM) im Operationssaal vorbereitet. Bei schwerer klinischer Symptomatik und ausgedehntem Mediastinaltumor erfolgt zusätzlich die präoperative Kanülierung der Femoralisgefäße in Lokalanästhesie. Neben der Sicherstellung der technischen und personellen Voraussetzungen ist die interdisziplinäre Zusammenarbeit der beteiligten Fachabteilungen eine Grundvoraussetzung für die sichere Patientenversorgung.

Schlüsselwörter

Mediastinal-Mass-Syndrom · Mediastinale Raumforderung · Tracheobronchiale und pulmonalarterielle Obstruktion · V.-cava-superior-Kompressionssyndrom

Anaesthesiological management of mediastinal tumors

Abstract

The perioperative management of patients with mediastinal masses is a special clinical challenge in our field. Even though regional anaesthesia is normally the first choice, in some cases it is not feasible due to the method of operation. In these cases general anaesthesia is the second option but can lead to respiratory and haemodynamic decompensation due to tumor-associated compression syndrome (mediastinal mass syndrome). The appropriate treatment begins with the preoperative risk classification on the basis of clinical and radiological findings. In addition to anamnesis, chest radiograph, and CT, dynamical methodes (e.g. pneumotachography and echocardiography) should be applied to verify possible intraoperative compession syndromes. The induction of general anaesthesia is to be realized in awake-fiberoptic intubation with introduction of the tube via nasal route while maintaining the spontanious breathing of the patient. The anaesthesia continues with short effective agents applied inhalative or iv. If possible from the point of operation, agents of muscle ralaxation are not to be applied. If the anaesthesia risk is classified as uncertain or unsafe, depending on the location of tumor compression (tracheobronchial tree, pulmonary artery, superior vena cava), alternative techniques of securing the respiratory tract (different tubes, rigid bronchoscope) and cardiopulmonary bypass with extracorporal oxygen supply are prepared. For patients with severe clinical symptoms and extensive mediastinal mass, the preoperative cannulation of femoral vessels is also recommended. In addition to fulfilling technical and personnel requirements, an interdisciplinary cooperation of participating fields is the most important prerequisite for the optimal treatment of patients.

Keywords

Mediastinal-mass-syndrome · Mediastinal tumor · Obstruction of tracheobronchial tree · Obstruction of pulmonary artery · Superior vena cava compression syndrome

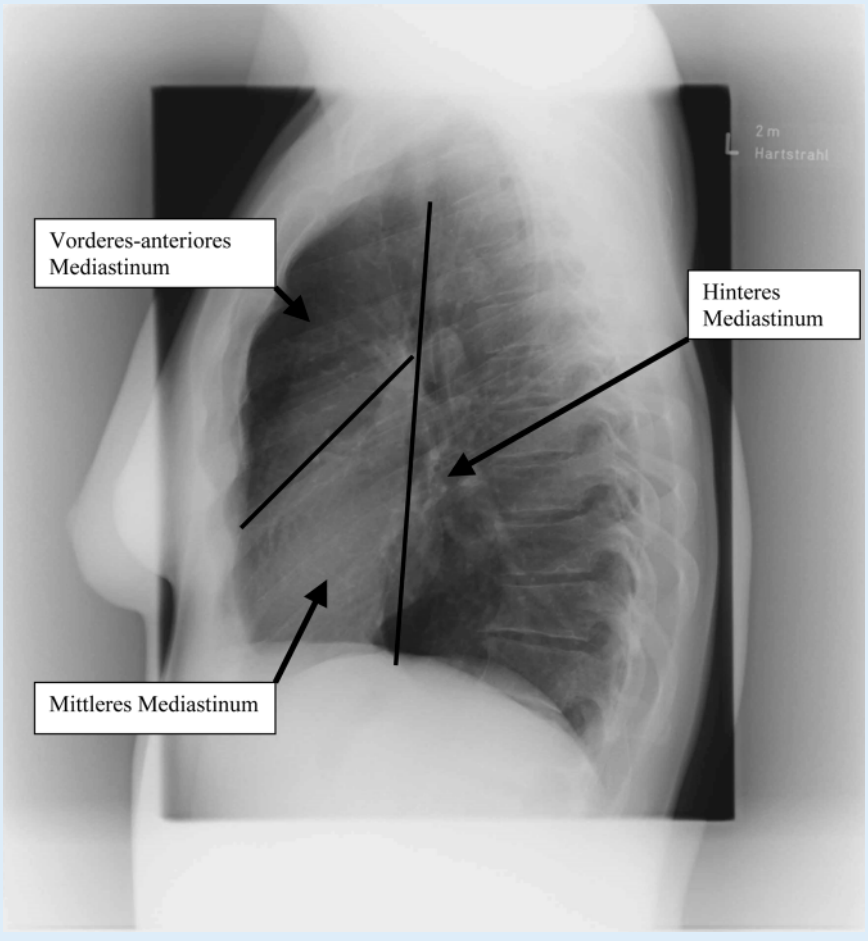

Abb. 3 ◄ **Einteilung des Mediastinums nach Burkell. (Nach Nier [39])**

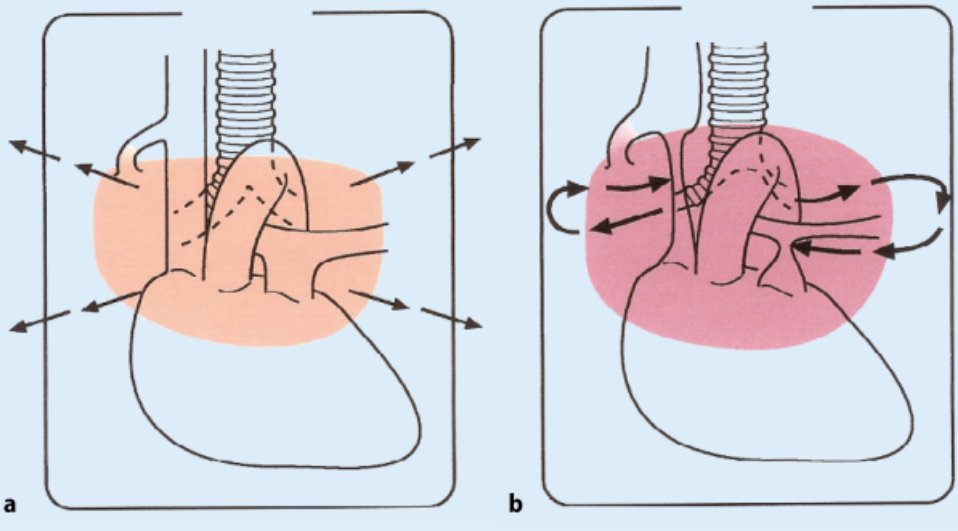

Abb. 4 ◄ **Verhalten des Mediastinaltumors unter Spontanatmung** (a) **und kontrollierter Beatmung** (b)**. (Nach Luckhaupt-Koch et al. [32]).** a **Unter Spontanatmung werden die Tumormassen von den Mediastinalorganen weggezogen. Benachbarte Organe und Strukturen werden in ihrer Funktion nicht beeinträchtigt.** b **Durch Erhöhung des intrathorakalen Drucks unter Beatmung werden mediastinale Tumormassen an benachbarte Strukturen (Trachea, A. pulmonalis, Cor, V. cava superior) gepresst. Durch Eineingung der oberen Hohlvene wird der Blutfluss aus dem Tumor behindert. Dies führt zum Anschwellen des Tumors und zur Verstärkung der Kompressionssymptomatik**

zu einer Kombination von beidem kommen.

Respiratorische Dekompensation

Die respiratorische Dekompensation ist durch akute die Zunahme des Atemwegsdrucks, verbunden mit erschwerter bzw. unmöglicher Ventilation des Patienten, gekennzeichnet. Sie tritt in 7–18% aller Allgemeinanästhesien bei mediastinalen Tumormassen auf [3, 58].

Die Dekompensation entsteht durch mechanische Kompression von Trachea und Hauptbronchien durch die mediastinale Raumforderung. Die zusätzliche Veränderung der physiologischen (Druck-)Verhältnisse im Respirationstrakt durch operationsbedingte Lagerung und positive Druckbeatmung kann schließlich zur kritischen Atemwegsstenose führen.

Die Narkoseinduktion erfolgt üblicherweise in Rückenlage des Patienten. Der Wechsel in die Horizontale führt über ei-

ne Reduktion des transversalen Thoraxdurchmessers und Kranialverlagerung des Zwerchfells zur Abnahme des thorakalen Atemwegsquerschnitts und damit zur Erhöhung des Atemwegswiderstands. Weiterhin kommt es in waagerechter Position durch Anstieg des zentralen Blutvolumens zu einer stärkeren Durchblutung mediastinaler Prozesse, deren zusätzliche Größenzunahme einen noch höheren Druck auf die benachbarten Atemwege ausüben kann.

Auch spezielle Lagerungen, wie Reklination des Halses (sog. Strumalagerung) oder die Seitenlagerung des Patienten auf dem Operationstisch, beeinflussen die Form des oberen Thorax und der Trachea bezüglich der Lage mediastinaler Strukturen [55]. Die Gefahr einer iatrogenen Luftwegsobstruktion ist erhöht.

Nach Neuman et al. [38] wird die tumorbedingte Obstruktion der Atemwege auch durch die Allgemeinanästhesie selbst verstärkt:

- Durch Reduktion des transversalen Thoraxdurchmessers, Abnahme des inspiratorischen und zugleich Zunahme des abdominellen Muskeltonus kommt es zur Reduktion des Lungenvolumens um 500 bis zu 1000 ml unter Allgemeinanästhesie.
- Die Erschlaffung der glatten Muskulatur der Bronchien führt zum Anstieg der Komprimierbarkeit der großen Atemwege.
- Durch eine neuromuskuläre Blockade kommt es zum Verlust der Zwerchfellbewegung in kraniokaudaler Richtung. Der normale transpleurale Gradient, der die Atemwege während der Inspiration erweitert, ist reduziert und führt ebenfalls zur Abnahme des Atemwegsquerschnitts.

Aus diesem Zusammenhang ergibt sich die Empfehlung, Patienten mit mediastinalen Tumoren auch während der Narkose, soweit operativ und anästhesiologisch realisierbar, nicht zu relaxieren und ihre Spontanatmung aufrechtzuerhalten [38, 45, 52, 55].

Froese u. Bryan konnten anhand radiologischer Untersuchungen die unterschiedliche Verteilung der Ventilation bei Spontanatmung und maschineller Beatmung nachweisen. Sie zeigten, dass der Erhalt der Zwerchfellbewegung im Rahmen der Spontanatmung zu einer verstärkten posterioren diaphragmalen Bewegung führt [19]. Die Distribution der Ventilation erfolgt bevorzugt in den in Rückenlage besser perfundierten Lungenabschnitten. Wird der Patient im Gegensatz dazu relaxiert, so kommt es, bedingt durch Mehrventilation schlecht perfundierter anteriorer Lungenabschnitte, zu dorsaler Atelektasenbildung sowie zur Zunahme der venösen Beimischung und des Ventilations-Perfusions-Missverhältnisses. Die dadurch verminderte arterielle Oxygenierung führt bei kritisch eingeengten Luftwegen zu einer erhöhten Hypoxiewahrscheinlichkeit.

Des Weiteren führt die kontrollierte Beatmung bei reduziertem Atemwegsquerschnitt zu einer Erhöhung der gasmolekularen Beschleunigung und zum Auftreten turbulenter poststenotischer Strömung. Diese ist im Gegensatz zu laminarer Strömung, unter Spontanatmung, für die Ventilation distal gelegener Bronchien insuffizient [52]. Verminderter Gasaustausch, Shuntbildung, Behinderung der Exspiration und „Air-trapping-Phänomen" sind die Folgen.

Schließlich kann es bei Überdruckbeamtung durch den erhöhten intrathorakalen Druck zum „Anpressen" des Tumors an benachbarte Mediastinalorgane kommen. Dieser Effekt ist unter Spontanatmung nicht zu beobachten. Der Mediastinaltumor wird eher durch den negativen intrapleuralen Druck und die Kontraktion des Zwerchfells von den betroffenen Mediastinalorganen „weggezogen" [32] (**Abb. 4**).

Eine respiratorische Dekompensation kann auch nach komplikationslosem intraoperativen Verlauf erst in der postoperativen Phase entstehen [20, 52]. Ursächlich hierfür sind chirurgische Komplikationen (Nachblutungen, Sero-, Hämato-, Pneumothorax, Zwerchfellhochstand durch Läsion des N. phrenicus), aber auch die (physiologische) Ödembildung im Operationsgebiet, die, ähnlich den mediastinalen Tumormassen, nach Extubation eine Trachealobstruktion hervorrufen können. Auch eine eingeschränkte Atemmechanik, wie bei postinterventionell nicht vollständig wachen Patienten oder bei Schmerzen, kann zur Atemwegsverlegung im Aufwachraum führen. Durch die verminderte ventrodorsale Brustwandbewegung können an der Thoraxwand fixierte mediastinale Raumforderungen an Trachea und Hauptbronchien eine kritische Stenose hervorrufen [55].

Hämodynamische Dekompensation

Die Entgleisung hämodynamischer Parameter tritt auf, wenn das Herz oder die herznahen großen Gefäße vom mediastinalen Tumor umgeben oder infiltriert sind.

Man unterscheidet drei Formen:

- Kompression der Pulmonalarterie (PA),
- Kompression der oberen Hohlvene („superior vena cava syndrome", SVCS),
- Kompression des Herzens.

Kompression der Pulmonalarterie. Die beiden Pulmonalarterien haben einen kurzen Verlauf zwischen Aorta und Tracheobronchialsystem. Aus dieser Lage ergibt sich ein gewisser Schutz vor mechanischer Kompression [37, 51]. Kommt es dennoch zu einer Reduktion des Gefäßdurchmessers mit konsekutiver Beeinträchtigung der pulmonalarteriellen Perfusion, entstehen Hypoxämie, Hypotension und ggf. ein Herz-Kreislauf-Stillstand als Ausdruck einer akuten Rechtsherzbelastung, einer verminderten enddiastolischen Füllung des linken Ventrikels und einer gestörten Oxygenierung des Blutes infolge erhöhter Totraumventilation.

Während solche Patienten im täglichen Leben meistens asymptomatisch sind, dekompensieren sie schnell, wenn die pulmonalarterielle Durchblutung unter die kritische Grenze sinkt. Die Einleitung der Allgemeinanästhesie, die horizontale Lagerung auf dem Operationstisch, die Gabe von Muskelrelaxanzien und die Induktion einer positiven Druckbeatmung können auslösende Faktoren darstellen [22, 28].

Kompression der oberen Hohlvene. Die tumorbedingte Obstruktion der V. cava superior ist bereits im Jahr 1757 von W. Hunter beschrieben worden (s. hierzu Lokich

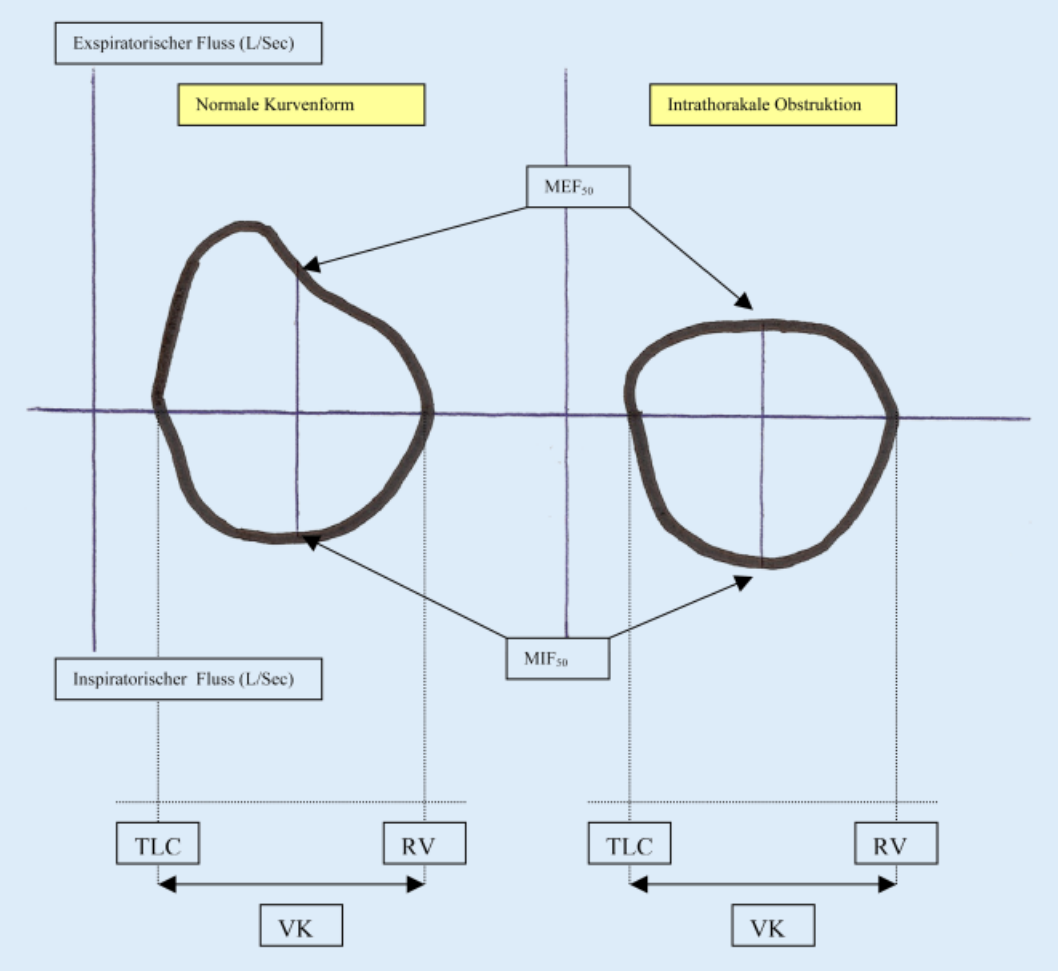

Abb. 5 ◀ **Normale und pathologische Fluss-Volumen-Kurve. *TLC* totale Lungenkapazität, *RV* Residualvolumen, *VK* Vitalkapazität, *MIF*$_{50}$ maximaler inspiratorischer Fluss bei 50% der Vitalkapazität, *MEF*$_{50}$ maximaler exspiratorischer Fluss bei 50% der Vitalkapazität**

u. Googman [31]). Die obere Hohlvene ist im Gegensatz zu Pulmonalarterie und Herz besonders vulnerabel gegenüber externen Druckkräften. Dies ist durch den niedrigen intravasalen Druck, die dünne Gefäßwand und die Nachbarschaft von festen Strukturen (perikavale Lymphknoten, Hauptbronchus) begründet. Durch die verminderte venöse Drainage der oberen Körperhälfte kommt es zur Abnahme der rechtsventrikulären Füllung, zum Absinken des Herzzeitvolumens und zum Anstieg des zentralvenösen Druckes [37]. Die entstandene Abflussstörung führt zu einer vielfältigen, typischen Symptomatik, die in vielen Fällen bereits ohne weitere Diagnostik zur klinischen Diagnose führt.

Die häufigste Lokalisation der Kompression ist die rechte Thoraxseite (re: li =4:1) oberhalb der Einmündung der V. azygos. Eine Einengung unterhalb der Azygosvene ist wegen der zusätzlichen Abflussbehinderung der Interkostalvenen klinisch schwerwiegender [31].

Ursächlich für eine SVCS kommen v. a. Bronchialkarzinome (87%) und maligne Lymphome (10%) in Betracht. In 3% der Fälle findet man u. a. katheterinduzierte Thrombosen, idiopathische Mediastinalfibrosen und Granulome als auslösende Faktoren.

Kompression des Herzens. Die direkte Kompression des Herzmuskels ist ein ähnlich seltenes Ereignis wie die Einengung der Pulmonalarterie. Große Tumoren (z. B. Lymphome, Thymome) können jedoch das Herz direkt involvieren und Arrhythmien bzw. ein „Low-Output-Syndrom" infolge einer Perikardtamponade (im Sinne eines tumorbedingten Ergusses) hervorrufen [9].

Aufgrund der unmittelbaren Nachbarschaft der mediastinalen Organe ist in den meisten Fällen eine Kombination von hämodynamischem und respiratorischem Dekompensationssyndrom anzutreffen.

Anästhesiologisches Vorgehen bei mediastinalen Tumoren

Insbesondere wegen der potenziellen Gefahr der akuten, lebensbedrohlichen Dekompensation erfordert die anästhesiologische Betreuung von Patienten mit mediastinaler Raumforderung eine sorgfältige präoperative Diagnostik sowie eine interdisziplinäre Planung und Zusammenarbeit zwischen Anästhesisten, Chirurgen, Radiologen, Onkologen, Pulmonologen und ggf. Kardiotechnikern.

Art des Eingriffs und Patientenkollektiv

Es können zwei Gruppen bezüglich des chirurgischen Eingriffs unterschieden werden. Zur ersten Gruppe gehören Patienten mit diagnostischen oder therapeutischen Eingriffen am Mediastinum selbst. Zur zweiten gehören Patienten mit bekannter mediastinaler Raumforderung,

Tabelle 1

Mediastinale Kompartimente und zugehörige anatomische Strukturen	
Mediastinum superius	• Arcus aortae • Aortenbogenäste • Thymus
Mediastinum anterius	• Aorta ascendens • V. cava superior • V. azygos • Thymus
Mediastinum posterius	• Truncus sympathicus • N. vagus • Ösophagus • Ductus thoracicus • Aorta descendens
Mediastinum medius	• Cor, Perikard • Trachea • Bronchi principales • A. pulmonalis • V. pulmonalis

Tabelle 2

Systematik der primären mediastinalen Tumoren und Pseudotumoren		
Neurogene Tumoren	• Periphere Nerven • Sympatische Ganglien • Parasympatisches Gewebe	Neurofibrome, Schwannome Gangioneurome, Neuroblastome Phäochromozytom, Paragangliome
Thymustumoren	• Thymome, Thymuskarzinoide • Thymolipom • Lymphome	
Lymphome	• Morbus Hodgkin • Non-Hodgkin-Lymphome	
Keimzelltumoren	• Seminome • Nichtseminome • Teratome	 Embryonale Karzinome, Chorionkarzinome Reife, unreife, maligne
Mesenchymale Tumoren	• Hämagiom • Lipom • Fibrom • Rhabdomyom • Lymphangiom	
Endokrine Tumoren	Schilddrüsentumoren Nebenschilddrüsentumoren	
Aneurysmen	Aorta	
Zysten	• Perikardial, pleural, bronchogen • Enterogen, thymogen, meningogen	
Hernien	Hiatus-, Morgani-Hernie	
Lymphadenopathien	Entzündlich, granulomatös, sarkoid	

die jedoch einer Operation außerhalb des Mediastinums zugeführt werden. Beide Kollektive sind bezüglich der Altersverteilung und der ASA-Risikoklassifizierung heterogen.

Präoperative Diagnostik

Nach der Indikationsstellung zum operativen Eingriff wird der Patient möglichst frühzeitig dem Anästhesisten vorgestellt, um rechtzeitig in Abhängigkeit von klinischer Symptomatik und Tumorlokalisation diagnostische Verfahren zu veranlassen. Hieraus ergeben sich Risikoeinschätzung und perioperative Planung.

Im Rahmen der klinischen Untersuchung ist neben der Erhebung der allgemeinen Narkosefähigkeit v. a. auf folgende allgemeine und spezifische (Kompressions-)Symptomatik zu achten:

- Symptome tracheobronchialer Obstruktion:
  - Zyanose,
  - Orthopnoe,
  - Ruhe- und Belastungsdyspnoe,
  - Dyspnoe, besonders im Liegen oder auf der Seite,
  - inspiratorischer/exspiratorischer Stridor,
  - (positionsabhängiges) reduziertes/aufgehobenes Atemgeräusch,
  - rezidivierende Bronchitiden,
  - Husten.
- Symptome pulmonalarterieller oder kardialer Obstruktion:
  - Zyanose (v. a. im Liegen),
  - Schwindel, Synkope (besonders im Liegen und bei Valsalva-Manöver),
  - Orthopnoe, Dyspnoe,
  - plötzliche Blässe mit Wechsel der Körperposition,
  - Pulsus paradoxus,
  - Blutdruckschwankungen.
- Symptome cavaler Obstruktion:
  - Zyanose,
  - Gesichts-, Nacken-, Thorax-, Extremitätenödem,
  - Papillenödem (Sehverschlechterung),
  - periorbitales Ödem (Unmöglichkeit eines Lidschlusses),
  - Brustödem (ähnlich wie bei Gynäkomastie),
  - Larynxödem (inspiratorischer Stridor, Dyspnoe),
  - Jugular-, Arm-, Thoraxvenendilatation (kein Venenkollaps beim Hochheben des Armes über Herzniveau),
  - Blutdruckschwankungen, Hypotonie,
  - Synkope,
  - Dysphagie durch Ösophaguskompression,
  - zentralnervöse Symptomatik: Kopfschmerz, Bewusstseinsstörung, Übelkeit, Erbrechen, neurologische Ausfälle.

Sind in der Anamnese und in der klinischen Untersuchung keine Hinweise auf ein mediastinales Kompressionssyndrom feststellbar, gibt dies zunächst noch keinen Anhalt für eine sichere Allgemeinanästhesie. Auch präoperativ asymptomatische Patienten können perioperativ schwerste Komplikationen entwickeln [20, 27, 53, 55].

Um mögliche hämodynamische und respiratorische Komplikationen verifizie-

ren zu können, ist die Durchführung einer Röntgenaufnahme bzw. einer Computertomographie- (CT-)Untersuchung des Thorax zu fordern. Der Grad der im CT ermittelten trachealen Kompression korreliert direkt mit perioperativen respiratorischen Komplikationen [3]. Bei einer Einengung über 50% des Trachealdurchmessers gilt der Patient als höchst gefährdet [25, 45].

Da intrathorakale Luftwege und Gefäße häufig erst unter Anästhesie bzw. bei Lagewechsel des Patienten obstruiert werden, können jedoch bei der ausschließlichen Verwendung von solchen statischen Bildern falsch-negative Befunde entstehen [20, 37]. Befindet sich die Neoplasie in Nachbarschaft von Trachea oder Hauptbronchien, sind dynamische Untersuchungen des Respirationstrakts angezeigt. Als die Untersuchung mit der höhsten Sensitivität und mit dem Vorteil der Nichtinvasivität wird die Lungenfunktionsdiagnostik mittels eines Pneumotachographen propagiert [38, 55]. Zur Beurteilung der tumorbedingten Atemwegskompression sind Untersuchungen in sitzender und in liegender Position des Erkrankten notwendig. Eine Flussminderung bzw. Plateaubildung im expiratorischen Kurvenschenkel spricht für eine intrathorakale, eventuell tumorbedingte Obstruktion. Als typische Befundkonstellation zeigt dabei der Quotient aus maximalem exspiratorischen (MEF) und inspiratorischen Fluss (MIF) bei 50% der Vitalkapazität einen deutlich kleineren Wert als 1 ($MEF_{50}/MIF_{50}<1$) (**Abb. 5**).

Als weiteres dynamisches Verfahren steht die wache fiberoptische Tracheobronchoskopie zur Verfügung [35, 50, 63]. Die Durchführung dieser Technik erfordert jedoch viel Erfahrung vom Untersucher und ist belastend für den Patienten. Der geforderte Positionswechsel zur lageabhängigen Evaluation der Atemwege ist schwierig oder nichtdurchführbar. Empfehlenswert bleibt die präoperative Fiberbronchoskopie im Rahmen der Wachintubation.

Die Auswirkung des Tumors auf die Herzfunktion und die Atemwege kann mithilfe des Valsalva-Manövers semiqualitativ verifiziert werden. Die durch Glottisschluss und gleichzeitige Bauchpresse erzeugte intrathorakale Druckerhöhung reduziert die rechtsventrikuläre Füllung und führt zu vermindertem Herzschlagvolumen und vermindertem Blutdruck. Bei bestehender Kompression des Herzens oder der herznahen Gefäße durch einen mediastinalen Tumor ist mit deutlichem Blutdruckabfall und eventueller Synkope des Patienten zu rechnen.

Ist aufgrund der Klinik oder der CT-Untersuchung eine hämodynamische Dekompensation zu erwarten, ist neben einem Elektrokardiogramm (EKG) die Indikation für eine transthorakale bzw. transösophageale Echokardiographie (TTE/TEE) gegeben. Sie sollte zur Darstellung und Beurteilung der Kompression und der mit Lagewechsel eventuell verbundenen Änderung der links- und rechtsventrikulären Füllung im Liegen und in Seitenlage durchgeführt werden.

Anhand der klinischen Symptomatik und der radiologischen Diagnostik erfolgt die präoperative Risikoklassifizierung (**Tabelle 3**), die schließlich über das perioperative Management entscheidet. Bei der Klasse „sicher" ist mit keinen anästhesiologischen Komplikationen zu rechnen. Bei Patienten der Kategorie „gefährlich" ist die Wahrscheinlichkeit von Dekompensationssyndromen besonders hoch.

Abbildung 6 präsentiert einen möglichen präoperativen Evaluationsweg.

Präoperatives Management

Wenn möglich, sollten Allgemeinanästhesien bei Patienten mit mediastinalen Tumoren vermieden werden. Eine Reduktion des perioperativen Risikos ist durch Regionalanästhesieverfahren (Spinal-, Epiduralanästhesie oder periphere Nervenblockaden) möglich. Deshalb sind sie, als Verfahren der ersten Wahl für diagnostische und therapeutische Eingriffe außerhalb des Mediastinums bei Patienten der Klassifikationen „gefährlich" und „ungewiss" zu betrachten.

Ist dagegen die Allgemeinanästhesie operationsbedingt unumgänglich oder eine Regionalanästhesie kontraindiziert, werden folgende Vorbereitungen vor dem Eingriff getroffen bzw. durchgeführt:

1. Präoperative Radiatio/Chemotherapie mediastinaler Tumoren

Durch die Verkleinerung der Tumormasse ist eine erhebliche Reduktion perioperativer Komplikationen zu erreichen [35, 38, 45, 61]. Die Bestrahlung eines histologisch nichtgesicherten Tumors mit Freilassung eines Gewebefensters zur späteren Diagnostik wird jedoch von Strahlentherapeuten abgelehnt. Aktuelle Empfehlungen favorisieren die CT-(Erwachsene) bzw. Ultraschall-(Kinder) gestütze Punktion und die anschließende präoperative Radio- bzw. Chemotherapie.

2. Interdisziplinäre Festlegung des Managements und Bereitstellung ausreichender personeller Ressourcen

Zusätzlich ist bei Patienten der Klassifikation „ungewiss" und „gefährlich" zu empfehlen:

- Präsenz eines zweiten Anästhesisten (Facharzt) und Verfügbarkeit weiterer Anästhesiepflegekräfte,
- Präsenz der operierenden Chirurgen im Operationssaal während der Narkoseeinleitung,
- Anwesenheit eines Hals-Nasen-Ohren-(HNO-)Chirurgen für eine rigide Bronchoskopie.

3. Verzicht auf eine medikamentöse Prämedikation [45], (falls möglich)

4. Bei lageabhängigen Kompressionssyndromen erfolgt der Transport des Patienten in den Operationssaal in Arztbegleitung und bei SVCS zusätzlich in Oberkörperhochlagerung (Ödemreduktion) [45]

5. Venöser Zugang bei SVCS an der unteren Extremität

Die mögliche tumorbedingte Gefäßwandarrosion mit gleichzeitig augmentierten zentralvenösen Drücken erhöht die Gefahr einer chirurgisch bedingten intraoperativen Blutung erheblich. Der verlangsamte venöse Fluss begünstigt lokale Irritationen und damit die Entstehung von Thrombose und Phlebitis. Die veränderten pharmakodynamischen Eigenschaften bewirken einen verzögerten Wirkeintritt von Einleitungs- und Notfallmedikamenten. Deshalb stellt die i.v.-Injektion von Medikamenten in die obere Extremität keinen sichereren Applikationsweg dar [31, 45]. Da größere Blutungen auftreten können, müssen großlumige Zugänge, vorzugsweise in die untere Extremität, gelegt werden.

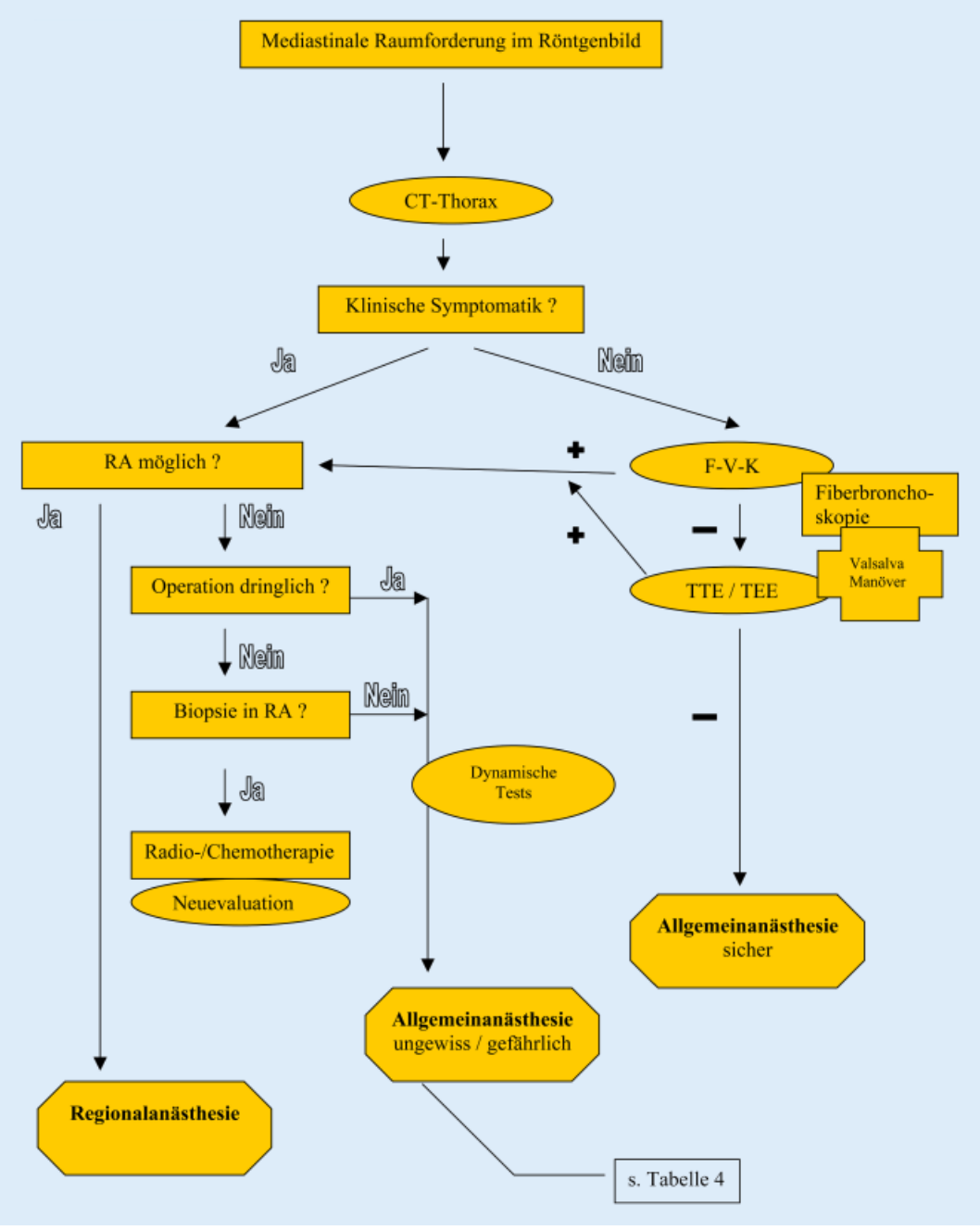

Abb. 6 ▶ **Mediastinale Raumforderung im Röntgenbild. *RA* Regionalanästhesie, *CT* Computertomographie, *F-V-K* Fluss-Volumen-Kurve, *TTE/TEE* transthorakale oder transösophageale Echokardiographie, + positives Ergebnis im Sinne eines Kompressionssyndroms, – negatives Ergebnis im Sinne eines Kompressionssyndroms**

6. Pulsoxymetrie bei SVCS an der unteren und oberen Extremität [11]

Wegen der Gefahr der Verletzung des Truncus brachiocephalicus ist der Puls (mittels Pulsoxymetrie) zusätzlich zum Sättigungsmonitoring am Bein auch am rechten Arm zu überwachen.

7. Vor der Narkoseinduktion [35, 45]

- Legen eines möglichst großlumigen peripervenösen Zugangs (an der unteren Extremität bei SVCS),
- Legen einer arteriellen Kanüle (z. B. A. radialis sinistra) zur invasiven Blutdruckmessung in Lokalanästhesie,
- Legen eines zentralvenösen Zugangs bei Patienten der Klassifikation „ungewiss" oder „gefährlich" (via V. femoralis bei SVCS),
- pulmonalarterieller Katheter (via V. femoralis bei SVCS):
  Ein Swan-Ganz-Katheter liefert bei in korrekter Position liegender Spitze ein kontinuerliches und umfassendes hämodynamisches Profil. Seine Verwendung ist für Patienten der Klassifikation „gefährlich" bzw. bei der Möglichkeit einer hämodynamischen Dekompensation zu empfehlen.
  Alternativ ist die intermittierende Überwachung der Hämodynamik mithilfe einer TEE-Sonde möglich.

8. Narkoseinduktion im Operationssaal und auf einem Operationstisch mit der Möglichkeit zur Änderung der Körperlage des Patienten

Festlegung und Dokumentation der für den Patienten respiratorisch bzw. hämodynamisch „angenehmen" Position vor der

Tabelle 3

Anästhesiologische Risikoklassifizierung nach klinischen Symptomen und diagnostischen Ergebnissen. (Mod. nach Hensley [26])

Sicher	1. Asymptomatische Erwachsene (CT, Fluss-Volumen-Kurve, Echokardiographie unauffällig) 2. Asymptomatische Kinder (CT, Fluss-Volumen-Kurve, Echokardiographie unauffällig)
Gefährlich (Hochrisiko-patienten)	1. Symptomatische Erwachsene (klinisch und/oder radiologisch) 2. Kinder mit pathologischen Fluss-Volumen-Kurven 3. Kinder mit Eineingung des trachealen/bronchialen Durchmessers über 50%
Ungewiss	1. Erwachsene mit moderater Symptomatik 2. Asymptomatische Erwachsene mit tracheobronchialer Einengung >50% 3. Asymptomatische Erwachsene mit pathologischen Fluss-Volumen-Kurven 4. Symptomatische Kinder mit normalem tracheobronchialen Durchmesser im CT 5. Erwachsene/Kinder ohne Möglichkeit der Anamnesenerhebung

CT *Computertomogramm.*

Tabelle 4

Management des mediastinalen Massensyndroms

Allgemeinanästhesie ungewiss/gefährlich	
Tracheobronchiale Obstruktion	1. Personelle Unterstützung organisieren 2. Verstellbarer Operationstisch für Positionswechsel des Patienten 3. Alternativen zur Atemwegssicherung bereitstellen 4. Fiberoptische Wachintubation 5. Erhaltung der Spontanatmung (6. Chirurg/Herz-Lungen-Maschine in unmittelbarer Verfügbarkeit)
PA- und/oder Herzkompression	1. Flexibler Operationstisch für Positionswechsel des Patienten 2. Vorlast erhalten (Volumensubstitution) 3. Keine negativen Inotropika verabreichen (Anästhetika!) (4. Chirurg/Herz-Lungen-Maschine in unmittelbarer Verfügbarkeit)
V.-cava-Kompressions-syndrom	1. Kopf-/Oberkörper des Patienten hoch lagern 2. Venöse Zugänge an der unteren Extremität 3. Pulsoxymetrie an der unteren und oberen Extremität 4. Blutkonserven bereitstellen 5. Auf ausreichende Diurese achten (6. Chirurg/Herz-Lungen-Maschine in unmittelbarer Verfügbarkeit)

Anästhesieeinleitung [7]. Eine Narkoseinduktion in halbsitzender Lage (Fowler-Position) vermindert ebenfalls eine positionsbedingte Verlegung der Atemwege.

9. Alternative Möglichkeiten der Atemwegssicherung und Kreislaufmanagements bereitstellen

- Endotrachealtuben unterschiedlicher Durchmesser und ausreichender Länge,
- flexible Fiberoptiken in zwei unterschiedlichen Größen,
- rigides Bronchoskop (HNO-Chirurg),
- evtl. transtracheale Jetventilation (nur möglich, wenn die Obstruktion oberhalb des Schildknorpels liegt und kein Expirationshindernis vorhanden ist),
- extrakorporale Oxygenierung mithilfe der Herz-Lungen-Maschine (HLM, s. unten).

Intraoperatives Management

Die Narkoseeinleitung sollte langsam, unter kontinuerlichem respiratorischen und hämodynamischen Monitoring erfolgen. Dieser als NPIC („noli pontes ignii consumere“ [25]) genannte Leitsatz zur Narkoseinduktion erfordert die Verwendung kurz wirksamer Medikamente mit der Möglichkeit der schnellen Ausleitung der Allgemeinanästhesie mit Wiederkehr von normalem Muskeltonus und suffizienter Spontanatmung.

Als mögliche Medikamente zur Narkoseinduktion und -aufrechterhaltung kommen Sevofluran als inhalatives Anästhetikum mit einem niedrigen Blut-Gas-Verteilungskoeffizienten und Etomidat bzw. Propofol als intravenöse Präparate infrage. Die Anwendung von Ketamin, wie in der Literatur [25, 35] zur Sedierung empfohlen, wird bei der wachen fiberoptischen Intubation jedoch kritisch gesehen. Dem Vorteil der Bronchodilatation [60] stehen Nachteile, wie gesteigerte Abwehrreflexe im Pharynx- und Larynxbereich und bronchiale Hypersalivation, gegenüber. Laryngospasmus, erhöhter Beatmungsdruck und verschlechterter pulmonaler Gasaustausch können die Folgen sein.

Wir favorisieren die Einleitung mit Etomidat aufgrund der geringsten kardiovaskulären Beeinflussung. Als Opiat kommt Remifentanil bzw. Sufentanil in Betracht. Dabei ist wegen der möglichen Thoraxwandrigidität auf eine langsame i.v.-Injektion (mindestens 30 s) zu achten.

Die Anästhesie wird als totale intravenöse Anästhesie (TIVA) mit kontinuerlicher Zufuhr von Propofol und Remifentanil für diagnostische und kurze Eingriffe bzw. von Propofol und Sufentanil für längere, über 2 h dauernde Operationen fortgeführt. Die Atemwegssicherung erfolgt vorzugsweise wach-fiberoptisch unter Erhaltung der Spontanatmung.

Eine suffiziente topische Anästhesie (Nase, Rachen), Einhaltung der Einwirkzeit des Lokalanästhetikums sowie eine suffiziente (Prä-)Oxygenierung über eine Nasensonde im kontralateralen Nasenloch (O_2-Fluss 3–4 l/min) sind Voraussetzungen dieser Methode. Kinder werden ebenfalls bei erhaltender Spontanatmung fiberoptisch intubiert.

Der verwendete Tubus sollte einen größtmöglichen Innendurchmesser haben und gegenüber einer Kompression von Aussen beständig sein (z. B. Spiraltubus). Er wird vor Beginn der Intubation auf die Fiberoptik aufgefädelt und fixiert.

Die Nase wird mit Lidocain/Xylometazolin anästhesiert. Danach wird die Fiberoptik durch das Nasenloch mit der besseren Durchlüftung eingeführt, bis die Stimmritze sichtbar wird. Nach Applikation von 5 ml 2%igem Lidocain durch den Arbeitskanal (Lidocain, 1%ig oder 2%ig, maximal 3 mg/kgKG bei Kindern) und einer Einwirkzeit von 2 min wird die Optik zuerst in den subglottischen Raum, dann in die Trachea vorgeschoben.

Nach endotrachealer Applikation einer weiteren Dosis von 5 ml 2%igem Lidocain wird die Fiberoptik bis vor den Kehlkopfeingang zurückgezogen. Nach Ablauf der Einwirkzeit wird die Luftröhre intubiert und der aufgefädelte Tubus, nach Einleitung der Narkose, eingeführt. Da der Patient während der fiberoptischen Intubation kontinuerlich Sauerstoff über eine Nasensonde (oder den Arbeitskanal der Fiberoptik) erhält und während des Manövers spontan atmet, ist mit keinem relevanten Sättigungsabfall zu rechnen.

Bevor die Fiberoptik entfernt wird, sollten Trachea und Hauptbronchien auf einen Kollaps bzw. intraluminale Obstruktion überprüft und die korrekte endotracheale Tubuslage verifiziert werden. Hierbei kann der Operationstisch in verschiedene Richtungen gekippt werden, um eine positionsabhängige Obstruktion der Atemwege zu überprüfen.

Da der Patient nach Applikation der Narkotika häufig über eine insuffiziente Atemmechanik verfügt, kann nach Konnektion an das Beatmungsgerät temporär eine assistierte Spontanatmung notwendig sein. Eine „Positive-end-expiratory-pressure- (PEEP-)Einstellung" unter kontrollierter Beatmung ist wegen der intrathorakalen Druckerhöhung und der damit verbundenen Tumorkompression der Atemwege nicht zu empfehlen (**Abb. 4**).

Die Verwendung von Muskelrelaxanzien sollte, sofern möglich, unterbleiben. Falls der Patient aus operationstechnischen Gründen (z. B. Abdominalchirurgie) dennoch relaxiert werden soll, ist erst die Option der unproblematischen druckkontrolierten Beatmung, vorzugsweise mit Succinylcholin unter Beachtung der allgemeinen Kontraindikationen, zu überprüfen. Ist die maschinelle Beatmung ohne wesentliche Erhöhung des Beatmungsdrucks bzw. mit einem maximalen Beatmungsdruck unter 35 mmHg durchführbar, wird der Patient mit einem kurz wirksamen Präparat relaxiert. Als Medikament der ersten Wahl verwenden wir das nichtdepolarisierende Muskelrelaxans Mivacurium. Für Succinylcholin besteht wegen der ultrakurzen Wirkdauer für eine lang anhaltende, chirurgisch erforderliche Muskelrelaxierung keine Indikation.

Führt die druckkontrollierte Beatmung zu einer unverhältnismäßigen Augmentation des Beatmungsdrucks (ΔP_{max} >10 mmHg), ist von einer kritischen Atemwegsstenose auszugehen und eine Relaxierung zu vermeiden. Treten Oxygenierungsprobleme auf, kann zunächst ein Positionswechsel des Patienten bzw. eine Lagekorrektur des Tubus behilflich sein (s. unten).

Zum Ende der Narkoseeinleitung wird eine nasale Magensonde gelegt. Erstreckt sich der Tumor auf das hintere Mediastinum wird jedoch auf diese Maßnahme verzichtet, um eine mögliche Perforation zu vermeiden.

Abbildung 7 und **Tabelle 4** fassen das perioperative Vorgehen zusammen.

Management von Komplikationen

Beim Auftreten von Komplikationen respiratorischer oder hämodynamischer Art sollte zunächst der Operationstisch in die vom Patienten präoperativ als „angenehm" beschriebene Position gekippt werden. In dieser Lage ist meistens der tumorbedingte Kompressionsdruck am niedrigsten, und die auftretende Atemwegsokklusion bzw. Kreislaufdekompensation kann sofort minimiert bzw. behoben werden [61].

Bei Erfolglosigkeit dieser Maßnahme ist die zügige Differenzierung des Problems von entscheidender Bedeutung.

Bei respiratorischer Dekompensation kann die Obstruktion der Trachea bzw. des Hauptbronchus durch Vorschieben des liegenden Tubus überbrückt und so der distale Atemwegsabschnitt ventiliert werden. Bei hohem Kompressionsdruck bzw. weiter distal gelegener Obstruktion bleiben jedoch nur das Einführen eines rigiden Bronchoskops und die Ventilation durch dasselbe übrig.

Die Wiederkehr der Spontanatmung ist zwar von physiologischer Seite extrem wichtig, kann aber in den meisten Fällen nach erfolgter Verabreichung eines kurz bzw. mittellang wirksamen Muskelrelaxans in einer kritischen Situation nicht schnell genug erfolgen. Eine Antagonisierung ist u. a. aus Zeitgründen und aus Gründen der möglichen Auslösung einer Bronchokonstriktion nicht zu empfehlen.

Zur hämodynamischen Stabilisierung werden hyperosmolare Lösungen, Katecholamine und eventuell Blutprodukte verabreicht. Neben dem Auftreten eines kardiozirkulatorischen Dekompensationssyndroms sollte auch die Möglichkeit chirurgisch induzierter Volumenverluste (Blutung) bedacht werden.

Scheitern alle Maßnahmen zur hämodynamischen oder respiratorischen Rekonvaleszenz steht als Ultima Ratio die Initialisierung einer HLM via femoralen Zugang zur Verfügung.

Bei Hochrisikopatienten mit schwerer klinischer Symptomatik bei ausgedehntem Mediastinaltumor sollte die Anschlussmöglichkeit der extrakorporalen Zirkulation stets gegeben sein. In diesem Zusammenhang wird empfohlen, die Femoralisgefäße bereits präoperativ in Lokalanästhesie zu kanülieren, oder zumindest das Hautareal über dem vaskulären Zugang steril abzuwaschen und intraoperativ freizuhalten [3, 22, 25, 37].

Für andere klinisch-radiologische Konstellationen bei Patienten der Klassifikation „ungewiss" oder „gefährlich" existieren in der nationalen und internationalen Literatur bezüglich des HLM-Managements keine Richtlinien, sodass eindeutige Empfehlungen zum Vorgehen nicht gegeben werden können. Konzepte, wie „Stand-by HLM" [38, 53, 55], bei dem der Kardiotechniker ohne vorgefüllte HLM mehr oder minder weit entfernt vom Operationssaal in Bereitschaft steht, oder Empfehlungen, wie „cardiopulmonary bypass available" (HLM verfügbar), [37] sind nicht praktisch und lassen viel Raum für eigene Interpretationen.

Zu bedenken bleibt, dass die Vorbereitung der HLM und die dazu notwendige Organisation personeller Ressourcen (Chirurg, Kardiotechniker) extrem zeitaufwändig sind und somit bei akuter Lebensgefährdung nicht (oder zu spät) eingesetzt werden können.

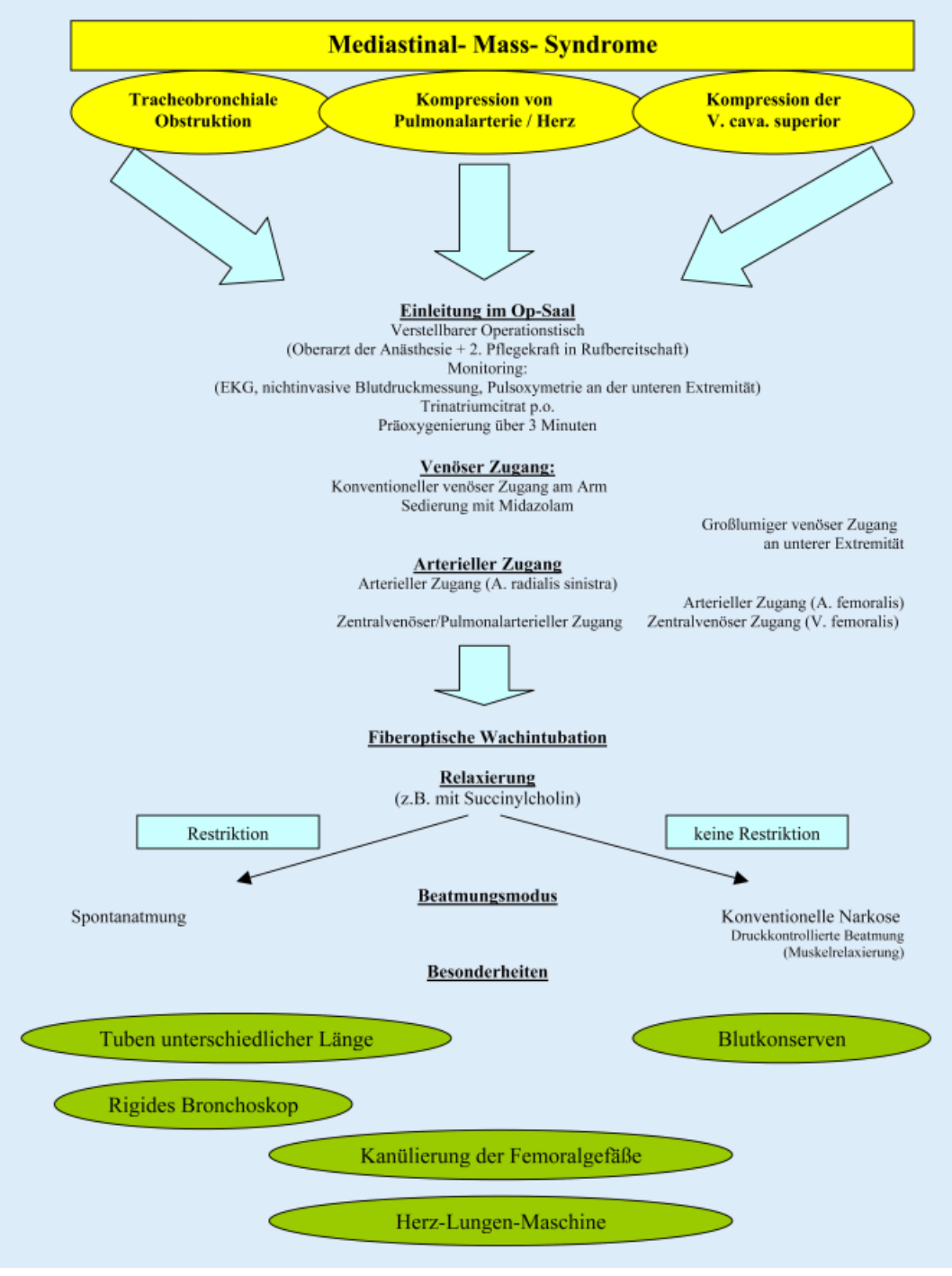

Abb. 7 ◄ **Zusammenfassung des anästhesiologischen Managements**

Letztendlich sollten das anästhesiologische Vorgehen und das Management von Komplikationen im Konsens mit den chirurgischen Kollegen und den hausinternen Gegebenheiten (präoperativ) getroffen werden.

Postoperative Überwachung

Postoperativ sollten Patienten der Risikoklasse „gefährlich" auf eine Intensivtherapiestation verlegt werden [20]. Hierbei ist nach einer Allgemeinanästhesie die direkte, postinterventionelle bzw. baldige Extubation anzustreben. Bei Patienten der Kategorie „ungewiss" wird je nach präoperativer Befundkonstellation und intraoperativem Verlauf das Ausmaß der postoperativen Überwachung entschieden.

Vor der Extubation erwachsener Patienten sollten folgende Kriterien erfüllt sein:

- suffiziente Spontanatmung,
- stabile Herz-Kreislauf-Verhältnisse,
- unauffällige Neurologie,
- Normothermie (Temperatur >36,0°C),
- Schmerzfreiheit (rechtzeitige Inbetriebnahme einer intravenösenen „Patient-controlled-analgesia- (PCA-) Pumpe" oder Induktion von Katheterverfahren im Sinne von Regionalanalgesie).

Bei mediastinaler Tumorexstirpation ist mit Komplikationen im Sinne einer respiratorischen bzw. hämodynamischen Instabilität in der Regel nicht zu rechnen, wenn die Neoplasie vollständig entfernt wurde. Ist die Neoplasie dagegen einer invasiven diagnostischen Prozedur zugeführt worden, oder wurde der Patient außerhalb des Mediastinums operiert, sind alle oben genannten Maßnahmen zur Atemwegssicherung und zum Kreislaufmanagement weiterhin bereitzuhalten, da eine Dekompensation auch in dieser Phase jederzeit möglich ist.

Extubierte, kardiopulmonal und neurologisch unauffällige Patienten können nach üblichen Kriterien aus dem Aufwachraum verlegt werden. Eine stationäre Überwachung in einem sog. Wachzimmerbett mit EKG, Blutdruck- und Sättigungsmonitoring ist für die ersten 24 h empfehlenswert.

Anästhesiologisches Management der vorgestellten Patientin

Weder die klinische Untersuchung noch die präoperativ durchgeführten dynamischen Verfahren ergaben einen Hinweis auf ein Kompressionssyndrom. Die TTE des Herzens zeigte eine normale links- und rechtsventrikuläre Funktion ohne Wandbewegungsstörungen oder höhergradige Klappenvitien. Die Fluss-Volumen-Kurve schloss eine intrathorakale Obstruktion aus ($MEF_{50}/MIF_{50}>1$); das Valsalva-Manöver wurde ohne kardiozirkulatorische Beeinträchtigung absolviert.

Die moderate klinische Symptomatik (Belastungsdyspnoe, obstruktive Ventilationsstörung und anamnestisch angegebene Herzrhythmusstörung) in Verbindung mit einem präkordialen Mediastinaltumor ließ uns die Patientin der Risikogruppe „ungewiss" zuteilen.

Präoperative Vorbereitung und Narkoseinduktion folgten dem bereits beschriebenen Konzept. Die Patientin wurde im Operationssaal mit einer peripheren großlumigen venösen Kanüle und einem arteriellen Gefäßzugang (A. radialis sinistra) versorgt. Ein zentralvenöser Zugang (V. jugularis externa sinistra) wurde ebenfalls vor Gabe der Narkotika in Lokalanästhesie gelegt. Die Intubation erfolgte wach- (nasal-)fiberoptisch mit einem Tubus der Größe 7,0 ID. Die fiberoptische Inspektion der Atemwege ließ keine Stenosen der Trachea und der Hauptbronchien erkennen.

Die Narkose wurde mit Etomidat und Remifentanil eingeleitet und als TIVA (Propofol, Remifentanil) fortgeführt. Während der kurzen Operationszeit (30 min) konnte eine suffiziente Spontanatmung gewährleistet werden. Intraoperative Komplikationen (kardiale oder respiratorische Dekompensation, Blutung) traten nicht auf, sodass die Patientin nach Extubation und postoperativer Überwachung im Aufwachraum verlegt werden konnte. Die hämodynamischen und respiratorischen Parameter wurden bis zum ersten postoperativen Tag engmaschig kontrolliert (Wachzimmerbett mit Monitorüberwachung).

Die Patientin wurde am dritten postoperativen Tag entlassen.

Die Tumorbiopsie ergab das Vorliegen eines klassischen Hodgkin-Lymphoms vom Typ der nodulären Sklerose.

Fazit für die Praxis

Die Gefahr der hämodynamischen und respiratorischen Dekompensation im Rahmen eines mediastinalen Tumormassensyndroms beruht nur z. T. auf der besonderen Pathophysiologie und Lokalisation des Tumors. Unkenntnis und mangelhaftes perioperatives Management des Kompressionssyndroms machen es zu einem lebensgefährlichen Krankheitsbild. Um Patienten mit mediastinalen Raumforderungen adäquat versorgen zu können, sind, neben der sorgfältigen präoperativen Diagnostik, die operative Therapie und die postoperative Betreuung in einem Haus mit entsprechender Infrastruktur und Erfahrung zu fordern.
Das komplikationslose anästhesiologische Management ist an die Zusammenarbeit und gegenseitige Information der betroffenen Fachgebiete gebunden.

Korrespondierender Autor

G. Erdös

Klinik für Anästhesiologie,
Johannes Gutenberg-Universität,
Langenbeckstraße 1, 55131 Mainz
E-Mail: erdoes@uni-mainz.de

Danksagung

Wir danken Frau Dr. Kornelia Luckhaupt-Koch für die fachliche Beratung und kritische Durchsicht des Manuskriptes.

Interessenkonflikt: Der korrespondierende Autor versichert, dass keine Verbindungen mit einer Firma, deren Produkt in dem Artikel genannt ist, oder einer Firma, die ein Konkurrenzprodukt vertreibt, bestehen.

Literatur

1. Akhtar TM, Ridley S, Best CJ (1991) Unusual presentation of acute upper airway obstruction caused by an anterior mediastinal mass. Br J Anaesth 67:632–634
2. Ala-Kokko TI, Kyllönen M, Nuutinen L (1996) Case report. Management of upper airway obstruction using a Seldinger minitracheotomy kit. Acta Anaesthesiol Scand 40:385–388
3. Azizkhan RG, Dudgeon DL, Buck JR et al. (1985) Life-threatening airway obstruction as a complication to the management of mediastinal masses in children. J Pediatr Surg 20:816–822
4. Bacha EA, Chapelier AR, Macchiarini P, Fadel E, Dartewelle PG (1998) Surgery for invasive primary mediastinal tumors. Ann Thorac Surg 66:234–239
5. Becker HD (2002) Tumoren des Mediastinums. In: Chirurgische Onkologie. Thieme, Stuttgart, S 198–214
6. Bellows CF, Hartz RS, Cullinane C, Pigott JD (2002) Cosmetic approach to anterior mediastinal masses. Ann Thorac Surg 74:1724–1726
7. Bray RJ, Fernandes FJ (1982) Mediastinal tumour causing airway obstruction in anaesthetised children. Anaesthesia 37:571–575
8. Burt M, Ihde JK, Hajdu SI (1998) Primary sarcomas of the mediastinum: results of therapy. J Thorac Cardiovasc Surg 115:671–680
9. Canedo MI, Otken L, Stefadouros MA (1977) Echocardiographic features of cardiac compression by a thymoma simulating cardiac tamponade and obstruction of the superior vena cava. Br Heart J 39:1038–1042
10. Cohen AJ, Thompson L, Edwards FH, Bellamy RF (1991) Primary cysts and tumors of the mediastinum. Ann Thorac Surg 51:378–386
11. Crosby E (2001) Clinical case discussion: anesthesia for Cesarean section in a parturient with large intrathoracic tumour. Can J Anaesth 48: 575–583
12. Curtis JL, Mahlmeister M, Fink JB, Lampe G, Matthay MH, Stulbarg MS (1986) Helium-oxygen gas therapy: use and availability for the emergency treatment of inoperable airway obstruction. Chest 90:455–457
13. Duke J (2000) Anesthesia secrets, 2nd edn. Hanley & Belfus, Philadelphia, pp 429–434
14. Ferlinz R (1992) Diagnostik in der Pneumologie, 2. überarb. Aufl. Thieme, Stuttgart New York
15. Ferrari LR, Bedford RF (1990) General anesthesia prior to treatment of anterior mediastinal masses in pediatric cancer patients. Anesthesiology 72:991–995
16. Fielder CP (1999) The obstructed airway in head and neck surgery. Anaesthesia 54:625–628
17. Fischer M, Alagesan R, Bedford RF, Burt M (1990) Anesthetic management of mediastinal masses revisited. Anesthesiology 73:1079

18. Flaherty S, Grishkin BA (1994) Airway obstruction by anterior mediastinal mass. Successful management by percutaneous aspiration. Chest 106:947–948
19. Froese AB, Bryan AC (1974) Effects of anesthesia and paralysis on diaphragmatic mechanics in man. Anesthesiology 41:242–255
20. Goh MH, Liu XY, Goh YS (1999) Case report. Anterior mediastinal masses: an anaesthetic challenge. Anaesthesia 54:670–682
21. Greengrass R (1990) Anaesthesia and mediastinal masses. Can J Anaesth 37:596–597
22. Hall KD, Friedman M (1975) Extracorporal oxygenation for induction of anesthesia in a patient with an intrathoracic tumor. Anesthesiology 42:493–495
23. Halpern S, Chatten J, Meadows A, Byrd R, Lange B (1983) Anterior mediastinal masses: anesthesia hazards and other problems. J Pediatr 102:407–410
24. Harte BH, Jaklitsch MT, McKenna SS, Body SC (2002) Use of a modified single-lumen endobronchial tube in severe tracheobronchial compression. Anesthesiology 96:510–511
25. Hensley FA (2003) A practical approach to cardiac anesthesia, 3rd edn. Lippincott Williams & Wilkins, Philadelphia, pp 672–674
26. Hnatjuk OW, Corcoran PC, Sierra A (2001) Spirometry in surgery for anterior mediastinal masses. Chest 120:1152–1156
27. John RE, Narang VPS (1988) A boy with an anterior mediastinal mass. Anaesthesia 43:864–866
28. Keon TP (1981) Death on induction of anesthesia for cervical node biopsy. Anesthesiology 55:471–472
29. Levin H, Bursztein S, Heifetz M (1985) Cardiac arrest in a child with anterior mediastinal mass. Anesth Analg 64:1129–1130
30. Licker M, Schweizer A, Nicolet G, Hohn L, Spiliopoulos A (1997) Case report. Anesthesia of a patient with an obstructing tracheal mass: a new way to manage the airway. Acta Anaesthesiol Scand 41:84–86
31. Lokich JJ, Googman R (1975) Superior vena cava syndrome. Clinical management. JAMA 231:58–61
32. Luckhaupt-Koch K, Jantzen J-P, Dick W (1990) Anästhesiologische Aspekte des Mediastinal-Mass-Syndroms. Anaesthesiol Intensivmed 31:363–368
33. Mackie AM (1984) Anesthetic management of mediastinal masses. Anesth Analg 63:698
34. Mackie AM (1987) Anesthetic management of mediastinal masses – Again. Anesth Analg 66:696
35. Mackie AM, Watson CB (1984) Anaesthesia and mediastinal masses. Anaesthesia 39:899–903
36. Mason RA (1990) Anaesthesia databook. Churchill Livingstone, Edinburgh, pp 179–182
37. Miller RD (1994) Anesthesia, 4th edn. Churchill Livingstone, Edinburgh, pp 1737–1739
38. Neuman GG, Weingarten AE, Abramowitz RM, Kushins LG, Abramson AL, Ladner W (1984) The anesthetic management of the patient with an anterior mediastinal mass. Anesthesiology 60:144–147
39. Nier H (1995) Tumoren des Mediastinum. Systematik, Diagnostik, Therapie. Enke, Stuttgart
40. Northrip DR, Bohrmann BK, Tsueda K (1986) Total airway occlusion and superior vena cava syndrome in a child with anterior mediastinal tumor. Anesth Analg 65:1079–1082
41. Nunn JF (1993) Nunn's applied respiratory physiology, 4th edn. Butterworth-Heinemann, Oxford, pp 36–61
42. Okada D, Koizumi K, Haraguchi S et al. (2002) A case of dumbbel tumor of the superior mediastinum removed by combined thoracoscopic surgery. J Nippon Med Sch 69:58–61
43. Prakash UBS, Abel MD, Hubmayr RD (1988) Mediastinal mass and tracheal obstruction during general anesthesia. Mayo Clin Proc 63:1004–1011
44. Prauer HW (2000) Tumoren der Lunge und des Mediastinums. Manual, S 121–129
45. Pullerits J, Holzmann R (1989) Anaesthesia for patients with mediastinal masses. Can J Anaesth 36:681–688
46. Redina EA, Venuta F, Giamcomo T de, Ciccone AM (2002) Biopsy of anterior mediastinal masses in local anesthesia. Ann Thorac Surg 74:1720–1722
47. Schalhorn A, Huber R (2003) Tumoren der Lunge und des Mediastinums, 6. überarb. Auflage. Zuckschwerdt, München Wien New York. Tumorzentrum München, S 160–177
48. Schamberger RC, Holzman RS, Griscom NT, Tarbell NJ, Weinstein HJ, Wohl ME (1995) Prospective evaluation by computed tomography and pulmonary function tests of children with mediastinal masses. Surgery 118: 468–472
49. Senthuran S, Lim S, Gunning KE (1999) Case report. Life-threatening airway obstruction caused by a retropharyngeal haematoma. Anaesthesia 54:674–678
50. Shapiro HM, Sanford TJ, Schaldach AL (1984) Fiberoptic styled laryngoscope and sitting position for tracheal intubation in acute superior vena caval syndrome. Anesth Analg 63:161–162
51. Shields JJ, Cho KJ, Geisinger KR (1980) Pulmonary artery constriction by mediastinal lymphoma simulating pulmonary embolus. AJR Am J Roentgenol 135:147–150
52. Silbert KS, Biondi JW, Hirsch NP (1987) Spontaneous respiration during thoracotomy in a patient with a mediastinal mass. Anesth Analg 66:904–907
53. Soto H de (1987) Direct laryngoscopy as an aid to relieve airway obstruction in patient with a mediastinal mass. Anesthesiology 67:116–117
54. Souhami RL (2002) Mediastinum. In: Souhami RL, Tannock I, Hohenberger P, Horiot JC (eds) Oxford textbook of oncology, 2nd edn. Oxford University Press, Oxford, pp 2171–2179
55. Stamme C, Lübbe N, Mahr KH, Dralle H, Karck M (1994) Mediastinaltumor und Luftwegobstruktion unter Allgemeinanästhesie. Anasthesiol Intensivmed Notfallmed Schmerzther 29:512–515
56. Sunder-Plassmann L (1998) Thorax, Lunge, Mediastinum. In: Siewert JR (Hrsg) Chirurgie, 6. Aufl. Springer, Berlin Heidelberg New York, S 289–349
57. Takeda S, Miyoshi S, Omori K, Okumura M, Matsuda H (1999) Surgical rescue for life-threatening hypoxemia caused by a mediastinal tumor. Ann Thorac Surg 68:2324–2326
58. Tempe DK (2001) Mediastinal mass resection: femorofemoral cardiopulmonary bypass before induction of anesthesia in the management of airway obstruction. J Cardiothorac Vasc Anesth 15:233–236
59. Tinker TD, Crane DL (1990) Safety of anesthesia for patients with anterior mediastinal masses: I. Anesthesiology 73:1060
60. Tokics L, Strandbertg A, Brismar B, Lundquist H, Hedenstierna G (1987) Computerized tomography of the chest and gas exchange measurements during ketamine anaesthesia. Acta Anaesthesiol Scand 32:684–692
61. Vas L, Nalguni F, Naik V (1999) Case report. Anaesthetic management of an infant with anterior mediastinal mass. Pediatr Anaesth 9:439–443
62. Viswanathan S, Campbell CE, Cork RC (1995) Asymptomatic undetected mediastinal mass: a death during ambulatory anesthesia. J Clin Anesth 7:151–155
63. Younker D, Clark R, Coveler L (1989) Fiberoptic endobronchial intubation for resection of an anterior mediastinal mass. Anesthesiology 70:144–146
64. Zornow MH, Benumof JL (1990) Safety of anesthesia for patients with anterior mediastinal masses ii. Anesthesiology 73:1061