

Eine sehr seltene Ursache von Oberbauchschmerzen

Markus Schlomm^a, Franz Bürgler^c, Stefan Goerre^c, Yara Banz^b, Thierry Carrel^a

^a Universitätsklinik für Herz- und Gefässchirurgie, Inselspital, Bern

^b Institut für Pathologie der Universität Bern

^c Medizinische Klinik, Kantonsspital Olten


Fallbericht

Unser herzchirurgischer «Besonderer Fall» beschreibt die klinische Historie einer zum Zeitpunkt der ersten diagnostischen Abklärungen 50-jährigen, sehr adipösen Patientin (KG 118 kg, BMI 42), der wir nach mehrmonatiger diagnostischer Odyssee einen sowohl herzchirurgisch als auch histopathologisch einzigartigen Fall verdanken.

Die betroffene Patientin litt seit geraumer Zeit an rezidivierenden und rechtsbetonten Oberbauchschmerzen, häufig mit Ausstrahlung in den rechten Rückenbereich, für die innerhalb der klinischen Untersuchungen kein organisches Korrelat auszumachen war. Ebenso wenig schienen die qualitativ gleichbleibenden Schmerzen mit der körperlichen Belastung der Patientin oder ihrem Ernährungsverhalten respektive Miktion oder Defäkation in Zusammenhang zu stehen. Kardiovaskuläre oder gastrointestinale Erkrankungen waren bei der Patientin bis dahin nicht in Erscheinung getreten. Auch das Labor zeigte bis auf die Zeichen einer chronisch rezidivierenden Eisenmangelanämie keine wesentlichen Auffälligkeiten. Hinweise für eine Entzündung lagen während der gesamten ambulanten und späteren stationären Phase nie vor.


Im Rahmen der diagnostischen Abklärungen der unklaren Oberbauchschmerzen wurde Ende Oktober 2010 zunächst eine Abdomensonographie durchgeführt, die bis auf einen solitären Gallenstein sowie einen Verdacht auf ein Leberhämangiom im Segment II keine hinreichenden Erklärungen für die persistierenden Beschwerden der Patientin lieferte.

In der mehr als vier Monate später, d.h. Anfang März 2011, durchgeführten Computertomographie wurde schliesslich erstmals eine unklare Raumforderung auf Höhe der Einmündung der Vena cava inferior in den rechten Vorhof beschrieben.

Die transösophageale Echokardiographie identifizierte schliesslich eine etwa 4 mal 4 cm grosse Raumforderung im Mündungsbereich der Vena cava inferior in den rechten Vorhof mit «Kapselbildung» in Richtung der Trikuspidalklappe (Abb. 1 ). Aufgrund der Morphologie und der anatomischen Lokalisation wurde die Verdachtsdiagnose eines Vorhofmyxoms geäussert. Vor dem Hintergrund der beschriebenen Klinik und mit den Zeichen der Stauung im Bereich der retro- und infrahepatischen Vena cava inferior wurde die Indikation zur operativen Tumorresektion gestellt. Die präoperative Herzkatheteruntersuchung lieferte keine zusätzliche Information, die Koronar-

arterien waren bland, und es wurden keine pathologischen Gefässe nachgewiesen.

Operation

Der Eingriff erfolgte durch eine mediane Sternotomie. Nach Heparinabgabe wurden die Aorta ascendens und die obere Hohlvene kanüliert. Die Palpation der Einmündungsstelle der Vena cava inferior in den rechten Vorhof liess eine grössere Masse erahnen. Aus diesem Grund wurde für den venösen Rückfluss der unteren Körperhälfte die Vena iliaca externa kanüliert. Die extrakorporelle Zirkulation wurde vorerst in leichter Hypothermie geführt (Temperatur 32 °C). Nach Abklemmung der Aorta wurden 100 ml kristalloider Kardioplegie (Cardioplexol®, Bichsel, Interlaken, CH) verabreicht. Der rechte Vorhof wurde eröffnet, und der Tumor kam sofort zum Vorschein. Es handelte sich um einen zirka 5 cm grossen, härteren Tumor mit breitbasiger Verbindung zur Wand der Vena cava inferior, deren Einmündungsstelle im rechten Vorhof nur noch spaltenförmig durchgängig war. Eine präzise Beobachtung des Tumorstiels war wegen erheblichem Fluss aus den Lebervenen nicht möglich. Aus diesem Grund wurde die Körpertemperatur auf 30 °C (Blasentemperatur) und 26 °C (Tympanontemperatur) gesenkt und danach die extrakorporelle Zirkulation während sechs Minuten abgestellt. Dies erlaubte eine optimale Inspektion des Befundes und die radikale Exzision des Tumors, der zwar schwammartig aussah, aber deutlich verhärtet, wenn nicht verkalkt war (Abb. 2 ). Der

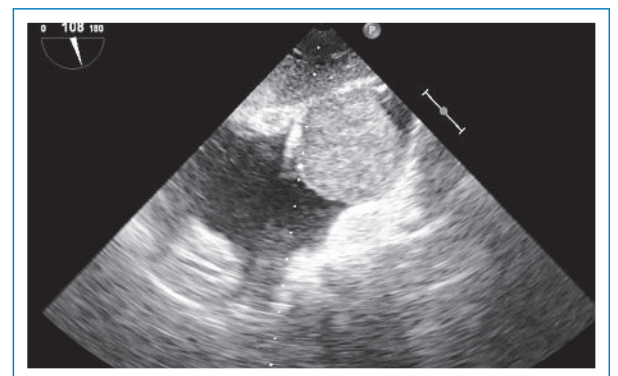


Abbildung 1

Transösophageale Echokardiographie mit Nachweis eines grossen Tumors im Bereich des rechten Vorhofs mit Obstruktion der Vena-cava-inferior-Einmündung.

Die Autoren haben keine finanziellen oder persönlichen Verbindungen im Zusammenhang mit diesem Beitrag deklariert.

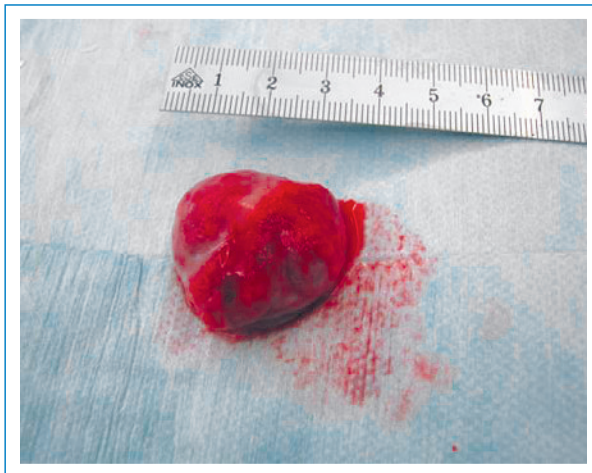

Abbildung 2
Präparat nach Entfernung in toto. Glatt aussehender Tumor mit reichlicher Vaskularisation, etwas brüchig, aber makroskopisch klar abgrenzbar gegenüber einem Vorhof- oder Vena-cava-Myxom.

Kommentar

Das klassische histomorphologische Bild eines kardialen Myxoms mit Nachweis fusiformer oder sternförmiger Zellen, eingebettet in ein myxoides Stroma mit eingestreuten dickwandigen kleinen Gefässen, extravasierten Erythrozyten und Hämosiderin, liegt nicht vor. Vielmehr präsentiert sich der Tumor als vaskuläre Proliferation, fokal mit papillären Formationen, und erinnert entsprechend an eine sogenannte intravaskuläre papilläre endotheliale Hyperplasie, auch Masson-Hämangiom genannt. Die Läsion wurde erstmals von Masson 1923 in einem Hämorrhoidalgefäss beschrieben [1]. Vermutlich handelt es sich hierbei um eine überschüssige Organisation und Rekanalisation eines Thrombus. Erkennbare Restanteile eines solchen konnten im vorliegenden Fall nicht mehr identifiziert werden. Differentialdiagnostisch muss die Läsion insbesondere von einem Angiosarkom abgegrenzt werden. Das Masson-Hämangiom ist, im Gegensatz zum Angiosarkom, umschrieben, zeigt kein invasiv-destruktives Wachstum und weist keine ausgeprägte Pleomorphie, Nekrosen oder erhöhte proliferative Aktivität auf. Masson-Hämangiome können an fast jeder Lokalisation vorkommen, gehäuft an Fingern, am Kopf und im Halsbereich. Deutlich seltener wurde diese Läsion ebenfalls in grösseren Gefässen beschrieben, so auch in der Nierenvene [2], in einer dissezierten Aorta [3], intraabdominal [4] sowie in einem einzigen weiteren Fall in der Vena cava superior mit klinischer Präsentation einer Einflusstauung [5]. Der Befund ist benigne. Bei radikaler Exzision des Tumorstiels mit der Gefässwand ist die Wahrscheinlichkeit eines Rezidivs sehr gering.

Fazit: Die Oberbauchschmerzen dieser Patienten lassen sich retrospektiv durch die Leberstauung sehr gut erklären. Postoperativ sind sie komplett verschwunden.

Korrespondenz:

Prof. Dr. med. Thierry Carrel
Universitätsklinik für Herz- und Gefässchirurgie
Inselspital
Freiburgstrasse
CH-3010 Bern
thierry.carrel@insel.ch

Literatur

- 1 Masson P. Hémangio-endothéliome végétant intravasculaire. Bull Soc Anat. (Paris) 1923;93:517–23.
- 2 Akhtar M, Aslam M, Al-Mana H, Bamefleh H, Al-Khateeb SS, Lindstedt E. Intravascular papillary endothelial hyperplasia of renal vein: report of 2 cases. Arch Pathol Lab Med. 2005;129:516–9.
- 3 Melato M, Costantinides F, Pandullo C, Rizzardi C. Masson's pseudo-angiosarcoma, alias intravascular papillary endothelial hyperplasia, in dissecting aortic aneurysm caused by cystic medionecrosis. Cardiovasc Pathol. 2001;10:247–9.
- 4 Meadows MC, Sun X, Dardik M, Tarantino DR, Chamberlain RS. Intraabdominal intravascular papillary endothelial hyperplasia (Masson's tumor): a rare and novel cause of gastrointestinal bleeding. Case Rep Gastroenterol. 2010;4:124–32.
- 5 Park JY, Chung-Park M, Snow M. Intravascular papillary endothelial hyperplasia of the superior vena cava: Unusual cause of superior vena cava syndrome. Thorax. 1991;46:272–3.

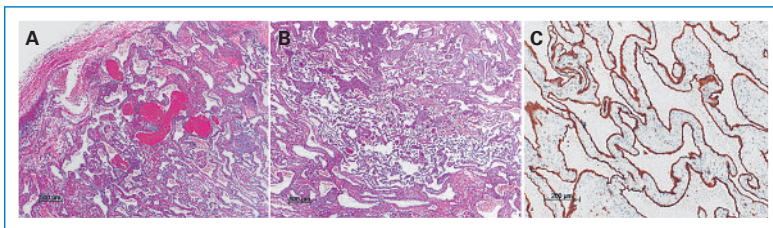



Abbildung 3
In der Übersichtsaufnahme (A, B) zeigt sich in der Hämatoxylin-Eosin-Färbung eine aussen zum Teil durch dicke, glatte Muskelfaserbündel (Anteile Venenwand, A, links oben) abgegrenzte, vaskuläre Proliferation, bestehend aus untereinander anastomosierenden, durch mehrheitlich flache Endothelien (C, anti-CD31, immunhistochemische Färbung) ausgekleidete Gefässhöhlräume mit fokal papillären Proliferaten (B). Das dazwischen liegende Stroma ist herdförmig betont myxoid aufgelockert.

Tumorstiel lag im Bereich der Konfluenz der Lebervenen in die Vena cava inferior, deren Wand wegen zum Teil starker Adhäsionen mit dem Tumor teilweise auch entfernt wurde. Anschliessend wurde die Vorderwand der Vena cava inferior mit einem breiten Xenoperikardpatch ersetzt und der rechte Vorhof verschlossen.

Der postoperative Verlauf gestaltete sich vorerst völlig problemlos, und die Patientin wurde nach acht Tagen aus dem Spital entlassen. Einen Tag später wurde sie wegen generalisierter allergischer Reaktion mit Quaddelbildung am ganzen Körper wieder aufgenommen: Die Ursache dieser Reaktion wurde auf die Verabreichung eines Diuretikums oder eines ACE-Hemmers zurückgeführt. Im weiteren Verlauf musste eine nosokomiale Pneumonie behandelt werden. Die histopathologische Untersuchung ergab die Diagnose einer intravaskulären papillären Hyperplasie (Abb. 3 )