Eine Zoonose, die in westlichen Industrienationen nur noch sporadisch auftritt

Ein nicht alltägliches türkisches Souvenir

Michael Osthoff[a], Adrian Egli[b], Nadia Schürch[c], Stephen Leib[c], Felix Mihatsch[d], Reno Frei[b]

[a] Klinik für Infektiologie und Spitalhygiene, Universitätsspital, Basel
[b] Klinische Mikrobiologie, Universitätsspital, Basel
[c] Nationales Referenzzentrum für Anthrax (NANT), Labor Spiez, Bundesamt für Bevölkerungsschutz, Spiez
[d] Matthäuspraxis, Basel

Fallbericht

Anamnese

Anfang August 2014 wurde uns eine 63-jährige Schweizerin türkischer Abstammung zur weiteren Abklärung eines kutanen Ulkus am zweiten Finger der rechten Hand notfallmässig von ihrem Hausarzt zugewiesen. Die Patientin war am gleichen Tag nach einem sechswöchigen Ferienaufenthalt bei ihrer Familie in einem kleinen Dorf nahe Ankara in der Türkei in die Schweiz zurückgekehrt. In diesem Dorf seien Ende Juli unerwartet mehrere Kühe gestorben, die im Anschluss dann geschlachtet und verzehrt worden waren. Die Patientin selbst hatte, wie ihre türkischen Familienangehörigen, an der Schlachtung teilgenommen und vom Fleisch gegessen. Am Tag der Rückkehr aus der Türkei habe sie die Nachricht erhalten, dass ein Grossteil der Bewohner des Dorfes, inklusive ihrer Familie, mit Hautulzerationen, Übelkeit und Erbrechen in ein Spital eingeliefert worden sei und bei den Kühen eine Infektion mit *Bacillus anthracis* vermutet wurde.

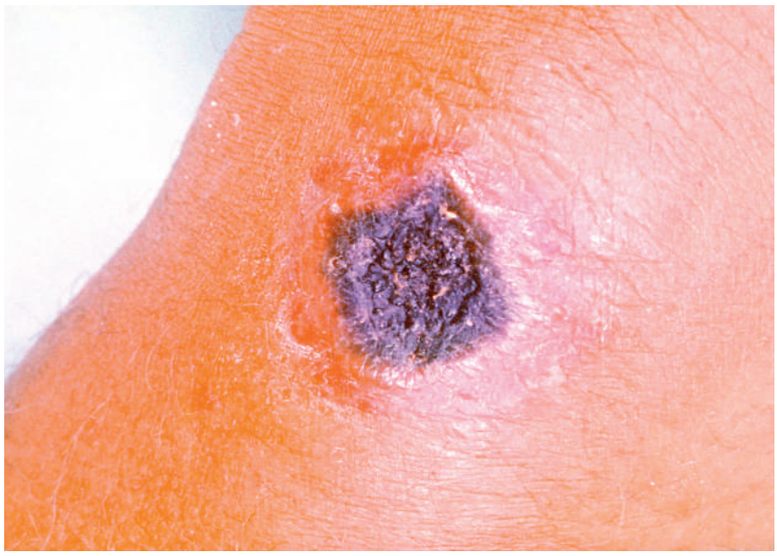

Abbildung 1: Typische Läsion eines kutanen Anthrax mit zentraler Nekrose und aufgeworfenem Randwall (Quelle: Public Health Image Library, ID# 2033, Centers for Disease Control and Prevention. Atlanta, GA, USA).

Die Patientin berichtete über keinerlei neu aufgetretene Beschwerden mit Ausnahme einer schmerzlosen Wunde am zweiten Finger rechts. Der Zeitpunkt des Auftretens der Wunde war der Patientin nicht erinnerlich. Die Systemanamnese war unauffällig, insbesondere wurden Fieber, Husten, Dyspnoe, Diarrhoe oder Bauchschmerzen verneint. Bei der Patientin war ein gut eingestellter arterieller Hypertonus bekannt.

Status

Die Patientin war afebril, Blutdruck 120/85 mm Hg, Herzfrequenz 71/min. Am zweiten Finger rechts zeigte sich distal ein trockenes, schmerzloses Ulkus von 4 × 4 mm Durchmesser, mit einem aufgeworfenen Randwall und zentraler nekrotischer Kruste (exemplarisches Beispiel, Abb. 1). Das übrige Integument und die Schleimhäute waren unauffällig. Die Lymphknotenstationen, insbesondere am rechten Arm, waren nicht vergrössert oder dolent.

Befunde

Das Labor war bis auf eine mikrozytäre, hypochrome Anämie (Hämoglobin 90 g/l, MCV 61,3 fl) unauffällig. Bei Verdacht auf kutanen Anthrax wurde nach Anheben der trockenen Nekrose ein Wundabstrich zur bakteriologischen Diagnostik abgenommen. Das Labor wurde über den Verdacht der Infektion mit *Bacillus anthracis* informiert. Nach 36 Stunden konnte ein typisches mikrobiologisches Wachstum verzeichnet werden. Die opak-gräulichen Kolonien zeigten die klassische Morphologie auf der Kulturplatte und hatten die tenaziöse Konsistenz von geschlagenem Eiweiss, was ebenfalls sehr typisch für *Bacillus anthracis* ist. Mittels *Matrix-Assisted Laser Desorption/Ionization-Time of Flight*-Massenspektrometrie (MALDI-TOF-MS) konnte die Verdachtsdiagnose *Bacillus anthracis* weiter erhärtet und molekularbiologisch durch das *Nationale Referenzzentrum für Anthrax* (NANT) des Labors Spiez bestätigt werden. Eine Meldung an den Kantonsarzt war bereits beim Verdacht auf *Bacillus anthracis* erfolgt, und die Labormeldung wurde nach Bestätigung übermittelt.

source: https://doi.org/10.7892/boris.69874 | downloaded: 12.10.2024

Therapie und Verlauf

Bereits bei Erstvorstellung hatten wir bei Verdacht auf kutanen Anthrax eine antibiotische Therapie mit Ciprofloxacin 2 × 500 mg per os begonnen. Bei erneuter Konsultation nach zwei und fünf Tagen zeigte sich eine rasche Besserung des Befundes (Abb. 2), so dass die Therapie nach zehn Tagen gestoppt wurde. Von einer Abklärung bzw. Postexpositionsprophylaxe weiterer Familienangehörigen in der Schweiz wurde von Seiten des Kantonsärztlichen Dienstes aufgrund fehlender Exposition abgesehen.

Laut einem Eintrag in ProMED (Program for Monitoring Emerging Diseases; Internet-basiertes Meldesystem für Ausbrüche durch Infektionen bzw. Toxine bei Menschen und Tieren) wurden von offizieller türkischer Seite schliesslich zehn Fälle eines kutanen Anthrax in dem türkischen Dorf, in dem die Patientin zu Besuch war, bestätigt [1]. Die erkrankten Familienangehörigen waren alle am Schlachten beteiligt gewesen. Nähere Angaben zum Infektionsweg bei anderen Betroffenen (z.B. Infektion beim Verarbeiten des Fleisches in der Küche) konnte die Patientin nicht machen.

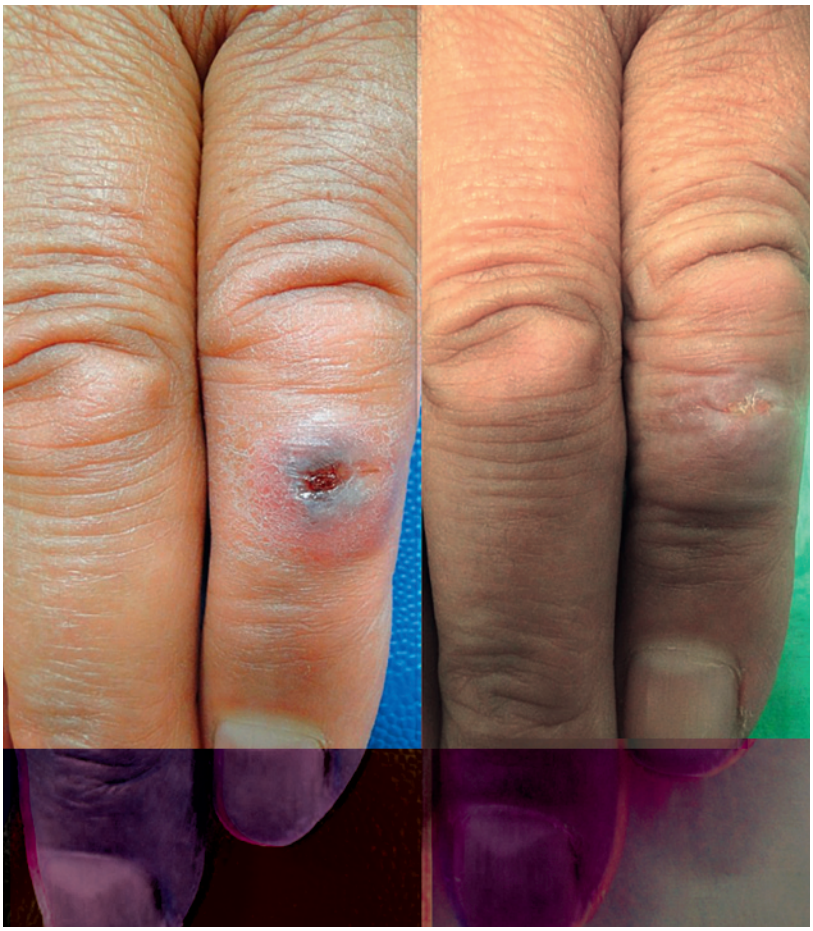

Abbildung 2: Verlauf der kutanen Läsion bei unserer Patientin zwei bzw. fünf Tage nach Therapiebeginn.

Diskussion

Erreger/Epidemiologie

Bacillus anthracis, der Erreger des Anthrax (Milzbrand) ist ein Gram-positives, toxin- und sporenbildendes Stäbchenbakterium von 1–1,5 µm Dicke und 3–10 µm Länge, das von Robert Koch als erstes eindeutig humanpathogenes Bakterium 1876 identifiziert und 1881 von Louis Pasteur erstmalig erfolgreich für eine Tierimpfung attenuiert wurde. Anthrax ist eine Zoonose, die vor allem bei Paarhufern auftritt und durch Kontakt mit infizierten oder an Anthrax verstorbenen Tieren bzw. Tierprodukten (Fleisch, Fell, Leder, Wolle) auf den Menschen übertragen werden kann. Taxonomisch wird *B. anthracis* der *Bacillus cereus*-Gruppe zugeordnet.

Eine Übertragung erfolgt in der Regel durch direkten Kontakt von (kleinsten) Hautwunden mit den Sporen des Erregers, seltener durch Ingestion von Sporen kontaminierter Tierprodukte (inkl. rohes oder ungenügend gekochtes Fleisch) oder durch Inhalation der Sporen. Während die Bakterien selbst nicht besonders resistent gegenüber Umwelteinflüssen sind, können die widerstandsfähigen Milzbrandsporen unter ungünstigsten Bedingungen Jahrzehnte im Boden überleben, so dass es in Endemiegebieten ohne ordnungsgemässe Seuchenbekämpfung zu einer Kontamination der Erdböden über Jahre hinaus kommen kann [2].

Bis Mitte des letzten Jahrhunderts war Anthrax weltweit eine endemische, bei Mensch und Tier gefürchtete Infektion. Nach Einführung der Impfung von Paarhufern bzw. strikteren veterinärmedizinischen Kontrollen traten humane Anthraxfälle zuletzt in westlichen Industrieländern nur noch sporadisch auf. Der letzte humane Anthraxfall in der Schweiz datiert aus dem Jahr 1991; der letzte grössere Milzbrandausbruch bei Tieren wurde 1985 in Graubünden beobachtet. Im Gegensatz dazu ist Anthrax in wärmeren Ländern bzw. in Ländern mit intensiver Paarhuferhaltung auch heute noch endemisch (Zentralasien, Afrika, Zentral- und Südamerika). Dazu zählt auch die Türkei, in der noch bis 2005 jährlich zwischen 300 und 600 (überwiegend kutane) humane Anthraxfälle diagnostiziert wurden [3]. Zuletzt kam es aber auch dort zu einem deutlichen Rückgang der Fallzahlen auf 93 im Jahr 2010 [4].

Auch in den westlichen Industrienationen ist Anthrax im letzten Jahrzehnt in den Schlagzeilen geblieben, zum einen in Zusammenhang mit einer Anthraxepidemie unter Drogenabhängigen (Heroin) in Schottland und vereinzelten Fällen in Deutschland, zum anderen aufgrund bioterroristischer Angriffe mit Milzbrandsporen in Japan im Jahr 1993 bzw. in den USA im Jahr 2001.

Korrespondenz:
Dr. med. Michael Osthoff
Universitätsspital Basel
Klinik für Infektiologie
und Spitalhygiene
Petersgraben 4
CH-4031 Basel
michael.osthoff[at]usb.ch

Klinik

Anthrax manifestiert sich beim Menschen in über 95% der Fälle an der Haut (und dort v.a. am Kopf, Hals und an den Extremitäten). Nach einer Inkubationszeit von ein bis sieben Tagen bildet sich am Ort der Inokulation zuerst eine schmerzlose, teilweise juckende Papel mit umgebendem Ödem, die rasch in ein Bläschen mit zentraler trockener Nekrose übergeht. Charakteristisch ist zudem ein aufgeworfener Randwall, der auch bei unserer Patientin vorhanden war. Je nach Ausdehnung können zusätzliche Allgemeinsymptome wie Fieber und Unwohlsein auftreten. Neben einer spontanen Abheilung innerhalb von zwei Wochen kommt es unbehandelt in bis zu 20% der Fälle zu einer in der Regel tödlichen Milzbrandsepsis. Eine Übertragung von Mensch zu Mensch ist auch bei Lungenbefall bisher nicht dokumentiert worden [5].

Diagnostik

Trotz der meist klassischen klinischen Präsentation wird eine mikrobiologische Diagnosesicherung bei kutanem Anthrax empfohlen. Hierzu sollte nach vorsichtiger, steriler Eröffnung des Bläschens bzw. Entfernung der Nekrose ein Wundabstrich durchgeführt werden, bei antibiotischer Vorbehandlung zusätzlich auch eine Hautbiopsie. Das mikrobiologische Labor muss über den Verdachtsfall informiert werden, da für Erreger der Risikogruppe drei spezielle Biosicherheitsmassnahmen bei der Diagnostik zu treffen sind. Die präliminäre Identifikation erfolgt nach Möglichkeit im Primärlabor und wird durch die Bestätigungsdiagnostik des *Nationalen Referenzzentrums für Anthrax* (NANT) ergänzt. Weiterhin ist zu beachten, dass schon ein Verdachtsfall innerhalb von zwei Stunden telefonisch an den zuständigen Kantonsarzt gemeldet werden muss.

Therapie

Bei Verdacht auf Anthrax (insbesondere bei Organmanifestation bzw. systemischer Beteiligung) sollte unverzüglich, das heisst noch vor Diagnosestellung eine wirksame antibiotische Therapie eingeleitet werden, um die Vermehrung der Bakterien und die damit verbundene Toxinbildung einzudämmen [2, 5, 6]. Grundsätzlich kommen beim kutanen Anthrax hierfür Ciprofloxacin 2 × 500 mg p.o., Doxycyclin 2 × 100 mg p.o. oder Clindamycin 3 × 600 mg p.o. infrage. Aufgrund selten auftretender Resistenzen auf Betalaktamantibiotika (gefürchtet v.a. bei Bioterrorismusattacken) sollten diese nur bei unkomplizierten Fällen bzw. bei fehlenden Resistenzen verabreicht werden. Bei Organbefall bzw. systemischem Anthrax wird eine Doppeltherapie mit Ciprofloxacin und Clindamycin i.v. empfohlen. Die Therapiedauer beim natürlich erworbenen kutanen Anthrax beträgt sieben Tage, für alle anderen Fälle (inklusive Bioterrorismus) 60 Tage.

Schlussfolgerungen für die Praxis

Bei entsprechender Exposition in einem Endemiegebiet und typischer Klinik mit schmerzlosem, zentral nekrotischem, kutanen Ulkus sollte an einen kutanen Anthrax gedacht werden.

Bei Einsendung einer Probe in das Primärlabor sollte unbedingt über die Verdachtsdiagnose informiert werden, damit die entsprechenden Biosicherheitsvorgaben eingehalten und eine Gefährdung von Personal und Umwelt ausgeschlossen werden können.

Nach Abnahme eines Wundabstrichs bzw. einer Biopsie sollte unverzüglich eine antibiotische Therapie mit Ciprofloxacin oder Clindamycin für sieben Tage eingeleitet werden.

Schon der Verdachtsfall ist in der Schweiz innerhalb von zwei Stunden meldepflichtig.

Disclosure statement
Die Autoren haben keine finanziellen oder persönlichen Verbindungen im Zusammenhang mit diesem Beitrag deklariert.

Literatur

1 ProMED Digest. Vol 26, Issue 25. www. promedmail.org
2 Dixon TC, Meselson M, Guillemin J, Hanna PC. Anthrax. N Engl J Med. 1999;341(11):815–26.
3 Doganay M, Metan G. Human anthrax in Turkey from 1990 to 2007. Vector Borne Zoonotic Dis. 2009;9(2):131–40.
4 Gülaçtı U, Üstün C, Erdoğan MÖ. A small cutaneous Anthrax epidemic in Eastern Turkey. J Microbiol Infect Dis. 2012;2(1):9–13.
5 Hicks CW, Sweeney DA, Cui X, Li Y, Eichacker PQ. An overview of anthrax infection including the recently identified form of disease in injection drug users. Intensive Care Med. 2012;38(7):1092–104.
6 From the Centers for Disease Control and Prevention. Update: Investigation of bioterrorism-related anthrax and interim guidelines for exposure management and antimicrobial therapy, October 2001. JAMA. 2001;286(18):2226–32.