

BLICKDIAGNOSE

Stellen Sie uns
Ihren Fall vor.
Bei Veröffentlichung
erhalten Sie **100 Euro!**
cornelius.heyer@
springer.com

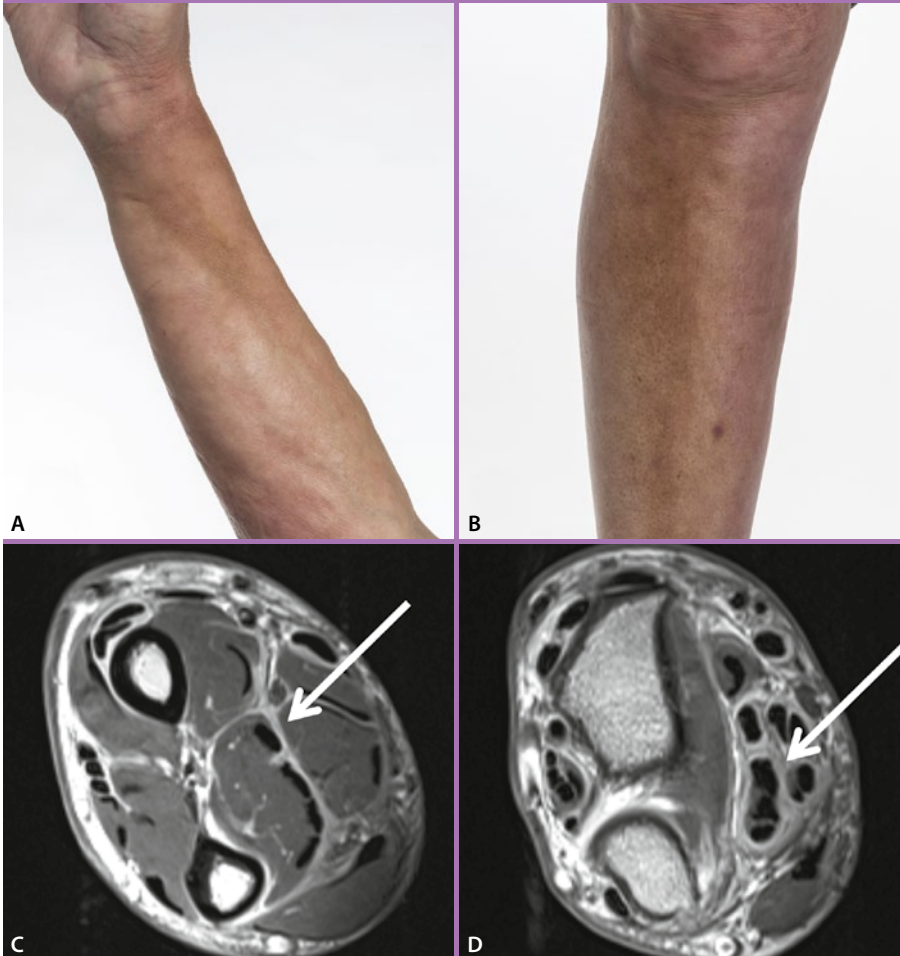


Abb. A, B Bräunliche Verfärbungen und Indurationen der Haut an Vorderarmen und Schienbeinen.

Abb. C, D Verdickte Muskelfaszien (links, Pfeil) und Sehenscheiden (rechts, Pfeil).

Zeichen auf der Haut

Dellen und Flecken an Armen und Beinen

— Ein 64-jähriger Mann stellte sich mit Weichteilschwellungen sowie bräunlichen Verfärbungen und Indurationen der Haut an seinen Vorderarmen sowie den Schienbeinen in einer rheumatologischen Ambulanz vor (Abb. A, B). Ein Labortest zeigte eine moderat erhöhte humorale inflammatorische Aktivität mit erhöhten Konzentrationen von C-reaktivem Protein (CRP) von 30 mg/l (Normalwert: < 3) und eosinophilem kationischem Protein (ECP) von 95,1 µg/l (Norm: 13,3) sowie einer Eosinophilie von 2.200 Granulozyten/µl (Norm: < 450).

Ein MRT seines rechten Vorderarms zeigte erheblich verdickte Muskelfaszien (Abb. C) und Sehenscheiden (Abb. D) mit einer jeweils starken Kontrastmittelanreicherung. Die Ent-

nahme einer tiefen Gewebeprobe ergab die histologische Diagnose einer eosinophilen Fasziitis mit Fibrinexsudaten, Fibrosen und lymphoplasmazellulären Infiltrationen der Faszien sowie einzelnen eosinophilen Granulozyten. Der Patient erhielt eine Behandlung mit oral verabreichten Kortikosteroiden mit einer initialen Dosis von 70 mg/d, die dann über einen Zeitraum von zwei Monaten schrittweise auf 10 mg/d reduziert wurde. Die klinischen Symptome besserten sich hierdurch maßgeblich.

→ PD Dr. med. Dr. rer. medic. Martin Maurer, MHBA,
Dr. med. Stefan Kuchen
Inselspital, Universitätsspital Bern, Freiburgstr. 10, CH-3010 Bern