Chirurg 2011 · 82:789–796
DOI 10.1007/s00104-011-2109-5
Online publiziert: 12. September 2011
© Springer-Verlag 2011

A. Heckmann[1] · F.M. Leclère[2] · P.M. Vogt[1] · A. Steiert[1]
[1] Klinik für Plastische, Hand- und Wiederherstellungschirurgie, Brandverletztenzentrum Niedersachsen, Medizinische Hochschule Hannover
[2] INSERM (French National Institute of Health and Medical Research) U703, Lille University Hospital, Loos, Frankreich

Chirurgische Therapie bei Gynäkomastie

Die Gynäkomastie bezeichnet eine gutartige Vergrößerung der männlichen Brustdrüse, die zu einer Angleichung an eine phänotypisch weibliche Brust führen kann. Sie ist oft mit Schamgefühl, Angst vor Brustkrebs und mit Kontaktproblemen verbunden. Die möglichen Ursachen liegen in Störungen des Hormonhaushalts, Fetteinlagerungen oder in einer ungesunden Lebensführung. Bildet sich die Brustdrüse trotz Behandlung einer möglichen zugrunde liegenden Erkrankung nicht zurück, ist die operative Reduktion oder Entfernung des Brustdrüsengewebes eine Therapieoption für den Patienten.

Epidemiologie

Die Erkrankung der Gynäkomastie hat 3 physiologische Altersgipfel. Durch einen Überhang an mütterlichem Östrogen ist postpartal die sog. *Neugeborenengynäkomastie* zu beobachten (60–90% der Neugeborenen). Die Neugeborenengynäkomastie bildet sich durch die Normalisierung des Hormonhaushaltes in den meisten Fällen zurück. Bei jungen Männern ist ein weiterer Altergipfel gegen Ende der Pubertät *(Pubertätsgynäkomastie)* mit einer Häufigkeit von bis zu 35% [1] festzustellen. In diesen Fällen kann sich die vergrößerte Brust im Verlauf vollständig zurückbilden. Ein dritter Inzidenzanstieg ist im höheren Alter *(Altersgynäkomastie)* zu verzeichnen (>65 Jahre). Der Rückgang der Testosteronproduktion führt zu einer Veränderung des Östrogen-Testosteron-Verhältnisses zugunsten des Östrogens.

Histologisch ist die Vergrößerung der männlichen Brust bedingt durch:

- Fettgewebshypertrophie (Pseudogynäkomastie),
- Hypertrophie des Drüsengewebes („echte" Gynäkomastie, Gynaecomastia vera),
- Kombination aus Fett- und Drüsenhypertrophie.

Die Kombination aus Fett- und Drüsengewebsüberschuss stellt die häufigste Form der Gynäkomastie dar. Die Brustvergrößerung kann einseitig oder beidseitig auftreten und in den meisten Fällen ist kein auslösender Faktor nachzuweisen (idiopathischer Typ). Der Verlauf dieser idiopathischen Form der Gynäkomastie ist häufig regredient und erfordert daher keine chirurgische Therapie.

Neben der idiopathischen Form der Gynäkomastie gibt es zahlreiche ätiologische Faktoren und Begleiterkrankungen, die zu einer Zunahme des männlichen Brustdrüsenvolumens führen können, die in **Tab. 1** zusammengefasst sind.

Durch die Feminisierung der männlichen Brust kann es bei den Betroffenen zu einem starken Leidensdruck mit sozialem Rückzug und psychischen Problemen kommen. Die Wiederherstellung einer phänotypisch männlichen Brust ist Ziel der plastisch-chirurgischen Therapie, der eine gründliche präoperative Evaluation vorausgehen sollte.

Gynäkomastie ist nicht mit dem Auftreten eines Mammakarzinoms assoziiert

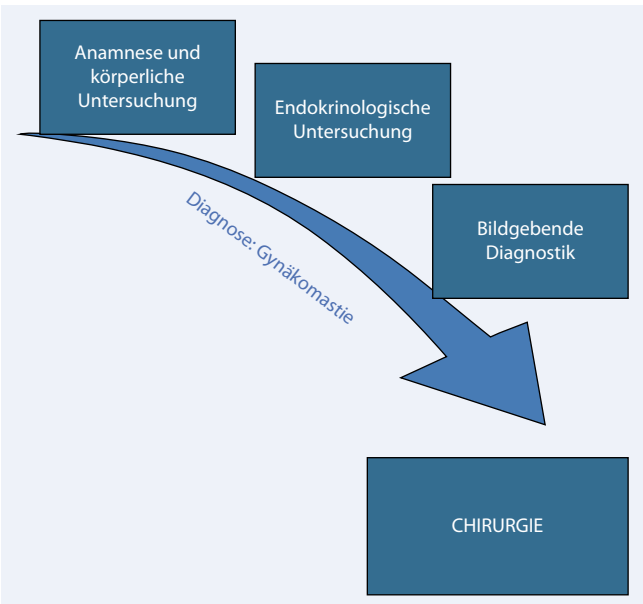

Abb. 1 ▶ Diagnose der Gynäkomastie und Indikation zur Operation

Tab. 1 Differenzialdiagnostik der Gynäkomastie. (Adaptiert nach [13])

Erkrankung	Symptome	Klinik
Tumor		
Hodentumor (Leydig-/Sertoli-Zell-Tumor)	Hodenschmerzen, -vergrößerung Libidoverlust	Tastbare Resistenz Kontralaterale Hodenatrophie Feminisierung
Germ-Zell-Tumor	Hodenschmerzen, -vergrößerung Symptome von Metastasen (Rückenschmerzen, Hämoptysis)	Tastbare Resistenz
Nebennierentumor	Gewichtsverlust Libidoverlust Cushing-Syndrom „Mineralocorticoid excess“	Resistenz Abdomen Hypertonie Cushing-Syndrom
Ektoper hCG-Tumor	Gewichtsverlust Dyspnoe (Lungentumor) Abdominelle Beschwerden	Abhängig vom Primärtumor
Hypogonadismus		
Primär	Libidoverlust Erektile Dysfunktion	Hodenatrophie Rückgang der sekundären Geschlechtsmerkmale Hämochromatose
Sekundär	Libidoverlust Erektile Dysfunktion Kopfschmerzen Sehstörungen	Hodenatrophie Gesichtsfeldausfälle Hypothyreoidismus Wachstumsdefizit Galaktorrhö
Hyperthyreoidismus	Gewichtsverlust Hyperhidrosis Nervosität Hitzeintoleranz	Struma Tremor Tachykardie Oberlidretraktion
Lebererkrankungen	Anorexia Übelkeit Erbrechen Ödeme Juckreiz Ikterus	Hepatomegalie Aszites Ödeme Leberzirrhose
Nierenerkrankungen	Anorexia Abgeschlagenheit Übelkeit Erbrechen Olig-/Polyurämie	Letargie Flattertremor Hypertonie
Androgene Resistenz	Libidoverlust Infertilität	Hypospadie Muskelschwäche Neurologie: Faszikulieren

In großen epidemiologischen Studien konnte nachgewiesen werden, dass es in der Regel keinen Zusammenhang zwischen der Gynäkomastie und dem Auftreten eines Mammakarzinoms beim Mann gibt [2], worüber die Patienten aufgeklärt sein sollten. Dennoch sollte das im Rahmen eines chirurgischen Eingriffs entfernte Gewebe stets histopathologisch untersucht werden, da Zufallsbefunde von malignen und semimalignen Tumoren nach Gynäkomastieoperationen in der Literatur beschrieben sind [3]. Die Inzidenz eines Mammakarzinoms bei Gynäkomastie für die männliche Gesamtbevölkerung betrug 1978 0,86% und im Jahr 2004 1,06% [4]. In unserem eigenen Krankengut konnten wir in den Jahren 2000 bis 2010 unter 162 Patienten mit Gynäkomastie bei 2 Patienten ein Mammakarzinom diagnostizieren (1,2%).

Des Weiteren ist zu erwähnen, dass bei Patienten mit Klinefelter-Syndrom ein bis zu 16fach erhöhtes Risiko besteht, an Brustkrebs zu erkranken [5].

Klassifikation. Wir klassifizieren die Gynäkomastie durch die Stadieneinteilung nach Simon ([6], ◘ **Tab. 2**).

Präoperative Evaluation

Die präoperative klinische Untersuchung umfasst eine ausführliche Anamnese, bei der insbesondere auslösende Faktoren abzuklären sind. Insbesondere die Dauer der Beschwerden ist von Bedeutung, da nach längerer Zeit (Monate) der vergrößerte Brustdrüsenkörper fibrosiert und eine spontane Involution nicht mehr zu erwarten ist (◘ **Abb. 1**).

Die wichtigsten differenzialdiagnostischen Abklärungen umfassen eine endokrinologisch-hormonelle Untersuchung sowie eine bildgebende Abklärung mittels Ultraschall oder Mammographie. Bei mammographisch suspekten Befunden sollte vor einer chirurgischen Therapie eine histologische Abklärung mittels Feinnadelpunktion erfolgen. Eine perioperative Fotodokumentation ist zu empfehlen.

In ◘ **Tab. 3** sind die wichtigsten Punkte der diagnostischen Evaluation bei Gynäkomastie zusammengefasst; ◘ **Abb. 2** zeigt einen diagnostischen Algorithmus.

Operative Therapie

Die medizinische Indikation zu einer chirurgischen Therapie der Gynäkomastie sollte Ergebnis der Analyse der Anamnese, Pathogenese, des klinischen Symptomkomplexes, der bildgebenden Diagnostik und der psychischen Situation sein. Die Indikation und die Begründung zur Durchführung des Eingriffs sind daher Ergebnis einer interdisziplinären Zusammenarbeit und daher durch spezialisierte Fachkollegen der plastischen Chirurgie, Endokrinologie, Radiologie und Psychologie durchzuführen.

Nach 18 bis 24 Monaten ist das hypertrophierte Drüsengewebe fibrosiert

Erste Beschreibungen einer chirurgischen Therapie der Gynäkomastie gehen auf Paulus Aegineta (625–690 n. Chr.) im heutigen Italien zurück, der eine Brustreduktion bei einem Mann über einen halbmondförmigen Schnitt durchführte [7]. Eine Vielzahl von Operationstechniken zur Wiederherstellung der männlichen Brustform wurde in der Literatur beschrieben. Dabei unterscheiden sich die

Tab. 2 Stadieneinteilung der Gynäkomastie nach Simon [6]	
Grad I	Beschreibt eine gering sichtbare Brustvergrößerung ohne Hautüberschuss
Grad IIa	Zeigt eine moderate Brustvergrößerung ohne Hautüberschuss
Grad IIb	Zeigt eine moderate Brustvergrößerung mit wenig Hautüberschuss
Grad III	Zeigt eine weiblich geformte Brust mit Submammärfalte, Ptosis und deutlichem Hautüberschuss

Tab. 3 Zusammenfassung der diagnostischen Evaluation bei Gynäkomastie	
Anamnese	Dauer der Beschwerden/ Brustvergrößerung Mastodynie? Galaktorrhö? Medikamentenanamnese Sexuelle Funktionsstörung? Gewichtsveränderungen Virilisierung Symptome des Hyperthyreodismus
Körperliche Untersuchung	Seitendifferenz? Größe, Konsistenz, Symmetrie Vorhandensein von Brustknötchen und Lymphknoten Größe und Sensibilität der Brustwarzen Zeichen des Hyperthyreoidismus Hepatomegalie Genital- und Hodenuntersuchung Rückgang der Körperbehaarung Erhöhung der Stimmlage Abnahme der Muskelmasse
Bildgebende Diagnostik	Ultraschall (Brust, Abdomen, Hoden) Mammographie
Laboruntersuchungen	Serumkreatinin Leberenzyme Thyroideastimulierendes Hormon, „free thyroxine" Testosteron Luteinisierendes Hormon, follikelstimulierendes Hormon Östradiol, Prolaktin „β-human chorionic gonadotropin" Serumdehydroepiandrosteronsulfat Urinary17-ketosteroid

Techniken vor allem in der Schnittführung und der daraus resultierenden Narbenlänge. Ziel des Eingriffs sollte sein, den phänotypisch weiblichen Aspekt der Gynäkomastie in einen zum individuellen

Zusammenfassung · Abstract

Chirurg 2011 · 82:789–796 DOI 10.1007/s00104-011-2109-5
© Springer-Verlag 2011

A. Heckmann · F.M. Leclère · P.M. Vogt · A. Steiert

Chirurgische Therapie bei Gynäkomastie

Zusammenfassung

Die chirurgische Intervention bei der persistierenden ideopathischen Gynäkomastie hat einen hohen Stellenwert im Behandlungsschema eingenommen. Die Wahl der jeweiligen chirurgischen Therapie stützt sich dabei auf den Ausgangsbefund und die Diagnose. Vor der Indikationsstellung zur operativen Therapie ist die Differenzialdiagnostik interdisziplinär hinsichtlich der Pathogenese vollständig aufzuarbeiten. Die Liposuktion wird zunehmend bei der chirurgischen Behandlung der Gynäkomastie verwandt. Sie kann gut mit den traditionellen Techniken wie der subkutanen Mastektomie und der periareolären Straffung kombiniert werden und zeigt ihre Rechtfertigung insbesondere bei der Gynäkomastie Grad IIa/b als narbensparende und komplikationsarme Methode mit sehr guten ästhetischen Reduktionsergebnissen.

In unserem Zentrum wurden in den Jahren 2000 bis 2010 162 Patienten mit Gynäkomastie Grad I–III nach Simon operiert und retrospektiv ausgewertet. Es zeigte sich ein Rückgang der T-Schnitt-Reduktion und der subkutanen Mastektomie kombiniert mit periareolärer Straffung gegenüber einer Zunahme der subkutanen Mastektomie in Kombination mit der Liposuktion.

Zum Ausschluss eines Malignoms sollte immer eine Exzision der Drüse mit histologischer Untersuchung erfolgen.

Schlüsselwörter

Gynäkomastie · Pathogenese · Liposuktion · Subkutane Mastektomie · Periareoläre Straffung

Surgical therapy of gynecomastia

Abstract

Nowadays surgical intervention is an essential part of the treatment of idiopathic gynecomastia. Choosing the right method is crucial and is based on the current status in the clinical and histological evaluation. Before finalizing the process of choosing a specific method a prior interdisciplinary evaluation of the patient is necessary to ascertain clear indications for a surgical intervention. Liposuction is one of the methods which have become popular in recent years. The advantages are the possible combination with traditional techniques, such as subcutaneous mastectomy or periareolar mastopexy. The main indication is for gynecomastia stage IIa/b and is justifiable due to the reduction in surgical complications and scarring. Furthermore this technique provides an excellent aesthetical outcome for the patient.

A total of 162 patients suffering from gynecomastia stages I–III (according to Simon) were surgically treated between 2000 and 2010 and these cases were retrospectively evaluated. The results showed a decline in the use of a T-shaped incision in combination with subcutaneous mastectomy with periareolar tightening compared to an increase in the use of subcutaneous mastectomy in combination with liposuction.

The excised tissue should always be sent for histological examination to make sure no malignant cells were present.

Keywords

Gynecomastia · Pathogenesis · Liposuction · Subcutaneous mastectomy · Periareolar mastopexy

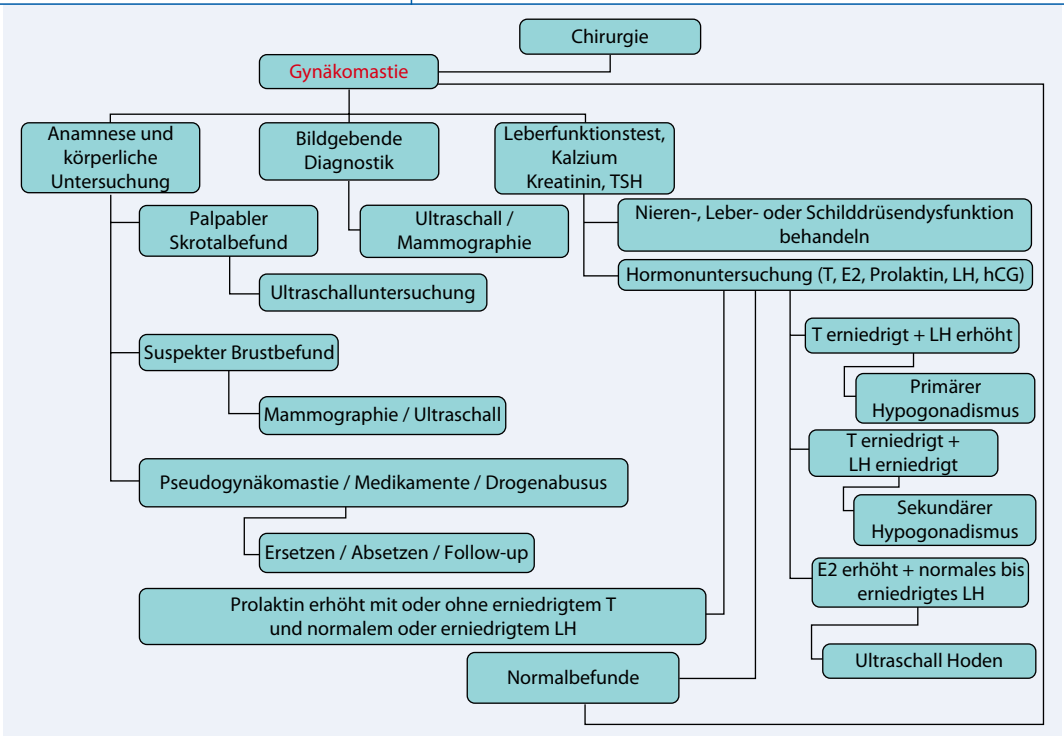

Abb. 2 ◀ Diagnostischer Algorithmus bei Gynäkomastie. *E2* Östradiol, *T* Testosteron, *hCG* humanes Choriongonadotropin, *LH* luteinisierendes Hormon, *TSH* thyroideastimulierendes Hormon. (Nach [18], mit freundl. Genehmigung der Mayo Clinic)

Abb. 3 ▲ Zeichnung für die periareoläre Straffung nach Huang. Der innere Kreis hat die Größe der neuen Mamille. Der zu resezierende Hautüberschuss kann sowohl konzentrisch als auch exzentrisch geplant werden. Bei der exzentrischen Exzision wird die Mamille neu positioniert

Körperbild passenden männlichen Aspekt umzuwandeln, möglichst mit unauffälligem Narbenbild.

Als Standardverfahren zur operativen Behandlung der Gynäkomastie gilt die subkutane Mastektomie, welche mit oder ohne angleichende Liposuktion durchgeführt werden kann. Bei Befunden mit ausgeprägtem Hautüberschuss kommen Kombinationstechniken mit Hautstraffungen zur Anwendung. Aber auch die alleinige Liposuktion hat ihren Stellenwert und wird mit guten Ergebnissen v. a. bei der Pseudgynäkomastie eingesetzt.

Grundsätzlich muss bedacht werden, dass bei der Gynäkomastie nach ca. 18 bis 24 Monaten das hypertrophierte Drüsengewebe fibrosiert. Dann ist eine Rückbildung nicht mehr zu erwarten und nur durch eine operative Therapie eine Wiederherstellung der männlichen Brust möglich [8].

Subkutane Mastektomie

Die subkutane Mastektomie kann über verschiedene operative Zugangswege durchgeführt werden. In unserer Klinik wird eine periareoläre, in der unteren Zirkumferenz der Mamille semizirkuläre Inzision nach Webster bevorzugt [9]. Es werden schrittweise unter Palpation die Cooper-Ligamente zur Dermis und die Verbindungen zur Pektoralisfaszie gelöst, nachdem zuvor über die periareoläre Inzision der Drüsenkörper mit einer Kocher-Klemme gefasst und schrittweise dargestellt wird. Die Exstirpation erfolgt in der Regel in toto. Um eine narbige Einziehung zur Pektoralisfaszie zu vermeiden, ist darauf zu achten, dass unter der Mamille ausreichend Gewebe zurückbleibt. Ein zu starkes Ausdünnen des retromamillären Gewebes führt zu ästhetisch schlechten Ergebnissen mit eingezogenen Mamillen. Nach der Drüsenkörperresektion kann das umliegende Gewebe sorgfältig mit der Liposuktion angeglichen werden.

Im Falle eines Hautüberschusses nutzen wir die periareoläre Straffung nach der Technik von Huang et al. [10] und Benelli [11]. Durch eine periareoläre Deepithelialisierung wird der Hautüberschuss zwischen 2 Kreisen entfernt. Die Planung der periareolären Raffung kann sowohl konzentrisch als auch exzentrisch erfolgen.

Bei der konzentrischen Exzision bleibt die Mamille an ihrer ursprünglichen Position, während bei der exzentrischen Planung die Mamille neu positioniert wird und so je nach Bedarf eine Kranialisierung oder Medialisierung erfolgen kann (◘ **Abb. 3, 4**)

Wir empfehlen unseren Patienten, postoperativ für einen Zeitraum von 6 Wochen ein Kompressionsmieder zu tragen. Hierdurch kann das Risiko von Major-Komplikationen, wie Hämatom und Serom, deutlich reduziert werden.

Fettabsaugung (Liposuktion)

Die Fettabsaugung findet zunehmende Anwendung in der chirurgischen Behandlung der Gynäkomastie. Insbesondere bei der Pseudogynäkomastie sowie

Abb. 4 ▲ Periareoläre Straffung nach Huang/Benelli. Der Hautüberschuss wurde konzentrisch exzidiert

Abb. 5 ▲ Liposuktion intraoperativ über semizirkulären periareolären Zugang nach subkutaner Mastektomie

Abb. 6 ▲ 21-jähriger Patient, Body-Mass-Index 25,7. Präoperativer Befund: Gynaecomastia vera Grad IIb nach Simon

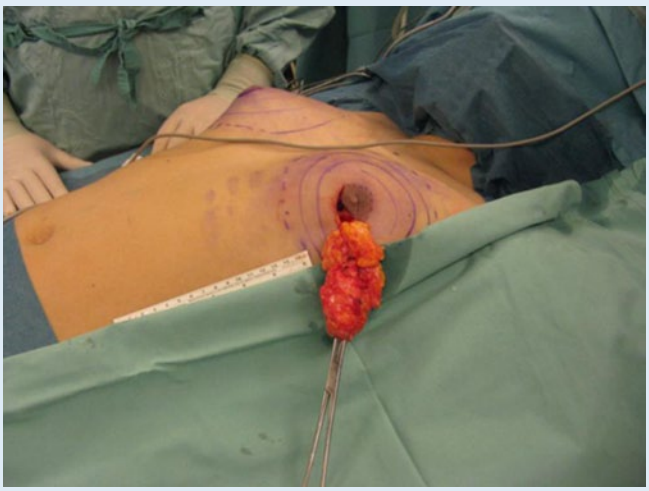

Abb. 8 ▲ Postoperativer Befund nach 6 Wochen kontinuierlicher Kompressionstherapie

Abb. 7 ◀ Intraoperativer Befund: Resektion des Drüsenkörpers über einen semizirkulären periareolären Schnitt und nach Infiltration von 450 ml Tumeszenzlösung Resektatgewicht links: 62 g

bei Formen mit überwiegendem Fettanteil ohne Notwendigkeit der Hautentfernung sind mit der Liposuktion gute Ergebnisse zu erzielen.

Zur Vorbereitung der Liposuktion wird lateral in der Submammärfalte eine Stichinzision durchgeführt, über die Tumeszenzlösung mit $NaHCO_3$ und Epinephrin in den Fettdrüsenkörper infiltriert wird. Nach einer 20-minütigen Einwirkzeit erfolgt entsprechend dem technischen Verfahren die Zerstörung der Fettzellen mittels Ultraschall, Wasserstrahl oder Laser. Die Absaugung der Suspension aus zerstörten Fettzellen und nichtresorbierten Tumeszenslösung erfolgt simultan. Zunächst wird das Verfahren in den tiefen, epifaszialen Schichten mit der 5-mm-Absaugsonde angewandt, bevor die oberflächliche Absaugung mit der 3-mm-Sonde erfolgt, um im Sinne des Lipo-Sculpturing eine Retraktion der Haut zu erreichen.

Bei der Anwendung der Ultraschallliposuktion ist vor allem im Subkutanbereich auf ständige Bewegungen der Ultraschallsonde zu achten, da es sonst durch lokale Hitzeentwicklung zu Hautnekrosen kommen kann (◘ **Abb. 5**).

Komplikationen

Komplikationen der operativen Therapie werden in der Literatur mit einer Häufigkeit von 3–28% angegeben, führend sind dabei Hämatome und Serome [12]. Die konsequente Kompressionstherapie über einen Zeitraum von 6 Wochen kann dabei das postoperative Risiko einer Nachblutung oder Serombildung deutlich reduzieren. Weitere Komplikationen sind Wundheilungsstörungen, Epidermolysen, Hautnekrosen, Asymmetrien und Sensibilitätsverlust der Mamillen.

Material und Methoden

In unserem plastisch-chirurgischen Zentrum wurden in den Jahren 2000 bis 2010 162 Patienten mit Gynäkomastie Grad I–III nach Simon operativ versorgt und retrospektiv ausgewertet. Aufgrund der Einführung der Ultraschallliposuktion 2005 wurde eine Unterteilung in die Zeiträume 2000 bis 2004 und 2005 bis 2010 vorgenommen.

Die angewandten operativen Verfahren in der Behandlung der Gynäkomastie umfassten dabei die subkutane Mastektomie (SCM), die Liposuktion (Lipo), die periareoläre Straffung (PAR) und die Mastektomie mittels T-Schnitt.

Tab. 4 Durchgeführte Operationen bei Gynäkomastie in den Zeiträumen 2000 bis 2004 und 2005 bis 2010

Operations-verfahren	Tumeszenzliposuktion (2000–2004)		Ultraschallliposuktion (2005–2010)	
	Einseitig	Beidseitig	Einseitig	Beidseitig
SCM	19 (63%)	14 (18%)	9 (82%)	6 (15%)
SCM PAR	5 (16%)	16 (20%)	0	3 (7%)
SCM T-Schnitt	0	9 (11%)	0	2 (5%)
Lipo PAR	0	3 (4%)	0	2 (5%)
SCM Lipo	5 (16%)	15 (19%)	2 (18%)	15 (36%)
SCM PAR Lipo	0	23 (29%)	0	11 (26%)
Lipo	1 (3%)	0	0	1 (2%)
Gesamt	30	80	11	41

SCM subkutane Mastektomie, PAR periareoläre Straffung, Lipo Liposuktion, MAK Mamillen-Areolen-Komplex.

Tab. 5 Leitfaden zur operativen Therapie der Gynäkomastie

Einteilung nach Simon	Empfohlene operative Technik	
Grad I	SCM	Ggf. Lipo
Grad IIa	SCM + Lipo	Ggf. PAR
Grad IIb	SCM + Lipo	
Grad III	SCM + Hautmantelstraffung mit gestieltem MAK	Ggf. freie MAK-Tx Ggf. Lipo

SCM subkutane Mastektomie, PAR periareoläre Straffung, Lipo Liposuktion, MAK Mamillen-Areolen-Komplex, MAK-Tx freie Transplantation Mamillen-Areolen-Komplex.

Ergebnisse

Im Zeitraum 2000 bis 2004 wurden 30 Männer mit einseitiger und 80 Patienten mit beidseitiger Gynäkomastie operiert. Darunter waren 8 Patienten mit IIa-gradiger und 38 mit IIb-gradiger Gynäkomastie. In den Jahren 2005 bis 2010 wurden 11 Patienten mit einseitiger und 41 mit beidseitiger Gynäkomastie behandelt. 2 Patienten zeigten dabei Grad IIa und 28 Grad IIb nach Simon (**Tab. 4**).

Es zeigt sich bei allen Patienten, die mit einer beidseitigen Gynäkomastie behandelt wurden, eine Zunahme des kombinierten Verfahrens aus subkutaner Mastektomie und Liposuktion von 19% auf 36%. Gleichzeitig verringerte sich die Notwendigkeit einer periareolären Straffung zusätzlich zur subkutanen Mastektomie von 16% auf 7%. In den Jahren 2000 bis 2004 wurden 63% der IIa-gradigen Patienten mittels subkutaner Mastektomie und periareolärer Straffung operiert und in den Jahren ab 2005 0%.

Gleichzeitig zeigte sich bei Patienten mit IIb-gradiger Gynäkomastie ein Rückgang der subkutanen Mastektomie mit periareolärer Straffung von 26% auf 10% und eine Zunahme der subkutanen Mastektomie mit der narbensparenden Liposuktion von 26% auf 46%.

Der T-Schnitt verringerte sich bei der Gesamtzahl der Patienten mit Gynäkomastie von 11% in den Jahren 2000 bis 2004 auf 5% in den Jahren 2005 bis 2010 und wurde bei Patienten bis IIb-gradiger Ausprägung nicht mehr angewandt (**Tab. 5**).

Klinisches Fallbeispiel

Ein 21-jähriger junger Mann mit einer Körpergröße von 172 cm und einem Körpergewicht von 76 kg (BMI: 25,7) stellte sich in unserer Abteilung vor. Er beklagte seit ca. 2 Jahren die Ausbildung einer weiblichen Brustform beidseits. Trotz sportlicher Betätigung und kontrollierter Ernährung zeigte sich hier keine Regredienz. Anamnestisch ergaben sich keine Nebendiagnosen und auch keine Drogen- oder Medikamenteneinnahme. Die Familienanamnese bez. Brustkrebs war negativ. Bei der körperlichen Untersuchung zeigten sich schmerzhaft tastbare Drüsenkörper beidseits mit einem begleitenden Hautüberschuss ohne Ptosis. Zudem bestand eine ausgeprägte Submammärfalte mit einem prolabierenden Mamillen-Areolen-Komplex. Die daraufhin veranlasste Sonographie sowie die endokrinologische Untersuchung erbrachten keine pathologischen Werte. Wir diagnostizierten eine Gynaecomastia vera Grad IIb nach Simon und stellten die Indikation zur Operation mit subkutaner Mastektomie und Liposuktion. Die resezierten Drüsenkörper (Resektionsgewicht: rechts 76 g und links 62 g) wurden zur histopathologischen Untersuchung eingesandt. Diese erbrachte keinen Hinweis für Malignität. Im Rahmen der Liposuktion wurden 450 ml Tumeszenzlösung beidseits infiltriert und auch wieder aspiriert. Postoperativ erfolgte eine Kompressionsbehandlung über 6 Wochen (**Abb. 6, 7, 8**).

Diskussion

Die chirurgische Therapie der Gynäkomastie ist bei korrekter medizinischer Indikation heutzutage unumstritten. Vor einer chirurgischen Behandlung ist die Differenzialdiagnostik interdisziplinär hinsichtlich der Pathogenese vollständig aufzuarbeiten (**Tab. 1, 3**).

Ein großes Anliegen bei plastischen Operationen ist es, möglichst narbensparend zu operieren. Durch die Einführung einer modernen und effektiven Technik der Liposuktion kam es in unserer Klinik retrospektiv zu einem Wandel in der Verfahrenswahl unseres Therapieregimes.

Wir beobachteten bei unseren Behandlungen der unterschiedlichen Gynäkomastieformen einen Rückgang des lange Narben verursachenden T-Schnitts und einen Rückgang der Technik der subkutanen Mastektomie kombiniert mit periareolärer Straffung zugunsten eines kombinierten Verfahrens mit subkutaner Mastektomie und Liposuktion bei IIa- und IIb-gradiger Gynäkomastie.

Die Liposuktion führt zu einer sehr guten Hautmantelstraffung

Die Einführung der Liposuktion als narbensparendes Operationsverfahren und die zunehmende Verfeinerung der Techniken haben zu einer breiteren Indikationsstellung geführt. Neben der herkömmlichen Liposuktionstechnik wurden technisch aufwendigere Verfahren entwickelt. Hierzu gehören unter anderem die ultraschallassistierte (intra- und extrakorporal) Liposuktion, die wasserstrahlassistierte Liposuktion, die laseras-

Hier steht eine Anzeige.

Springer

sistierte Liposuktion, die Vibroliposuktion und die Power-assistierte Liposuktion. Alle Verfahren führen unabhängig von ihrer Technik zu einer Reduktion der Fettzellen mit begleitender Hautretraktion [14].

Die Liposuktion hat sich in unserem Krankengut bei der Behandlung der Gynäkomastie Grad IIa und IIb nach Simon gegenüber der periareolären Straffung in der Zeit 2005 bis 2010 zunehmend durchgesetzt. Sie führt aufgrund ihrer Hautretraktion zu einer sehr guten Hautmantelstraffung, sodass eine periareoläre Straffung in vielen Fällen nicht mehr notwendig ist. Die Liposuktion ist eine narbensparende Operationsmethode, die sich aufgrund ihrer erweiterten Indikationsstellung bei der Behandlung der Gynäkomastie bewährt und zusehends durchgesetzt hat. Auch andere Autoren wie Gasperoni et al. beschrieben die Indikation der Liposuktion bei der Behandlung der Gynäkomastie als komplikationsarme Methode mit guten ästhetischen Ergebnissen [15].

Cigna et al. beschrieben [16] die erfolgreiche Verwendung der Power-assitierten Liposuktion bei sehr schlanken Patienten. Hier wurden bei Gynäkomastie Grad I–II ca. 100–200 ml Fett abgesaugt. In unserem eigenen Krankengut können wir dies für schlanke Männer mit einer Gynäkomastie Grad I–II bestätigen. Aber auch bei normalgewichtigen und leicht übergewichtigen Patienten mit einer Gynäkomastie Grad I–II konnten wir durch die Liposuktion mit Aspirationsmengen bis zu 400 ml pro Seite gute ästhetische Ergebnisse ohne die Notwendigkeit einer periareolären Straffung erzielen.

Eine alleinige Liposuktion ohne subkutane Mastektomie sollte aus unserer Sicht bei einem vorliegenden Drüsenkörper nicht erfolgen. Diese Indikation beschränkt sich auf die Lipomastie ohne Drüsenkörpervergrößerung. Ein Absaugen des Drüsenkörpers bei einer Gynaecomastia vera entspricht nicht einem onkologisch sicheren Vorgehen, da so eine postoperative histopathologische Beurteilung zum Ausschluss eines Mammakarzinoms nicht mehr erfolgen kann. In unserem eigenen Krankengut von 160 Patienten wurde bei 2 Patienten (1,2%) die Diagnose Mammakarzinom gestellt.

In der Literatur wird das Auftreten eines männlichen Mammakarzinoms mit etwa 1% von allen malignen männlichen Erkrankungen und von allen weiblichen Mammakarzinomen beschrieben [2]. Dieses eine Prozent zeigt sich insbesondere bei der Altersgynäkomastie mit einem Altersgipfel von 67 Jahre. Eine Metaanalyse von Sasco et al. [17] beschreibt das vermehrte Auftreten eines Mammakarzinoms bei Gynäkomastie und Giordano et al. zeigten eine Steigerung des Auftretens des männlichen Mammakarzinoms in den letzten 25 Jahren um 26% [19], sodass unserer Ansicht nach immer eine histopathologische Abklärung eines vergrößerten männlichen Drüsenkörpers erfolgen sollte. Insbesondere bei Patienten mit einer Brustasymmetrie, Brustkrebsanamnese in der Familie oder bei anderen Risiken wie dem Klinefelter-Syndrom sollte immer eine histopathologische Beurteilung durchgeführt werden.

Fazit für die Praxis

- **Die chirurgische Intervention bei der persistierenden ideopathischen Gynäkomastie hat einen hohen Stellenwert im Behandlungsschema eingenommen. Die Wahl der jeweiligen chirurgischen Therapie stützt sich dabei auf den Ausgangsbefund und die Diagnose.**
- **Vor der Indikationsstellung zur operativen Therapie sind eine ausführliche Anamnese, körperliche Untersuchung und eine endokrinologische Abklärung sowie eine weiterführende bildgebende Diagnostik zwingend durchzuführen.**
- **Die Liposuktion zeigt ihre Rechtfertigung bei der Behandlung insbesondere bei der Gynäkomastie Grad IIa/b als narbensparende kombinierte und komplikationsarme Technik mit sehr guten ästhetischen Reduktionsergebnissen.**
- **Ein T-Schnitt ist heute obsolet und sollte nur noch in Ausnahmefällen angewandt werden.**
- **Handelt es sich um eine Gynaecomastia vera sollte immer eine vollständige Entfernung der Drüse mit histologischer Untersuchung erfolgen.**

Korrespondenzadresse

Dr. A. Heckmann
Klinik für Plastische,
Hand- und Wiederherstellungschirurgie,
Brandverletztenzentrum Niedersachsen,
Medizinische Hochschule Hannover,
Carl-Neuberg-Str. 1, 30625 Hannover
heckmann.andreas@mh-hannover.de

Interessenkonflikt. Der korrespondierende Autor gibt an, dass kein Interessenkonflikt besteht.

Literatur

1. Braunstein GD (1993) Gynecomastia. N Engl J Med 328:490–495
2. Fentiman IS, Fourquet A, Hortobagyi GN (2006) Male breast cancer. Lancet 367:595–604
3. Staerkle RF, Lenzlinger P, Suter SL et al (2006) Synchronous bilateral ductal carcinoma in situ of the male breast associated with gynecomastia in a 30-year-old patient following repeated injections of stanozolol. Breast Cancer Res Treat 97:173–176
4. Sharon H (2004) Breast Carcinoma men. Cancer 101(1):51–57
5. Giordano SH, Cohen DS, Buzdar AU et al (2004) Breast carcinoma in men: a population-based study. Cancer 101:51–57
6. Simon BE, Hoffman S, Kahn S (1973) Classification and surgical correction of gynecomastia. Plast Reconstr Surg 51:48–56
7. Aegineta P (1846) On male breast resembling the female. In: Adams F (Hrsg) The seven books of Paulus Aegineta, Bd 2, Book 6, Section 46. Sydenham Soc, London, S 334–335 3
8. Fruhstorfer BH, Malata CM (2003) A systematic approach to the surgical treatment of gynecomastia. Br J Plast Surg 56:237–246
9. Webster JP (1946) Mastectomy for gynecomastia through a semicircular intra-areolar incision. Ann Surg 124:557
10. Huang TT, Hidalgo JE, Lewis SR (1982) A circumareolar approach in surgical management of gynecomastia. Plast Reconstr Surg 69:35–40
11. Benelli L (1990) A new periareolar mammaplasty: the „round block“ technique. Aesthetic Plast Surg 14:93–100
12. Steele SR, Martin MJ, Place RJ (2002) Gynecomastia: complications of the subcutaneous mastectomy. Am Surg 68:210–213
13. Braunstein GD (2007) Clinical practice. Gynecomastia. N Engl J Med 357(12):1229–1237
14. Heymans O, Castus P, GYrandjean FX, Van Zele D (2006) Liposuction: review of the techniques, innovations and applications. Acta Chir Belg 106(6):647–653
15. Gasperoni C, Salgarello M, Gasperoni P (2000) Technical refinements in the surgical treatment of gynecomastia. Ann Plast Surg 44(4):455–458
16. Cigna E, Tarallo M, Fino P et al (2010) Surgical correction of gynecomastia in thin patients. Aesthetic Plast Surg
17. Sasco AJ, Lowenfels AB, Pasker-De Jonc P (1993) Epidemiology of male breast cancer. A meta-analysis of published case – control studies and discussion of selected etiologic factors. Int J Cancer 53
18. Johnson RE (2009) Gynecomastoa, pathophysiology, Evaluation and management. Mayo Clin Proc 84(11):1010–1015
19. Giordano SH, Cohen DS, Buzdar AU et al (2004) Breast carcinoma in men: a population-based study. Cancer 101(1):51–57