Kinderchirurgie

Trennung frühgeborener siamesischer Zwillinge: möglich durch Zusammenarbeit

Prof. Dr. med. Steffen Berger[a], Prof. Dr. med. Luigi Raio[b], PD Dr. med. Mathias Nelle[c], PD Dr. med. Bendicht Wagner[d], Dr. med. Jürgen Gronau[e], Dr. med. Stefan Seiler[f], Prof. Dr. med. Alexander Kadner[g], Prof. Dr. med. Barbara Wildhaber[h]

[a] Klinik für Kinderchirurgie, Inselspital, Universität Bern; [b] Klinik für Frauenheilkunde, Inselspital, Universität Bern; [c] Abteilung Neonatologie, Klinik für Kinderheilkunde, Inselspital, Universität Bern; [d] Abteilung für pädiatrische Intensivbehandlung, Klinik für Kinderheilkunde, Inselspital, Universität Bern; [e] Pädiatrische Bildgebung, Institut für Diagnostische, Interventionelle und Pädiatrische; Radiologie, Inselspital, Universität Bern; [f] Kinderanästhesie, Klinik für Anästhesiologie und Schmerztherapie, Inselspital, Universität Bern; [g] Zentrum für angeborene Herzfehler, Klinik für Herz- und Gefässchirurgie, Inselspital, Universität Bern; [h] Centre Universitaire Romand de Chirurgie Pédiatrique, Service de Chirurgie Pédiatrique, Hôpitaux Universitaires de Genève

Die erfolgreiche Trennung siamesischer Zwillinge wird in der Schweiz selten berichtet, seit 1950 sind zwei Fälle bekannt. Im Folgenden lesen Sie über die notfallmässige Trennung frühgeborener siamesischer Zwillinge im Rahmen einer Drillingsschwangerschaft. Eine Operation, die dank intensiver Vorbereitung und interdisziplinärer Zusammenarbeit möglich war.

Einleitung

Die günstigste Voraussetzung für eine Trennung besteht, wenn die Kinder sich keine lebenswichtigen Organe teilen und folglich nach der Geburt so stabil sind, dass die Operation erst nach einigen Monaten erfolgen kann [1]. Bei einem Thorakoomphalopagus wie im aktuellen Fall war mit der vollständig getrennten Anlage der Magendarmtrakte, der Gallengangssysteme und der Herzen eine grundsätzlich trennbare Situation gegeben [2]. Die Herausforderung bestand in der Frühgeburtlichkeit der Kinder und der rasch dekompensierenden Kreislaufsituation bei postnatalem «Twin-twin-Transfusionssyndrom» [3–5]. Die Überlebensrate einer notfallmässigen Trennung bei siamesischen Zwillingen liegt bei ca. 20%. Berichte über eine erfolgreiche Trennungsoperation von Kindern mit einem Gewicht unter 1500 g liegen bisher nicht vor [6].

Die logistische Vorbereitung der Entbindung von siamesischen Zwillingen, zumal hier im Rahmen einer Drillingsschwangerschaft, ist extrem aufwendig [7]. Neben den Kollegen und Kolleginnen der Geburtshilfe mussten drei neonatologische Teams bereitstehen, bei über Wochen drohender vorzeitiger Entbindung. Für eine notfallmässige Trennung siamesischer Zwillinge müssen verschiedene Fachdisziplinen, hier sogar aus verschiedenen Universitätsspitälern, kurzfristig zeitgleich in den Operationssaal kommen. Die Einzigartigkeit der Situation allerdings setzte bei allen beteiligten Disziplinen eine höchste Motivation frei.

Steffen Berger

Fallbericht

Bei zunehmender Verschlechterung der mütterlichen Situation mit schwerer Präeklampsie erfolgte die Sectio-Entbindung der Drillinge in der 31 2/7 Schwangerschaftswoche. Die Mutter musste während der Sectio bei Kreislaufstillstand kurz reanimiert werden, und nach Entbindung der drei Kinder konnte eine schwere atone Blutung erfolgreich kontrolliert werden.

Drilling A (Geburtsgewicht 1520 g) zeigte keine Probleme und konnte nach normaler Frühgeborenenpflege im Alter von vier Wochen nach Hause entlassen werden. Drillinge B und C (Geburtsgewicht je 1100 g) waren als Thorakoomphalopagus (Abb. 1a) miteinander verbunden. Initial waren beide Kinder kreislaufstabil und wurden erst 50 Minuten nach Geburt intubiert. Bald fielen deutlich niedrigere arterielle Blutdrücke und eine Hypovolämie bei Kind B auf, bei dem sich in der postnatalen Echokardiographie ein pränatal fragliches komplexes Herzvitium als kardiale Malrotation mit Fehlstellung der Ventrikel, Transposition der grossen Gefässe mit dynamischer subpulmonaler Ausflusstraktobstruktion und singulärer Koronararterie herausstellte. Kind C dagegen zeigte eine Hypervolämie

source: https://doi.org/10.7892/boris.94873 | downloaded: 26.4.2024

und arterielle Hypertonie. Die Urinausscheidung war bei Kind C deutlich höher als bei Kind B, bis diese bei Kind B am Tag 5 völlig sistierte. Die Nierenretentionswerte stiegen bei beiden Kindern jedoch nicht an, sodass Kind C für beide die Diurese übernommen hatte. Im Ultraschall zeigten sich grosse venöse Gefässe in der gemeinsamen Leber, die im Verlauf der Strecke von Kind B zu Kind C an Grösse zunahmen, was ein intrahepatisches «Twin-twin-Transfusionssyndrom» andeutete. Eine medikamentöse Blutdrucksteuerung war unmöglich, da sich blutdrucksteigernde (Kind B) und blutdrucksenkende Medikamente (Kind C) im gemeinsamen Blutkreislauf mischten und die Wirkungen sich aufhoben. In einer Situation mit drohendem Tod sowohl von Kind B (Hypotonie) als auch von Kind C (kritische Hypertonie, sonographisch Gewebsalterationen in den Basalganglien) entschied sich das Behandlungsteam, den Eltern die notfallmässige Trennung vorzuschlagen, nachdem zuvor eine hochauflösende Magnetresonanztomographie (MRT, Abb. 1b) mit synchronisierter Beatmung beider Kinder die Anatomie sehr genau identifizieren konnte.

Die Trennung wurde gleichentags durchgeführt im Alter von acht Tagen nach Geburt. Der schwierigste Teil der Trennung war die Separation der breitflächig (5 × 5 cm) miteinander verbundenen Leberteile (Abb. 2a). Nach der Parenchymtrennung mit einem Ultraschallaspirator wurden grössere Blutgefässe in der Schnittfläche ligiert (Abb. 2b). Der Blutverlust hierbei war minimal. Glücklicherweise lagen getrennte Gallengangssysteme und komplett getrennte Magendarmtrakte vor. Auf Thoraxniveau bestand eine Verbindung des Rippenthorax bei fehlendem unterem Sternum und einem Defekt im Perikard und Zwerchfell beider Kinder. Die Herzen selbst waren getrennt angelegt. Nach erfolgter vollständiger Trennung waren beide Kinder zunächst kreislaufstabil. Kind C entwickelte jedoch einen plötzlichen Herzstillstand nach Entfernung des Nabelvenenkatheters, vermutlich infolge einer Lungenembolie. Bei offenem Thorax konnte eine sofortige offene Herzmassage einen ausreichenden Systemdruck gewährleisten, bis es wieder zu einer spontanen Herzaktion kam. Bei beiden Kindern war kein primärer Brust- und Bauchwandverschluss möglich, es wurde grossflächig eine Silikonfolie aufgenäht, um die Organe steril und spannungsfrei abzudecken (Abb. 2c).

Am vierten Lebenstag konnte bei beiden Kindern ein Goretex-patch als Perikardersatz eingenäht werden. Die Ränder des ventralen Defektes wurden im Verlauf schrittweise durch Verkleinerung der eingenähten Silikonfolienstücke adaptiert, nach zwei Wochen war das Abdomen jeweils verschlossen, der Defekt zwischen den Rippenbögen wurde längerfristig durch ein Goretex-patch überbrückt. Die verbleibenden Hautdefekte heilten unter Vakuumverbänden ab. Kind C konnte nach vier Monaten Spitalbehandlung nach Hause entlassen werden und entwickelt sich neurologisch bisher völlig normal. Das komplexe kardiale Vitium bei Kind B erlaubte nur eine palliative Strategie mit einem pulmonalarteriellen Banding und Anlage eines modifizierten Blalock-Taussig-Shunts. Die pulmonale Situation

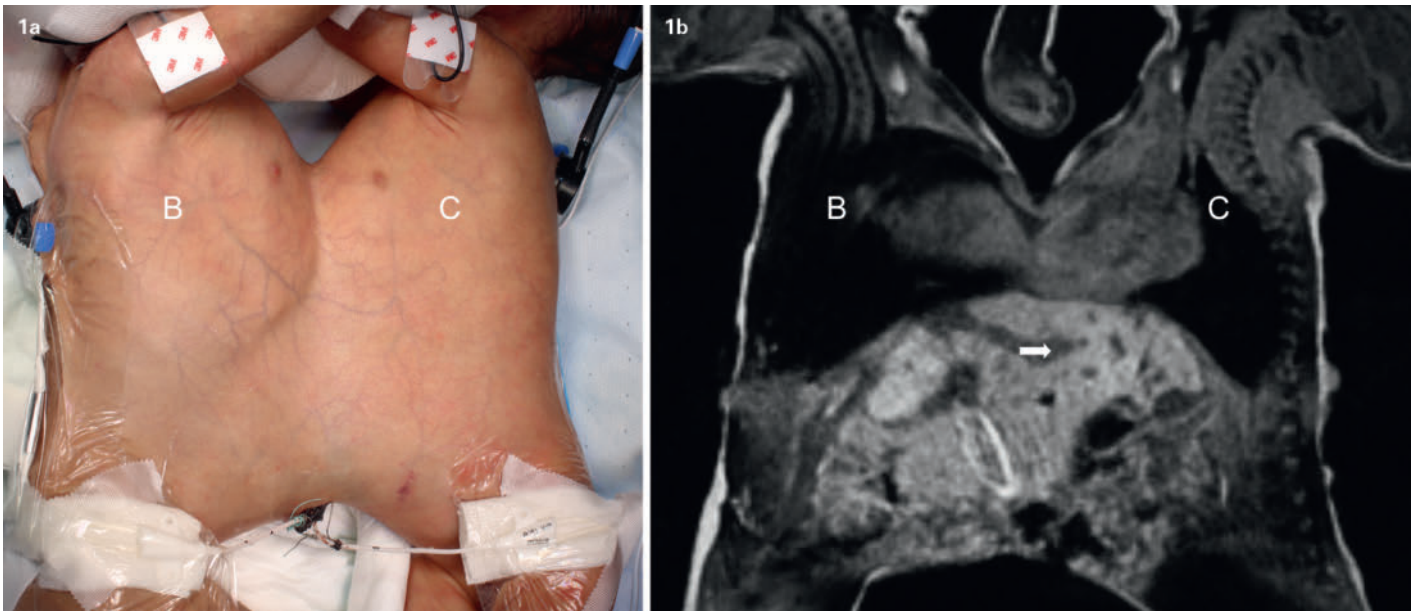

Abbildung 1: (**a**) Präoperativer Situs von Kind B und C. (**b**) Magnetresonanztomographie mit Darstellung des intrahepatischen Shunts, der Pfeil zeigt die Richtung des Blutflusses an.

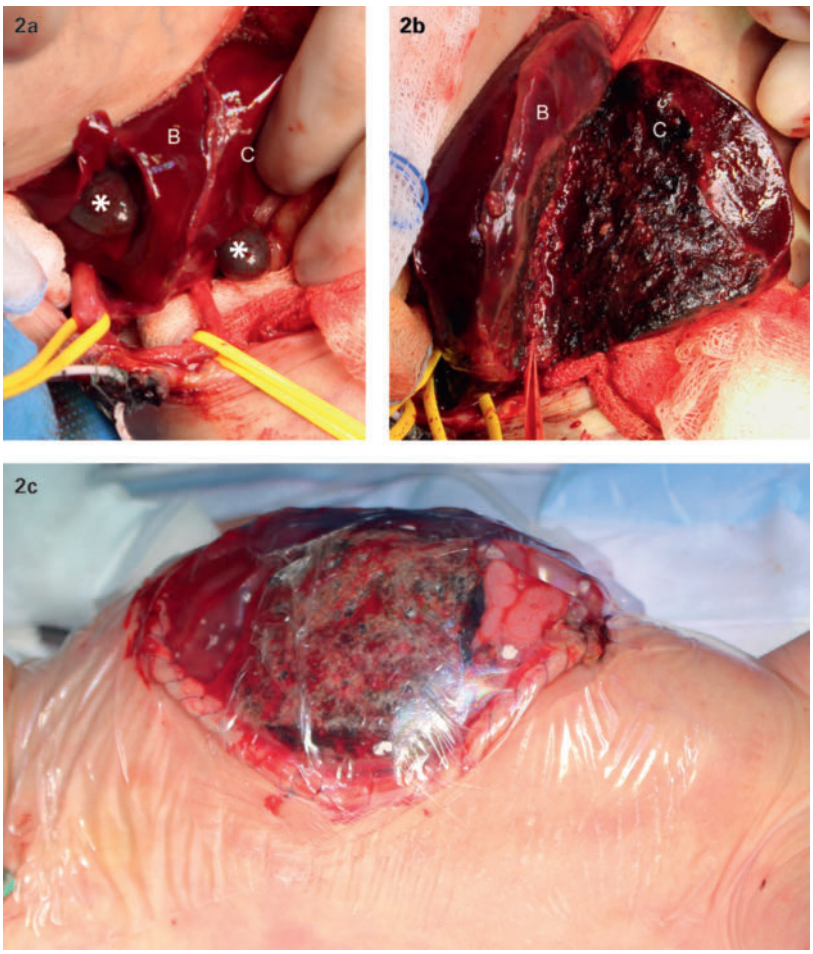

Abbildung 2: (**a**) Intraoperativer Situs der gemeinsamen Leber vor der Trennung. Die rechten und linken Leberlappen (B und C) und Gallenblasen (*) sind bei beiden Kindern bezeichnet. (**b**) Intraoperativer Blick auf die Schnittflächen der Leber, kurz vor der vollständigen Trennung. (**c**) Postoperativer Befund bei Kind B mit Silikonfoliendeckung des Brust- und Bauchwanddefektes. Durch die Folie sind oben das Herz, in der Mitte ein Fibrinvlies auf der Leberschnittfläche und unten, im Bild rechts, Darm sichtbar.

machte die Anlage einer partiellen cavo-pulmonalen Anastomose unmöglich. Bei zuletzt stark eingeschränktem neurologischem Status entsprach das Behandlungsteam dem Wunsch der Eltern nach einem Therapieabbruch und das Kind verstarb im Alter von sieben Monaten.

Diskussion

Die Trennung siamesischer Zwillinge ist für die Öffentlichkeit eine der spektakulärsten Operationen überhaupt. Neben allen medizinischen Besonderheiten ist die Beachtung dieses Umstandes wesentlich. Der Persönlichkeitsschutz der Kinder und der ganzen Familie sollte Vorrang haben vor dem verständlichen Interesse der Öffentlichkeit, aber auch dem Wunsch der behandelnden Ärzte nach Berichterstattung. Für alle behandelnden Personen wurde deshalb zunächst eine Mitteilungssperre verhängt. Über die Trennungsoperation wurde erst nach etwa acht Wochen berichtet, nach Stabilisierung beider Kinder, Zustimmung durch die Eltern sowie sorgfältiger Vorbereitung durch die Pressestellen beider Universitätsspitäler. Die Familie gab anonym ein einziges Interview, begleitet durch Medienexperten, und wurde ansonsten abgeschirmt.

Die Frage nach ethischen Aspekten stellt sich in den Grenzbereichen der Tertiärmedizin stets [8]. Nicht selten werden Schwangerschaften von siamesischen Zwillingen heute vorzeitig beendet, vor allem wenn eine spätere Trennung der Kinder nicht möglich erscheint. Ein selektiver Fetozid hätte den nicht verbundenen Drilling A gefährdet, grundsätzlich erschien eine Trennung der Kinder möglich und das genaue Ausmass des Herzvitiums bei Kind B war zum Zeitpunkt des Entscheids der Eltern für die Fortführung der Schwangerschaft noch nicht bekannt. Eine halbjährige intensivmedizinische Behandlung und der Verlust eines Kindes stellt eine massive Belastung für eine Familie dar, die gerade Drillinge bekommen hat. Die beiden überlebenden Kinder haben jedoch eine normale Lebenserwartung und Lebensqualität.

Intensive Vorbereitung und die Zusammenarbeit über Fach- und Spitalgrenzen hinweg ist die wesentliche Voraussetzung für eine erfolgreiche Trennungsoperation bei siamesischen Zwillingen. Frühgeburtlichkeit allein ist heute kein Grund mehr, eine lebensrettende Operation nicht durchzuführen.

Korrespondenz:
Prof. Dr. med. Steffen Berger
Universitätsklinik für Kinderchirurgie
Inselspital, Universität Bern
Freiburgstrasse
CH-3010 Bern
steffen.berger[at]insel.ch

Informed consent
Die Publikation erfolgt mit dem Einverständnis der Eltern.

Disclosure statement
Die Autoren haben keine finanziellen oder persönlichen Verbindungen im Zusammenhang mit diesem Beitrag deklariert.

Literatur

1 Spitz L. Seminars in Pediatric Surgery. The Management of Conjoined Twins: The Great Ormond Street Experience. Preface. Semin Pediatr Surg. 2015;24(5):201–2.
2 Rode H, Fieggen AG, Brown RA, Cywes S, Davies MR, Hewitson JP, et al. Four decades of conjoined twins at Red Cross Children's Hospital-lessons learned. S Afr Med J. 2006;96(9 Pt 2):931–40.
3 Chan JC, Somerset DA, Ostojic N, Cox P, Young P, Brueton L, et al. Omphalopagus conjoining and twin-twin transfusion syndrome. Prenat Diagn. 2005;25(7):612–4.
4 Klein DJ, Filler RM, Azarow KS, Geary DF. Extrauterine twin-twin transfusion affects renal function and perioperative management of conjoined twins. J Pediatr Surg. 1998;33(2):354–6.
5 Rajadurai VS, Matthai J, Jadhav MA. Omphalopagus twins and twin transfusion syndrome. Indian J Pediatr. 1988;55(5):811–6.
6 Lai HS, Lee PH, Chu SH, Chen MT, Lin TW, Duh YC, et al. Successful early separation of a premature xipho-omphalopagus conjoined twins: a case report. Can J Surg. 1997;40(2):139, 41–2.
7 Sepulveda W, Munoz H, Alcalde JL. Conjoined twins in a triplet pregnancy: early prenatal diagnosis with three-dimensional ultrasound and review of the literature. Ultrasound Obstet Gynecol. 2003;22(2):199–204.
8 Spitz L. Ethics in the management of conjoined twins. Semin Pediatr Surg. 2015;24(5):263–4.